ФЕДЕРАЛЬНОЕ АГЕНТСТВО НАУЧНЫХ ОРГАНИЗАЦИЙ
Федеральное государственное бюджетное научное учреждение
«НАУЧНО-ИССЛЕДОВАТЕЛЬСКИЙ ИНСТИТУТ
МОРФОЛОГИИ ЧЕЛОВЕКА»

*На правах рукописи*

Следнева Юлия Петровна

# ВОЗРАСТНЫЕ ИЗМЕНЕНИЯ ГИСТОФИЗИОЛОГИИ ФОЛЛИКУЛЯРНОГО ЭПИТЕЛИЯ ЩИТОВИДНОЙ ЖЕЛЕЗЫ САМЦОВ И САМОК КРЫС ПРИ ВОЗДЕЙСТВИИ ЭНДОКРИННОГО ДИСРАПТОРА ДДТ

03.03.04 – клеточная биология, цитология, гистология

**ДИССЕРТАЦИЯ**
на соискание ученой степени
кандидата медицинских наук

**Научный руководитель:**
д.м.н. Яглова Н.В.

Москва – 2017

# ОГЛАВЛЕНИЕ

ВВЕДЕНИЕ 5

ГЛАВА 1. Обзор литературы 13

ГЛАВА 2. Материалы и методы 37

ГЛАВА 3. Результаты собственных исследований

3.1. Морфофункциональные изменения щитовидной железы и ультраструктуры фолликулярных тироцитов самцов и самок крыс в пубертатном периоде при воздействии эндокринного дисраптора ДДТ с первого дня постнатального онтогенеза 44

3.1.1. Морфологические изменения щитовидной железы и ультраструктуры фолликулярных тироцитов самцов крыс в пубертатном периоде при воздействии эндокринного дисраптора ДДТ с первого дня постнатального онтогенеза

3.1.2. Изменения тиреоидного статуса и экспрессии ключевых молекул, обеспечивающих йодирование тирозилов в фолликулярных тироцитах, самцов крыс в пубертатном периоде при воздействии эндокринного дисраптора ДДТ с первого дня постнатального онтогенеза 64

3.1.3. Морфологические изменения щитовидной железы и ультраструктуры фолликулярных тироцитов самок крыс в пубертатном периоде при воздействии эндокринного дисраптора ДДТ с первого дня постнатального онтогенеза 74

3.1.4. Изменения тиреоидного статуса и экспрессии ключевых молекул, обеспечивающих йодирование тирозилов в фолликулярных тироцитах, самок крыс в пубертатном периоде при воздействии эндокринного дисраптора ДДТ с первого дня постнатального онтогенеза 95

3.2. Морфофункциональные изменения щитовидной железы и ультраструктуры фолликулярных тироцитов самцов и самок крыс в постпубертатном периоде при воздействии эндокринного дисраптора ДДТ с первого дня постнатального онтогенеза 108

3.2.1. Морфологические изменения щитовидной железы и ультраструктуры фолликулярных тироцитов самцов крыс в постпубертатном периоде при воздействии эндокринного дисраптора ДДТ с первого дня постнатального онтогенеза

3.2.2. Изменения тиреоидного статуса и экспрессии ключевых молекул, обеспечивающих йодирование тирозилов в фолликулярных тироцитах, самцов крыс в постпубертатном периоде при воздействии эндокринного дисраптора ДДТ с первого дня постнатального онтогенеза 131

3.2.3. Морфологические изменения щитовидной железы и ультраструктуры фолликулярных тироцитов самок крыс в постпубертатном периоде при воздействии эндокринного дисраптора ДДТ с первого дня постнатального онтогенеза 143

3.2.4. Изменения тиреоидного статуса и экспрессии ключевых молекул, обеспечивающих йодирование тирозилов в фолликулярных тироцитах, самок крыс в постпубертатном периоде при воздействии эндокринного дисраптора ДДТ с первого дня постнатального онтогенеза 172

ГЛАВА 4. Обсуждение результатов собственных исследований 185

Заключение 195

Выводы 201

Список литературы 203

## ПРИНЯТЫЕ СОКРАЩЕНИЯ

ВОЗ – Всемирная Организация Здравоохранения

ГЭПС – гранулярная эндоплазматическая сеть

ДДТ – дихлордифенилтрихлорэтан

ИЮПАК (IUPAC) – International Union of Pure and Applied Chemistry

НЙС – натрий-йодный симпортер

Т3 – трийодтиронин

Т4 – тироксин

ТГ – тироглобулин

ТПО – тиреопероксидаза

ТТГ – тиреотропный гормон

ЩЖ – щитовидная железа

# ВВЕДЕНИЕ

**Актуальность темы исследования:** Эндокринные дисрапторы – это экзогенные вещества, как правило, антропогенного происхождения, нарушающие любые этапы продукции и взаимодействия гормонов с клетками-мишенями. Они действуют в ничтожно низких дозах, аналогичных дозам естественных гормонов, что приводит к нарушению гормональных механизмов эндогенной регуляции метаболических процессов, репродуктивной функции и адаптивных реакций организма. Влияние эндокринных дисрапторов на развитие, становление и функционирование желез внутренней секреции в постнатальном онтогенезе является одной из приоритетных проблем фундаментальных и клинических исследований в медицине [31, 51]. Это связано с неуклонным увеличением эндокринопатий среди взрослого населения, детей и подростков как в развивающихся, так и развитых странах [7, 93]. По данным Всемирной организации здравоохранения (ВОЗ) среди заболеваний эндокринной системы ведущее место, как по распространенности, так и увеличению заболеваемости занимают болезни щитовидной железы (ЩЖ) [7, 139]. Скрининговые исследования показывают наличие связи между нарушениями тиреоидного статуса организма и воздействием различных классов эндокринных дисрапторов [143]. Одним из первых веществ, у которого были выявлены свойства эндокринного дисраптора, был дихлордифенилтрихлорэтан (ДДТ) [139, 140]. ДДТ – пестицид, который широко применялся в сельском хозяйстве в прошлом веке и используется в качестве средства для борьбы с трансмиссивными заболеваниями в настоящее время, что привело к его распространению и персистенции во всех экосистемах планеты [140]. Основным источником воздействия низких доз ДДТ, не оказывающих токсического действия на организм, в развитых странах являются продукты питания [122]. Максимально допустимые уровни содержания ДДТ в пищевых продуктах регламентированы ВОЗ и государственными

нормативными актами [13]. Опасность дисрапторного действия ДДТ на эндокринную систему обусловлена длительностью его воздействия. После однократного попадания в организм период полужизни ДДТ в плазме крови составляет 8 лет [80]. Воздействие ДДТ на развивающийся организм связано также и с его способностью выделяться с молоком матери [74, 94]. Таким образом, ДДТ способен влиять не только на функционирование ЩЖ, но и гипоталамо-гипофизарно-тиреоидной оси в целом. Все вышесказанное диктует необходимость проведения масштабных исследований влияния низких доз ДДТ на развивающийся организм, и, в частности, на железы внутренней секреции как на основные мишени действия дисраптора, их развитие, секреторную деятельность и регуляцию.

**Степень разработанности темы исследования:** На сегодняшний день ДДТ рассматривается как вещество, способное в крайне низких дозах оказывать антиандрогенное действие, обусловленное конкурентным связыванием с рецепторами андрогенов [75]. Скрининговые исследования показывают, что длительное воздействие ДДТ на лиц, занятых в сельском хозяйстве, приводит к снижению функциональной активности ЩЖ [119]. В лаборатории развития эндокринной системы ФГБНУ «НИИ морфологии человека» был выполнен цикл экспериментальных исследований по влиянию низких доз ДДТ на секреторную деятельность ЩЖ половозрелых крыс, определивший характер изменений гормоногенеза в ЩЖ, механизмы и проявления дисрапторного действия ДДТ, реактивные и компенсаторные изменения в железе [24, 25, 26, 27].

Данные о функциональной морфологии ЩЖ, изменениях секреции гормонов, ее регуляции при воздействии ДДТ на развивающийся организм, как и динамические исследования секреторной деятельности в различные этапы постнатального онтогенеза не исследованы. Также крайне мало изученными являются половые особенности функционирования ЩЖ в условиях воздействия эндокринных дисрапторов [103], что является актуальной проблемой, так как превалирование тиреоидной патологии различного генеза у

женщин является общеизвестным фактом, который требует дифференциального подхода к проведению исследований механизмов дисрапторного действия.

**Цель исследования** – изучить возрастные изменения гистофизиологии фолликулярного эпителия щитовидной железы самцов и самок крыс при воздействии эндокринного дисраптора ДДТ.

**Задачи:**

1. Изучить морфологические изменения щитовидной железы, изменения ультраструктуры фолликулярных тироцитов, тиреоидного статуса и экспрессии ключевых молекул, обеспечивающих йодирование тирозилов в фолликулярных тироцитах, самцов крыс в пубертатном периоде при воздействии эндокринного дисраптора ДДТ с первого дня постнатального онтогенеза.
2. Изучить морфологические изменения щитовидной железы, изменения ультраструктуры фолликулярных тироцитов, тиреоидного статуса и экспрессии ключевых молекул, обеспечивающих йодирование тирозилов в фолликулярных тироцитах, самок крыс в пубертатном периоде при воздействии эндокринного дисраптора ДДТ с первого дня постнатального онтогенеза.
3. Изучить морфологические изменения щитовидной железы, изменения ультраструктуры фолликулярных тироцитов, тиреоидного статуса и экспрессии ключевых молекул, обеспечивающих йодирование тирозилов в фолликулярных тироцитах, самцов крыс в постпубертатном периоде при воздействии эндокринного дисраптора ДДТ с первого дня постнатального онтогенеза.
4. Изучить морфологические изменения щитовидной железы, изменения ультраструктуры фолликулярных тироцитов, тиреоидного статуса и экспрессии ключевых молекул, обеспечивающих йодирование тирозилов в фолликулярных тироцитах, самок крыс в постпубертатном периоде при воздействии эндокринного дисраптора ДДТ с первого дня постнатального онтогенеза.

**Научная новизна:**

Выявлены возрастные и гендерные особенности гистофизиологии фолликулярного эпителия щитовидной железы крыс, подвергавшихся с первых дней жизни воздействию низких доз эндокринного дисраптора ДДТ.

Возрастные особенности гистофизиологии фолликулярного эпителия при воздействии низких доз ДДТ характеризуются снижением синтеза натрий-йодного симпортера, нарушением трансмембранного транспорта тироглобулина и уменьшением числа лизосом в пубертатном периоде. После наступления половой зрелости наблюдается усиление всех фаз секреторного цикла фолликулярных эпителиоцитов.

Снижение синтеза натрий-йодного симпортера и развитие реактивных изменений в фолликулярных тироцитах у развивающихся организмов при воздействии низких доз ДДТ с первых дней жизни происходит медленнее по сравнению со взрослыми особями. Впервые показана неспособность щитовидной железы в постпубертатном периоде к перестройке паренхимы и новообразованию фолликулов в ответ на длительную стимуляцию тиреотропным гормоном, что приводит к гибели участков паренхимы вследствие длительного усиления функциональной активности фолликулярного эпителия.

Впервые выявлены гендерные особенности морфологических и функциональных изменений щитовидной железы в пубертатном и постпубертатном периодах, обусловленных дисрапторным действием ДДТ.

В пубертатном периоде у самок крыс нарушения секреторной деятельности фолликулярных тироцитов более выражены, а реактивные изменения развиваются медленнее, чем у самцов, но после достижения половой зрелости изменения гистофизиологии фолликулярного эпителия, направленные на усиление секреторной активности, у самок выражены в большей степени.

**Теоретическая и практическая значимость работы:**

Теоретическая значимость результатов исследования заключается в выявлении основных закономерностей и половых особенностей гистофизиологии щитовидной железы в различные периоды онтогенеза при воздействии

эндокринного дисраптора ДДТ на развивающийся организм. Полученные данные являются основой для изучения молекулярных механизмов пролиферации, дифференцировки, секреторной деятельности и апоптоза фолликулярных тироцитов в условиях воздействия различных классов эндокринных дисрапторов.

Установление этиологической роли эндокринного дисраптора ДДТ в снижении функциональной активности щитовидной железы целесообразно учитывать эндокринологам при дифференциальной диагностике гипотиреозов, обусловленных недостаточным поступлением йода, и аутоиммунных тиреоидитов.

Гибель больших участков паренхимы железы, обусловленная гиперфункцией фолликулярных тироцитов, без реактивных воспалительных изменений является морфологическим признаком действия эндокринного дисраптора ДДТ, что необходимо учитывать при морфологическом исследовании щитовидной железы.

Результаты исследования показывают, что воздействие ДДТ на развивающийся организм в дозах, допустимых нормативами его содержания в продуктах питания, оказывает неблагоприятное воздействие на щитовидную железу.

Предложен комбинированный способ гистохимического выявления дезоксирибонуклеопротеинов, полисахаридов и углеводных компонентов биополимеров в полутонких срезах тканей и органов, характеризующийся простотой исполнения и отсутствием органоспецифичности.

**Внедрение результатов исследования:**

Основные результаты диссертационного исследования внедрены в учебный процесс кафедры гистологии, эмбриологии ФГАОУ ВО «Российский университет дружбы народов».

Комбинированный способ гистохимического выявления дезоксирибонуклеопротеинов, полисахаридов и углеводных компонентов биополимеров в

полутонких срезах тканей и органов внедрен в работу лабораторий ФГБНУ «НИИ морфологии человека».

**Методология и методы исследования:**

Методология заключалась в системном подходе и комплексном анализе результатов морфологического исследования и их сопоставлении с данными биохимических исследований. Проведен критический анализ научных трудов отечественных и зарубежных ученых в области морфогенеза и секреторной деятельности щитовидной железы. На основании анализа были сформулированы задачи работы – изучение возрастных изменений гистофизиологии фолликулярного эпителия при воздействии эндокринного дисраптора ДДТ с первых дней жизни и их особенностей в зависимости от пола. В экспериментальном исследовании in vivo по воздействию низких доз ДДТ путем перорального свободного потребления лабораторными животными использован комплекс морфологических (компьютерная морфометрия гистологических препаратов, гистохимия, трансмиссионная электронная микроскопия), комбинированных методик (иммуногистохимическое исследование методом световой микроскопии в сочетании с количественным иммунометрическим определением исследуемых протеинов в сыворотке крови), биохимических (иммуноферментный анализ) и статистических методов. Морфологическое, иммуногистохимическое и ультраструктурное исследования щитовидной железы проводили с учетом региональных особенностей ее строения у крыс.

**Положения, выносимые на защиту:**

1. Воздействие низких доз эндокринного дисраптора ДДТ с первого дня постнатального онтогенеза изменяет гистофизиологию фолликулярного эпителия щитовидной железы крыс, что обусловлено снижением экспрессии фолликулярными тироцитами натрий-йодного симпортера, нарушением транспорта тироглобулина через апикальную мембрану и снижением его протеолиза, и приводит к уменьшению продукции тиреоидных гормонов в пубертатном периоде.

2. У самок крыс в пубертатном периоде транспорт тироглобулина через апикальную мембрану и формирование лизосом нарушаются в меньшей степени, но у самцов реактивное усиление синтеза тироглобулина и тиреопероксидазы под влиянием повышенного уровня ТТГ развивается быстрее, чем у самок, и проявляется уже в пубертатном периоде, что обусловливает менее выраженное снижение функциональной активности органа в этом возрасте.

3. Продолжающееся после достижения половой зрелости воздействие низких доз эндокринного дисраптора приводит к гибели фолликулярного эпителия и разрушению фолликулов, обусловленным значительным усилением секреторной активности клеток в ответ на прогрессирующее снижение синтеза натрий-йодного симпортера, а не к увеличению числа фолликулов в паренхиме – основному компенсаторному изменению, направленному на восстановление тиреоидного статуса организма.

4. В отличие от самцов у самок крыс продолжающееся усиление секреции не только ТТГ, но и его рецепторов обусловливает активацию синтеза тиреопероксидазы и формирование цитоплазматических выростов на апикальной поверхности тироцитов для интенсификации транспорта через апикальную мембрану, но также не приводит к новообразованию фолликулов.

**Степень достоверности и апробация результатов:**

Достоверность результатов обеспечивается определением перечня задач, решение которых позволяет достичь цели исследования, формированием достаточного количества репрезентативных контрольных и опытных групп, выбором адекватных для поставленных задач современных высокочувствительных методов исследования, статистической оценкой значимости выявленных изменений, предварительным анализом научной литературы и последующим сравнительным анализом полученных данных с данными других исследователей.

Результаты диссертационного исследования доложены и обсуждены на VI Международной научной конференции «Science for Health-2015: Клинические и теоретические аспекты современной медицины» (Москва, 2015), IV

Международной междисциплинарной конференции «Современные проблемы системной регуляции физиологических функций» (Москва, 2015), Всероссийской конференции с международным участием «Актуальные вопросы морфогенеза в норме и патологии» (Москва, 2016), V Симпозиуме «Морфогенез органов и тканей под влиянием экзогенных факторов» (Симферополь, 2016), Международной научной конференции «Медицина и здравоохранение -2016», межлабораторной конференции ФГБНУ «НИИ морфологии человека» (01 марта 2017г.).

**Личный вклад автора:**

Личный вклад автора заключается в самостоятельном проведении эксперимента на лабораторных животных, изготовлении и самостоятельной морфологической оценки гистологических препаратов, анализе полученных данных и их статистической обработки, анализе научной литературы по теме исследования, написании публикаций и текста диссертации.

**Диссертация соответствует паспорту научной специальности** 03.03.04 – клеточная биология, цитология, гистология согласно пунктам 5, 6, 7.

**Публикации:**

По теме диссертационного исследования опубликовано 10 печатных работ, включая 6 статей в журналах, входящих в Перечень РФ рецензируемых научных изданий, в которых должны быть опубликованы основные научные результаты диссертаций на соискание ученой степени кандидата наук и ученой степени доктора наук.

**Объем и структура диссертации:**

Материалы диссертации изложены на 218 страницах текста и состоит из введения, обзора литературы, описания материалов и методов, результатов собственных исследований, обсуждения полученных результатов и заключения. Работа иллюстрирована 110 рисунками и 9 таблицами. Список литературы включает 144 источника, из них 30 отечественных и 114 зарубежных.

# ГЛАВА 1. ОБЗОР ЛИТЕРАТУРЫ

## Развитие щитовидной железы крыс в пренатальном периоде

В эмбриогенезе щитовидной железы крыс выделяют 4 периода: 1) период органогенеза (с 10 до 15 суток); 2) первый период ускоренного роста (с 16 до 17 суток); 3) период замедленного роста (18-19 сутки); 4) второй период ускоренного роста (с 20 суток до рождения) [16,20,114].

В первом периоде происходит закладка щитовидной железы, которая представлена выпячиванием энтодермы вентральной стенки головной кишки между 1 и 2 глоточными карманами, и выстлана одним слоем энтодермального эпителия (рис. 1).

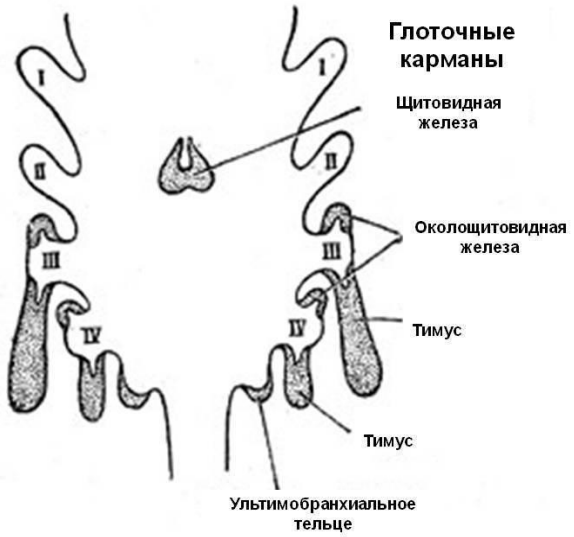


Рис.1. Эмбриональные зачатки бранхиогенной группы эндокринных желез. По данным работы [105].

У крыс закладка щитовидной железы появляется на 10 сутки эмбриогенеза [2]. Зачаток органа сначала имеет вид “вытянутой капли”, содержащей полость, которая своим краниальным полюсом соединяется с ротоглоткой [8, 9]. Затем зачаток ЩЖ увеличивается, оставаясь при этом связанным посредством тяжа (щитовидно-язычного протока) с вентральной

стенкой ротоглотки [6]. На 12-13 сутки зачаток щитовидной железы отделяется от дна ротоглотки и имеет вид пласта эпителиальных клеток, не дифференцированного на доли. Закладка окружена тонкой соединительнотканной капсулой и отделяется от дна ротоглотки. Она прилежит к вентральной поверхности аортального ствола и отделяется от его стенки слоем рыхлой соединительной ткани.

Эпителиальный пласт образован клеточными пластинками из двух-трех тироцитов, между которыми заметны соединительнотканные прослойки с кровеносными капиллярами. Тироциты имеют преимущественно кубическую форму, их ядра крупные, занимают значительную часть клетки. Форма ядер округлая, либо овальная, иногда неправильная в связи с наличием глубоких впячиваний кариолеммы. Хроматин в ядрах расположен диффузно. Слабо-базофильная цитоплазма в большинстве случае заметна в виде небольшого ободка вокруг тироцита. В тироцитах наблюдаются картины митозов.

К 14-м суткам ЩЖ крысы разделяется на 2 доли (левую и правую) [8]. Паренхима железы представляет собой ветвящиеся эпителиальные тяжи, разделенные прослойками соединительной ткани, включающей кровеносные капилляры. Железа окружена тонкой соединительнотканной капсулой. Эпителиальные тяжи, состоящие из 1-3 слоев клеток, контактируют друг с другом [5]. Тироциты, лежащие на периферии зачатка, образуют более плотные слои; клетки, находящиеся в центре, расположены рыхло, чаще всего в один слой. Большинство тироцитов в составе тяжей имеют кубическую форму; их ядра крупные, сферические, богаты диффузно распределенным хроматином; вокруг ядра располагается едва заметный ободок слабобазофильной цитоплазмы. Такие клетки интенсивно пролиферируют, о чем говорит наличие митозов [17]. Встречаются также призматические тироциты с вытянутым эллипсоидным ядром, расположенным в базальной части клетки. Цитоплазмы в них больше, она несколько светлее [16]. На границе нескольких клеток заметны узкие

щелевидные пространства извилистой формы. На поверхностях клеток, обращенных в сторону щелевидных пространств, иногда обнаруживаются короткие цитоплазматические выросты. Ядрышки в ядрах тироцитов сравнительно крупные, располагаются чаще всего непосредственно под кариолеммой, имеют вид телец округлой или овальной формы. Фибробласты соединительной ткани, составляющей строму железы, малоотростчатые, с овальным ядром, занимающим большую часть клетки, и небольшим ядрышком. В межклеточном веществе выявляются тонкие волокнистые структуры. Капилляры окружают эпителиальные тяжи, но их контакты с базальными поверхностями тироцитов выражены слабо. Стенки капилляров выстланы плоскими эндотелиальными клетками сравнительно крупных размеров [16].

К концу периода органогенеза у крысы значительно нарастает объем ЩЖ. Это объясняется врастанием сосудов и нервов в доли органа. У эмбрионов крысы обнаруживаются только краниальные щитовидные артерии, которые направляются к краниальному полюсу органа от наружной сонной артерии [21]. По данным других авторов, кровоснабжение щитовидной железы осуществляется краниальными и каудальными щитовидными артериями [11]. Отсутствие каудальных щитовидных артерий у крысы, возможно, объясняется относительно короткой шеей животного, более краниальным расположением щитовидной железы и относительно большим диаметром этих артерий по сравнению с объемом органа.

В конце первого периода у эмбрионов крысы появляются вены щитовидной железы. У эмбрионов белой крысы по расположению можно выделить 3 группы вен: 1 — краниальную, 2 — среднюю и 3 — каудальную. Вены всех групп являются притоками внутренней яремной вены [21].

К концу первого периода у эмбрионов крысы отчетливо выражены нервы органа. Они представлены пучками нервных волокон, отходящих от блуждающего нерва и от шейного отдела симпатического ствола. У

эмбрионов крысы четкого разделения нервов щитовидной железы на группы не наблюдается. Нервный аппарат органа представлен нервными пучками краниального, возвратного и каудального гортанных нервов, а также среднего шейного узла и межузловых ветвей шейного отдела симпатического ствола. Нервы к щитовидной железе у крысы направляются по ходу сосудов, либо обособленными ветвями [11].

В целом, к концу периода органогенеза анатомия щитовидной железы, ее сосудов и нервов у эмбрионов крысы подобна таковой у взрослых особей.

У эмбрионов крысы доли щитовидной железы состоят, в основном, из эпителиальных тяжей гландулоцитов, разделенных прослойками соединительной ткани с кровеносными сосудами, а в периферических отделах имеются единичные фолликулы.

Первый период ускоренного роста щитовидной железы у крысы начинается с 16 суток до конца 17-х. Этот период характеризуется интенсивными темпами увеличения размеров щитовидной железы, как за счет развития паренхимы, так и стромы. По сравнению с предыдущим периодом объем долей органа у эмбрионов крысы увеличивается в 8 раз. У эмбрионов крысы фолликулы имеются в периферических отделах органа, а в центральных – единичные [15,16].

Одним из факторов, обусловливающих резкое увеличение размеров щитовидной железы, можно считать нарастание объема сосудистого русла и диаметра нервов органа [10].

Так, калибр верхней и нижней щитовидных артерий у эмбрионов крысы увеличивается в 1,35 раза. Ширина щитовидных вен у эмбрионов крысы возрастает в 1,7 раза. При морфометрическом исследовании щитовидной железы отмечается билатеральная диссиметрия размеров органа, его сосудов и нервов с преобладанием правосторонней.

На этой стадии происходит утолщение капсулы железы, в ней появляется больше коллагеновых волокон, однако, расположены они рыхло

по отношению друг к другу. Различия центральной и периферической зон тиреоидной паренхимы начинают проявляться более отчетливо [10]. Так, на периферии становятся заметными фолликулярные щели, разделяющие апикальные поверхности противолежащих тироцитов. Сформированные фолликулы встречаются редко; на срезах они состоят из 4-6 эпителиальных клеток с крупными округлыми ядрами, смещенными к базальному полюсу тироцита. Полости фолликулов очень узкие, извилистые, их содержимое слабооксифильно. Границы клеток, образующих стенки фолликулов, четкие, прямые; однако, иногда заметны взаимные впячивания мембран соседних тироцитов. В цитоплазме фолликулярных клеток встречаются гранулы и пузырьки различных размеров. Пузырьки рассеяны по всей цитоплазме, но преимущественно локализуются в апикальных частях тироцитов, а также вблизи клеточных мембран на границе двух соседних клеток. Базальные части тироцитов тесно контактируют с гемокапиллярами.

Центральная часть железы представлена скоплениями плотно расположенных тироцитов с четкими границами, образованными соседними клеточными мембранами. Взаимные интердигитации мембран соседних клеток встречаются редко. Сами скопления тироцитов имеют форму тяжей или полей округлой либо вытянутой формы, отделенных друг от друга прослойками соединительной ткани с кровеносными капиллярами. Тироциты здесь преимущественно кубической формы, их ядра сферические, отличаются центральной локализацией, богаты диффузно распределенным эухроматином. Часто встречаются фигуры митозов. Контакты базальных частей тироцитов с капиллярами менее тесные, чем на периферии. Ядрышки в ядрах тироцитов несколько увеличиваются в размерах, становятся более вытянутыми. В межклеточном веществе наблюдается некоторое утолщение коллагеновых фибрилл, их количество увеличивается.

Период замедленного роста органа наблюдается у эмбрионов крысы на 18-19 сутки [15, 16]. Морфометрические параметры объема щитовидной

железы, диаметра ее сосудов и нервов по сравнению со вторым периодом изменяются незначительно. Так, объем долей увеличивается лишь в 3,5 раза. Диаметр щитовидных артерий у эмбрионов крысы увеличивается всего в 1,3 раза. Ширина щитовидных вен у эмбрионов крысы нарастает лишь в 1,1 раза. Диаметр нервных ветвей, направляющихся от блуждающего нерва к щитовидной железе у эмбрионов человека увеличивается в 1,1 раза, от симпатического ствола - в 1,2 раза.

Относительная стабилизация размеров щитовидной железы, ее артерий, вен и нервов у эмбрионов крысы объясняется повышением проницаемости плацентарного барьера в эти сроки для тиреоидных гормонов матери, которые в большой концентрации поступают в кровь эмбриона и обусловливают тормозное влияние на функцию щитовидной железы зародыша, что приводит к замедлению пролиферативных процессов в железистой ткани.

Гистологически у эмбрионов крысы в период замедленного роста во всех отделах щитовидной железы выявляются фолликулы различной величины и формы [97]. В паренхиме железы увеличивается количество сформировавшихся фолликулов, располагающихся в основном на периферии органа, субкапсулярно. Форма их чаще всего округлая, полости узкие, щелевидные, содержимое полостей слабооксифильно. В центральной части долей железы располагаются скопления тироцитов в виде небольших эпителиальных островков, окруженных со всех сторон гемокапиллярами. Капилляры расширены, переполнены кровью, их стенки тесно контактируют с базальными полюсами фолликулярных тироцитов как в центре, так и на периферии органа. Эндотелий капилляров еще больше истончается. Среди тироцитов преобладают цилиндрические клетки с овальными ядрами, смещенными к базальному полюсу, и слабооксифильной цитоплазмой. Некоторые из них содержат в апикальной части неокрашивающиеся пузырьки. Встречаются также кубические клетки со сферическими ядрами и

небольшим количеством цитоплазмы. Характер распределения хроматина в ядрах варьирует от преимущественно диффузного до агрегированного. В некоторых случаях наблюдаются скопления хроматина вблизи кариолеммы. Ядрышки в ядрах тироцитов встречаются реже, чем на предыдущих стадиях развития, и в меньшем количестве. В этот период онтогенеза в зачатке ЩЖ появляются первые немногочисленные С-клетки. Они выявляются как в центре, так и на периферии железы; цитоплазма клеток содержит мелкие секреторные гранулы. За пределами клетки гранулы не обнаруживаются [18].

Второй период ускоренного роста органа отмечается у эмбрионов крысы с 20-ых суток и длится до рождения [79]. В этот период наблюдается новый подъем морфометрических показателей роста щитовидной железы. По сравнению с предыдущим периодом, у эмбрионов крысы объем долей увеличивается в 3,9 раза. В меньшей степени увеличиваются диаметр просвета сосудов и толщина нервов органа. Калибр артерий у эмбрионов крысы увеличивается в 1,4 раза. Ширина просвета щитовидных вен у эмбрионов крысы нарастает в 1,35 раза. У зародышей крысы диаметр новых ветвей к органу от блуждающего нерва увеличивается в 1,7 раза, от симпатического ствола – в 1,3 раза.

В этом периоде эмбриогенеза, как и в предыдущие, морфометрические параметры щитовидной железы, ее артерий, вен и нервов крысы характеризуются билатеральной диссиметрией. Новый этап в росте органа связан с интенсивным протеканием процессов гистогенеза и дифференцировки тканей, завершением органогенеза и ростом всех органов и систем.

Капсула щитовидной железы еще больше утолщается, в ее наружном слое коллагеновые волокна лежат еще более плотно, во внутреннем – рыхло. Паренхима железы приобретает характерное фолликулярное строение: фолликулы видны как по периферии, так и в центре срезов, причем на периферии они более крупные и вытянутые по форме. Большинство

фолликулов имеет узкие, щелевидные полости со слабооксифильным содержимым. Однако просветы некоторых фолликулов заметно расширяются, иногда в центре фолликулярной полости можно заметить хромофобный коллоид, в то время как по краям ее располагается оксифильный. Большинство тироцитов имеет цилиндрическую форму. Встречаются также кубические клетки, преобладающие в интерфолликулярных островках. В цитоплазме фолликулярных тироцитов заметны крупные светлые пузырьки, иногда примыкающие к ядерной оболочке. Такие пузырьки встречаются также в базальной части тироцитов вблизи базальной мембраны. Апикальные поверхности клеток, обращенные в фолликулярные полости, имеют цитоплазматические выступы. Ядра тироцитов темные, компактные, премущественно округло-овальной формы, хроматин в них содержится в основном в виде отдельных скоплений, локализующихся чаще всего вблизи кариолеммы. С-клетки располагаются как в стенках фолликулов, так и изолированно, образуя небольшие скопления. Фибробласты стромы железы малоотростчатые, с относительно светлыми, овальными ядрами, которые содержат 1-2 ядрышка небольших размеров [20]. В строме возрастает количество коллагеновых фибрилл, они незначительно утолщаются, располагаются плотнее по отношению друг к другу.

**Развитие ЩЖ крыс в постнатальном периоде**

Крысы рождаются с незрелыми ЩЖ и гипоталамо-гипофизарным комплексом [130]. Процесс “созревания” происходит в течение всего препубертатного периода и первую половину пубертатного периода [107]. У крыс ЩЖ и связанный с ней гипоталамо-гипофизарный комплекс являются функционально незрелыми вплоть до 28 дня постнатального развития [134].

С 1-ых по 21-ые сутки постнатального развития ЩЖ крыс увеличивается в размере благодаря увеличению количества коллоида и усилению пролиферации фолликулярного эпителия [99, 100]. Сывороточное содержание Т4 и ТТГ строго пропорционально увеличению размера ЩЖ в

течение первых 21-го дня жизни [34, 35, 36]. При гистологическом исследовании обнаруживаются множественные митозы фолликулряных тироцитов. После 21-го дня в ЩЖ крыс встречаются лишь единичные митозы [12].

Гистологической зрелости ЩЖ крыс достигает к 21-му дню. К этому моменту окончательно формируются признаки зональности – фолликулы более крупных размеров в периферических зонах и более мелких в центральной зоне ЩЖ [18]. Несмотря на то, что к 21-му дню ЩЖ гистологически является зрелой, своей функциональной зрелости она достигает лишь к 28-му дню [77], так как к этому моменту формируется функциональная связь с гипоталамо-гипофизарным комплексом, с которым ЩЖ взаимодействует по принципу отрицательной обратной связи [123,124].

Помимо фолликулярного эпителия в ЩЖ содержатся С-клетки, продуцирующие кальцитонин [1]. Кальцитонин снижает уровень кальция в крови, и вместе с кальцитриолом и паратиреоидным гормоном регулирует содержание кальция в сыворотке крови. Основная масса С-клеток появляется лишь к 21-му дню после рождения и вплоть до 42-го дня можно наблюдать картины их митозов. С-клетки встречаются на протяжении всего интерстиция ЩЖ, но наибольшее их количество обнаруживается между базальными мембранами фолликулярного эпителия двух соседних фолликулов. С-клетки с интрафолликулярным расположением встречаются гораздо реже.

**Становление регуляции морфогенетических и секреторных процессов в ЩЖ гипоталамо-гипофизарным комплексом**

Постнатальное формирование связей в гипоталамо-гипофизарно-тиреоидной оси у крыс происходит в течение первых трех недель после рождения и завершается созреванием функциональной оси после окончания подсосного периода [36].

Установлено, что у новорожденных крысят отмечается гипотиреоз [67, 85], связанный с низкой секрецией тиролиберина и ТТГ по сравнению со

взрослыми особями [61]. Такое состояние, вероятно, вызвано двумя факторами: во-первых, с отсутствием обратной связи между ЩЖ, гипоталамусом и гипофизом [125, 128]. Последнее косвенно подтверждается данными о поглощении ЩЖ йода [101]. Было выявлено, что поглощение радиоактивного йода на мг массы ЩЖ было максимально высоким в раннем постнатальном периоде, а затем постепенно снижалось в позднем постнатальном периоде [37,68, 69]. Но у крыс 3-8 дней жизни обнаруживается высокий уровень йодсодержащих соединений также в скелетных мышцах, головном мозге, почках, печени и кишечнике [123]. Содержание йода в организме не является показателем продукции Т4 и Т3, поскольку йодированные соединения содержатся в больших количествах в других органах, а также представлены метаболитами гормонов щитовидной железы и йодотирозинами [124]. Во-вторых, уровень сывороточного белка, связывающего йод, также достаточно высок в течение 1-й недели жизни и его уровень в несколько раз выше, чем у зрелых крыс [73].

Второй период созревания гипоталамо-гипофизарно-тиреоидной оси у крыс происходит в течение второй недели жизни [14]. В течение этого времени, ЩЖ реагирует на усиленную стимуляцию ТТГ повышением уровня продукции тиреоидных гормонов [45,63,78].

После инициации активного гормоногенеза в ЩЖ в течение 3-4-ой недели жизни у крыс наблюдается снижение секреции ТТГ гипофизом и сохранение уровня продукции Т3 и Т4 щитовидной железой [67, 102, 104, 135]. Последний период созревания гипоталамо-гипофизарно-тиреоидной оси наступает после полного перехода особи на самостоятельное вскармливание. В этот период снова отмечается усиленная продукция ТТГ [124].

**Секреторный цикл фолликулярных тироцитов щитовидной железы**

ЩЖ является железой внутренней секреции с регулируемым типом секреции и мерокриновым способом выделения секрета [22]. Секреторный цикл фолликулярных тироцитов включает фазу поступления исходных про-

дуктов, синтеза секрета, оформления его в секреторные гранулы, выделения гранул в полость фолликулов, резорбции прогормона, его протеолиза и выделения в перикапиллярное пространство [19].

Секреторный процесс в фолликулах ЩЖ начинается с поглощения исходных аминокислот из крови и их накопления с последующим образованием первичного полипептида. К первичному полипептиду начинают присоединяться углеводы, в результате чего формируется тироглобулин (ТГ), еще не содержащий йод [120]. Из артериальной крови йод через базальную мембрану поступает в тироцит путем активного поглощения в виде йодидов [108]. За транспорт йодидов отвечает натрий-йодный симпортер (НЙС) - белок, расположенный на базолатеральной мембране тироцитов (рис. 2) [121]. Под влиянием фермента тиреопероксидазы (ТПО) ион йода окисляется до атомарного йода [50], для чего требуется наличие $H_2O_2$ [47]. $H_2O_2$ продуцируется на апикальной плазматической мембране [56]. В субапикальной зоне цитоплазмы скапливаются пероксисомы, несущие набор ферментов, осуществляющих синтез перекиси водорода и ее дальнейшее пероксидазное и каталазное разложение [142]. Клетки ЩЖ подвергаются воздействию высоких доз $H_2O_2$ и адаптируются к ним путем выработки эффективных систем защиты [112]. Йодирование ТГ происходит на наружной поверхности апикальной мембраны [138]. Оно начинается с присоединения одного атома йода, в результате чего ТГ превращается в монойодтирозин [39]. Затем, после включения второй молекулы йода, образуется дийодтирозин. Йодированные тирозины не обладают гормональной активностью и являются субстратом для дальнейшего образования йодтиронинов как форм активного тиреоидного гормона, что происходит в результате попарной окислительной конденсации йодтирозинов, происходящей внутри молекулы ТГ [57]. При соединении двух дийодтирозинов образуется тироксин (тетрайодтиронин, Т4) [101]. Конденсация монойдтиронина и дийодтиронина приводит к образованию

трийодтиронина (Т3) [58, 59, 60]. В ЩЖ крысы образуется порядка 40% Т3 [108]. Кроме того, в других органах (преимущественно в печени, почках и гипофизе), под влиянием фермента дейодиназы образуются остальные 60% Т3 [84, 107]. Также образуются обратный (реверсивный) трийодтиронин – рТ3, дийодтиронин и другие неактивные либо низкоактивные йодсодержащие метаболиты [83, 96, 98]. ЩЖ – железа внутренней секреции, клетки которой в процессе дифференцировки формируют специфическую структуру – фолликул, являющимся депо прогормона [3, 38, 62].

За счет стимулирующего действия ТТГ начинается фаза резорбции йодированного ТГ путем захвата тироцитом коллоида [28, 129]. Коллоид, попавший внутрь тироцита путем микропиноцитоза, с помощью лизосомальных ферментов подвергается протеолизу, и из молекул резорбированного ТГ образуются йодтирозины и йодтиронины [38, 58, 142]. Йодтирозины в цитоплазме тироцитов распадаются, высвобождая йод для последующей реутилизации йода в гормоногенезе. Через базальную мембрану тироцита в ток крови или лимфы происходит выделение йодтирониов [65]. Уровень выделения тиреоидных гормонов зависит от выраженности и продолжительности активации ЩЖ [81]. Например, при выраженной кратковременной стимуляции щитовидной железы ТТГ, тироциты приобретают признаки, свидетельствующие об их интенсивном захвате ТГ, проявляющиеся увеличением их высоты. На апикальной поверхности тироцитов можно наблюдать появление псевдоподий наряду с увеличением числа и размеров микроворсинок [64], тогда как при нормальной активности ЩЖ, образования апикальных псевдоподий и макропиноцитоза ими коллоида не наблюдается, а происходит протеолиз ТГ в полости фолликула и пиноцитоз продуктов расщепления цитоплазмой тироцитов [55].

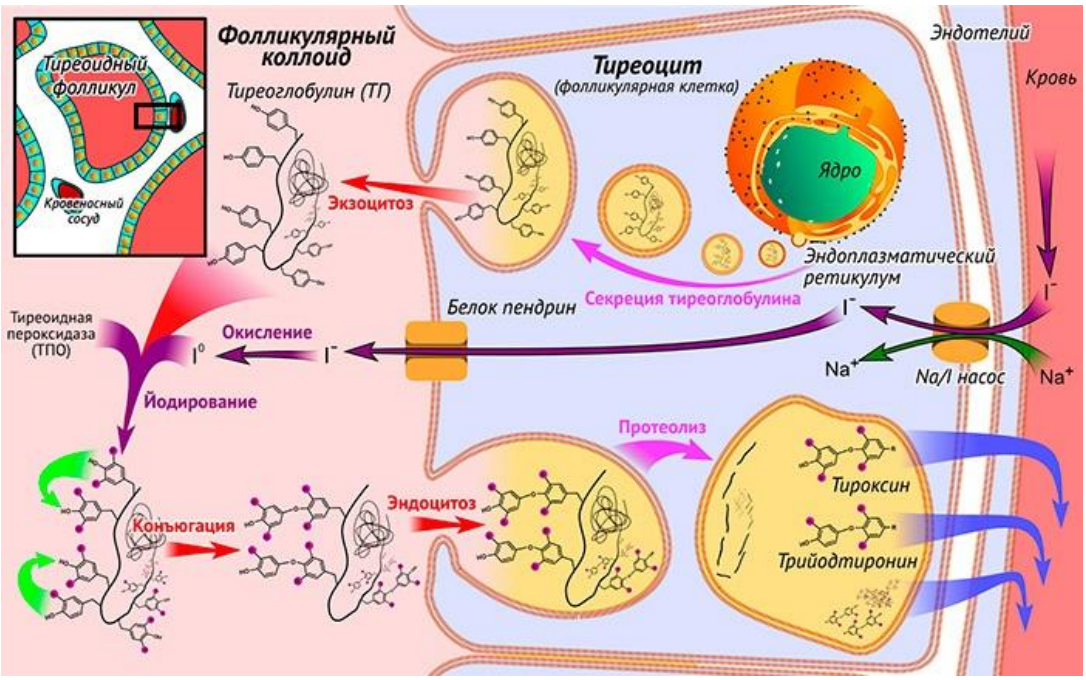


Рис. 2. Структурно-функциональное выражение секреторного цикла фолликулярного тироцита. По данным работы [136].

Наиболее полно ультраструктурные характеристики фаз секреторного цикла фолликулярных тироцитов при стимуляции ЩЖ большими дозами ТТГ были охарактеризованы Н.С. Миловидовой [19].

1. Стадия восстановления структуры секреторной клетки и поглощение исходных для синтеза секреторного материала веществ.

Морфологическим выражением этой стадии являются уплощение цистерн ГЭПС и небольшое количество секреторных гранул в цитоплазме фолликулярного тироцита. Комплекс Гольджи компактный, количество митохондрий невелико.

2. Стадия синтеза тиреоглобулина и выделения его в просвет фолликула.

В первый период синтеза происходит увеличение количества цистерн ГЭПС, которая расширяется и заполняет всю цитоплазму клетки. Увеличивается количество митохондрий. Одновременно происходит увеличение размеров комплекса Гольджи и накопление секреторного материала в виде пузырьков.

Выделение секреторного материала в полость фолликула происходит четырьмя способами: а) голокриновый тип секреции с образованием коллоидных клеток; б) макроапокриновый — отделение в просвет фолликула различной величины участков апикальной цитоплазмы, содержащих секреторный материал; в) микроапокриновый; г) мерокриновый.

3. Стадия выделения секреторного материала из просвета фолликула в кровеносное русло.

Морфологическим выражением этой стадии являются клетки с большим количеством крупных гранул различной электронной плотности, которыми являются коллоидные капли и лизосомы. Органеллы в этих клетках представлены единичными митохондриями и небольшим количеством расширенных цистерн ГЭПС.

Наиболее важными факторами, влияющими на секрецию тиреодных гормонов являются наличие йода и уровень ТТГ. Недостаточное количество йода приводит к снижению продукции гормонов ЩЖ, а длительное повышение секреции ТТГ и стимуляция железы вызывает компенсаторную гиперплазию и развитие зоба. Избыток йода подавляет синтез гормонов ЩЖ [137] за счет ингибирования продукции $H_2O_2$ и, следовательно, снижения йодирования ТГ [47].

ТТГ оказывает влияние практически на каждый этап секреторной деятельности фолликулярных тироцитов: стимулирует экспрессию НЙС, ТПО, ТГ и продукцию $H_2O_2$, усиливает конвертацию Т4 в Т3, влияет на йодирование тирозилов и способствует захвату ТГ тироцитами. Эти процессы направлены на увеличения количества йода, доступного клеткам с целью обеспечения нормального гормоногенеза.

## Половые различия в строении и функционировании щитовидной железы в постнатальном периоде

Несмотря на большое количество данных о превалировании аутоиммунных заболеваний, доброкачественных и злокачественных опухолей ЩЖ среди представительниц женского пола [131], не только механизмы, но и сами половые различия морфофункциональных характеристик ЩЖ мало изучены и представляют собой несистемные разрозненные сведения. Морфофункциональные различия ЩЖ у самцов и самок белых крыс появляются приблизительно на 40-42 день после рождения [76, 105]. Фолликулы ЩЖ самцов крыс состоят из более крупных тироцитов по сравнению с самками, часто в них встречаются цитоплазматические вакуоли. Фолликулы самцов содержат в себе меньше коллоида по сравнению с самками. Существует мнение, что такие половые особенности обусловлены более высоким уровнем андрогенов [115], обеспечивающих повышенную чувствительность фолликулярного эпителия к стимулирующему действию ТТГ [34, 36]. У молодых самцов экспрессия ТПО и ТГ выше, чем у самок, что может быть обусловлено более высоким уровнем ТТГ, но продукция тиреоидных гормонов у самок при этом аналогична таковой у самцов, что ставит под вопрос ведущую роль андрогенов в стимуляции секреторной деятельности тироцитов [48, 52]. Установлено, что у самок крыс эстрогены стимулируют синтез НЙС и захват йода тироцитами, а также повышают активность ТПО [72, 89]. По имеющимся в литературе данным у крыс существуют половые особенности течения окислительно-восстановительных реакций в тироцитах, которые заключаются в более активной генерации $H_2O_2$ и более слабой антиоксидантной защите у самок [111]. Это связывают с активацией эстрогенами экспрессии НАДФН-оксидазы. Максимум ее активности проходится на период проэструса, когда продукция эстрогенов максимальна. Также эстрогены стимулируют экспрессию двойной оксидазы и подавляют экспрессию и активность каталазы, тем самым создавая условия

для дисбаланса в окислительно-восстановительных реакциях в тироцитах с превалированием продукции активных форм кислорода и подавлением антиоксидантной защиты [70, 71].

Таким образом, и андрогены и эстрогены оказывают стимулирующее воздействие на гормоногенез в фолликулярном эпителии [42, 43, 46, 53, 54], и соответственно, вряд ли могут быть непосредственной причиной возникновения половых различий в норме. Однако половые различия могут возникать при воздействии на организм различных факторов и обусловливать предрасположенность к тем или иным функциональным нарушениям и развитие различных компенсаторно-приспособительных реакций [66].

**ДДТ и его воздействие на щитовидную железу**

ДДТ ((1,1,1-Трихлор-2,2-ди(n-хлорфенил)этан по номенклатуре ИЮПАК (IUPAC), по рациональной номенклатуре — дихлордифенилтрихлорэтан) (рис. 3) – хлорорганический инсектицид с высокой липофильностью, обладающий дисрапторным действием на эндокринную систему [106]. ДДТ на протяжении многих лет широко использовался для борьбы с переносчиками возбудителей малярии, сыпного тифа, висцерального лейшманиоза и вредителями сельскохозяйственных культур ввиду низкой стоимости препарата [109, 122, 140]. В конце 70-х годов в большинстве развитых стран применение ДДТ было ограничено или полностью запрещено. На территории Российской Федерации его использование официально запрещено с 70-х годов XX века. ДДТ, как и другие стойкие органические соединения, отличается не только высокой стойкостью к разложению, но и способностью к биоаккумуляции в живых организмах. ДДТ обладает острым токсическим воздействием на человека [109,113,118,132,140,141], в связи с чем, были установлены максимально допустимые уровни его содержания в воде, почве, воздухе и пищевых продуктах [13], воздействие которых в течение всей жизни не вызывает накопления в организме токсичных доз [117].

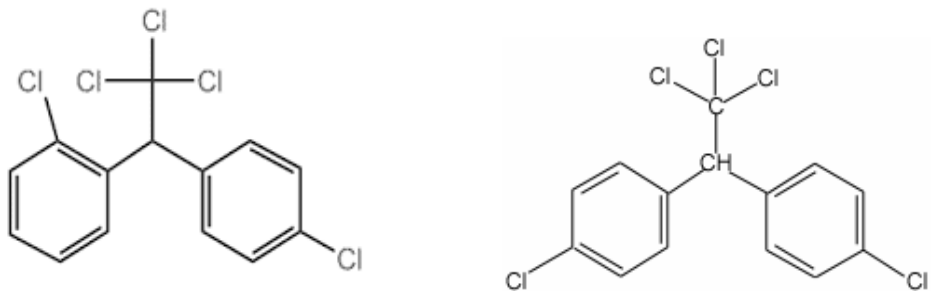


Рис. 3. Строение молекулы о,п-ДДТ и п,п-ДДТ.

Основным источником низких доз ДДТ для взрослого населения развитых стран в настоящее время являются продукты питания [139]. Воздействие ДДТ на детей первого года жизни обусловлено свойством ДДТ выделяться с материнским молоком [126, 139]. По данным ВОЗ ДДТ и его метаболиты обнаруживается в женском молоке и являются основным из числа стойких органических поллютантов, присутствующих в молоке, в странах Азии, Африки и латинской Америки (рис. 4).

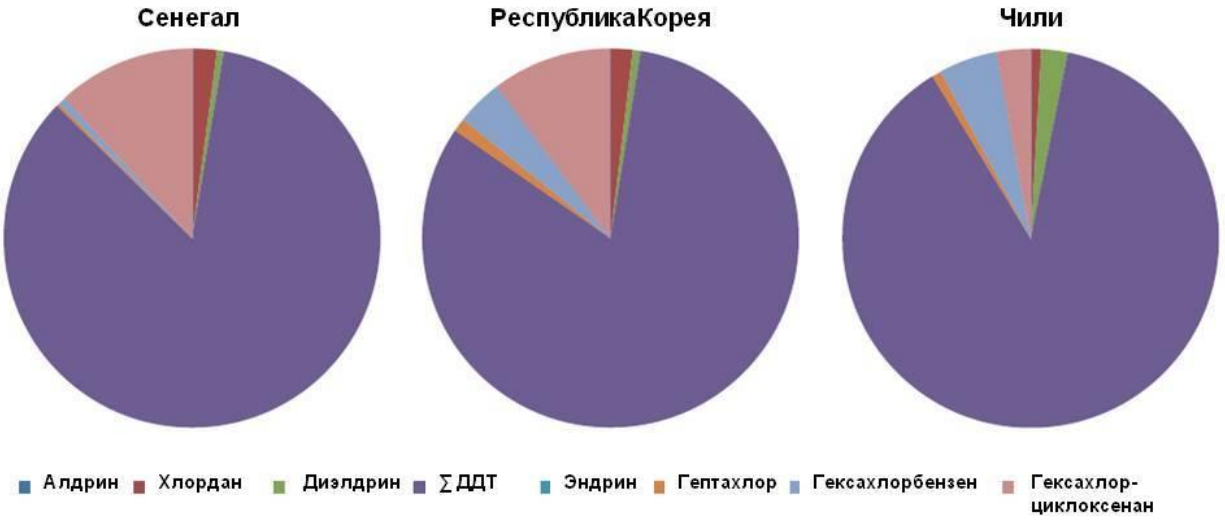


Рис.4. Содержание ДДТ и других хлорорганических соединений в женском молоке в различных странах. По данным работы [139].

Учитывая схожее строение с некоторыми гормонами, в том числе и Т4 и Т3, ДДТ может имитировать действие тиреоидных гормонов, модулируя их механизмы действия и связываясь с их рецепторами [88, 95, 141, 144]. В ряде работ было описано изменение продукции тиреодных гормонов под действием различных доз ДДТ [80, 88, 109, 119, 127].

Так, в научной литературе встречаются данные о повышении уровня ТТГ [90, 91], снижении уровня как свободного [92] так и общего тироксина [33], а так же снижении уровня трийодтиронина у человека и лабораторных животных [32, 82, 127]. Однако также встречались работы, в которых не выявили каких-либо изменений тиреодного статуса [87]. Таким образом, анализ данных за последние 40 лет показывает неоднозначность изменений тиреоидного статуса при воздействии больших доз ДДТ на лиц, занятых в сферах его производства и применения [139].

В литературе имеются данные, указывающие на зависимость тиреоидного статуса от получаемой дозы эндокринного дисраптора. В исследовании тиреодного статуса новорожденных детей, матери которых подвергались воздействию низких доз ДДТ, проведенном испанскими учеными [32], было обнаружено менее выраженное снижение продукции тиреоидных гормонов по сравнению с исследованием китайских ученых [44]. Это объясняется тем, что среднее содержание метаболитов ДДТ в сыворотке крови матерей во втором исследовании было выше, чем в первом, а, учитывая трансплацентарный и лактационный механизм передачи ДДТ и его метаболитов [126, 132] более высокий уровень потребления эндокринного дисраптора детьми отмечался во втором исследовании. Эти данные позволяют предположить, что негативное воздействие ДДТ на ЩЖ обусловлено дисрапторным, а не токсическим действием [40,86].

## Морфофункциональные изменения щитовидной железы при воздействии эндокринного дисраптора ДДТ

Наибольший вклад в изучение механизмов и проявлений дисрапторного действия ДДТ на секреторную деятельность ЩЖ внесли работы лаборатории развития эндокринной системы НИИ морфологии человека, по исследованию влияния низких доз ДДТ (около 2мкг/кг/сут), предусмотренных максимально допустимыми уровнями содержания в продуктах питания. В работах на половозрелых крыс Вистар показано, что через 4 недели воздействия отмечается снижение продукции Т4 [30]. Изучение молекулярных основ этих изменений показало, что одной из главных причин снижения функционального потенциала является нарушение первой фазы секреторного цикла фолликулярного тироцита – поступление в клетку исходных продуктов, а именно йода по причине снижения экспрессии НЙС, осуществляющего проникновение йодидов в клетку против электрохимического градиента [26]. Это приводило к снижению йодирования ТГ. Вторым ключевым моментом является снижение синтеза ТГ и лизосомальных белков, что и приводило к уменьшению продукции Т4 [30]. Наблюдалось увеличение размера фолликулов в ЩЖ, уменьшение высоты фолликулярных тироцитов и уменьшение размеров ядер тироцитов. При электронно-микроскопическом исследовании были выявлены признаки снижения функциональной активности эндокриноцитов: уменьшение площади ГЭПС, уменьшение количества лизосом и, как следствие, застой резорбированного коллоида в цитоплазме, уменьшение количества микроворсинок на апикальной поверхности клеток, что свидетельствовало о снижении транспорта ТГ через апикальную мембрану.

Снижение продукции тиреоидных гормонов вызывало увеличение секреции ТТГ, что влекло за собой реактивные изменения в ЩЖ [29, 30]. Через 6 недель после начала потребления низких доз ДДТ в фолликулярных

тироцитах появились признаки увеличения функциональной активности, направленные на усиление захвата йода и его органификации, так как содержание НЙС, обеспечивающего поступление йодидов в тироциты в сыворотке крови было в среднем на 80% меньше, чем у контрольных животных [26]. В микроциркуляторном русле увеличилась доля капилляров со стазом эритроцитов и капилляров с закрытым просветом, что обеспечивает снижение скорости кровотока и позволяет производить более интенсивный трансэндотелиальный транспорт исходных веществ. Усиление органификации йода происходило за счет увеличения экспрессии окислительно-восстановительных ферментов, обеспечивающих йодирование молекулы ТГ в полости фолликулов, а именно ТПО на 30% [25].

Электронно-микроскопические исследования показали, что реактивные изменения на повышение уровня ТТГ на фоне воздействия дисраптора отличаются более слабой синхронизацией секреторной деятельности гетерофункциональной в норме паренхимы [30]. При воздействии ДДТ в клетках периферической зоны наблюдалась выраженная асинхрония фаз секреторного цикла. Встречались клетки с развитой ГЭПС, активно осуществляющие синтез ТГ, но не лизосомальных ферментов, клетки синтезирующие ТГ, но без признаков оформления секрета и слабо выделяющие его в полость фолликулов, а также клетки усиливающие как синтез ТГ, так и формирование лизосом, секреторных везикул, увеличение числа и длины микроворсинок, то есть с нормализацией процессов транспорта через апикальную мембрану. В фолликулярных тироцитах центральной зоны долей отмечалось усиление формирования лизосом и расщепления ТГ. Эти процессы превалировали над процессами синтеза и выделения ТГ в полость фолликулов. В целом, это приводило к увеличению продукции Т4, но в значительной степени его конвертации в более активную форму Т3. Так через 6 недель воздействия ДДТ в дозе около 2 мкг/кг/сут у крыс  концентрация Т4 в сыворотке крови на превышала значения

контрольной группы на 18%, сТ4 – на 9%, Т3 – в полтора раза, сТ3 – в три раза, но уровень НЙС был на 80% ниже значений контрольной группы.

Уже на стадии реактивного усиления функциональной активности клеток было выявлено появление фолликулов меньшего размера в центральной зоне долей. Через 10 недель воздействия низких доз ДДТ в ЩЖ была выявлена микрофолликулярную перестройка паренхимы, позволившую увеличить количество фолликулов в мм$^2$ среза в полтора раза [26,27]. Эти изменения указывают на то, что стимулирующее воздействие ТТГ способно усилить синтез и расщепление резорбированного ТГ, но не способно восстановить экспрессию НЙС в тироцитах, подавленную дисраптором, что и приводит к активации пролиферативных процессов и новообразованию фолликулов как компенсаторному изменению, направленному на усиление захвата йода железой.

Увеличение количества тироцитов позволило повысить общую продукцию НЙС и снизить экспрессию ТПО до нормального уровня, то есть нормализовать йодирование ТГ в целом. Несмотря на это, тиреоидный статус животных характеризовался как гипотиреоз, так как отмечался дефицит Т3 [24, 25]. Причиной этого была неспособность повышенного уровня ТТГ восстановить секреторную деятельность тироцита, продолжавшего находиться под дисрапторным действием ДДТ [25].

Исследования показали, что в ЩЖ фолликулярные тироциты можно подразделить на 2 вида по особенностям секреторного процесса [30]. Первый – это клетки, адекватно реагирующие на стимуляцию рецепторов ТТГ. Они характеризовались активацией и процессов резорбции и расщепления ТГ, и его синтеза, о чем свидетельствовали увеличение размеров клеток и их ядер, расширение канальцев ГЭПС, расширение цистерн комплекса Гольджи, увеличение количества секреторных везикул и лизосом, удлинение микроворсинок и даже появление макропиноцитоза коллоида. Эти клетки встречались в составе микрофолликулов. Второй тип клеток

характеризовался отсутствием микроворсинок или уменьшением их числа, опустошением апикальной части клеток, отсутствием лизосом и секреторных везикул. Авторы предположили, что это более старые клетки, находящиеся под более длительным воздействием дисраптора, а поэтому слабо реагирующие на стимулы ТТГ, уровень которого был повышен на 25%. То есть дисрапторное действие ДДТ, по мнению авторов, в определенной степени сходно с ингибирующим действием тироглобулина на секреторную деятельность и нарушает так называемую базально-апикальную регуляцию тироцитов, оказывая прессорное и стимулирующее действие на одни и те же процессы. Так например, в клетках с резким уменьшением числа микроворсинок, стимул ТТГ вызывал удлинение оставшихся ворсинок и даже макропиноцитоз коллоида, но не вызывал усиления образования лизосом, способных осуществить протеолиз резорбированного ТГ. Это приводило к компенсаторным изменениям секреторной деятельности тироцитов, таким как микроапокриновый способ выделения секрета в полость фолликула путем отрыва апикальной части цитоплазмы. Таким образом, клетки переходили с регулируемого типа секреции на конститутивный, то есть выделение синтезируемых продуктов без оформления секреторных гранул, минуя комплекс Гольджи.

Это позволило авторам прийти к выводу, что ДДТ как эндокринный дисраптор нарушает секреторную деятельность фолликулярных тироцитов, снижая экспрессию НЙС, транспорт ТГ через апикальную мембрану, выключает функцию комплекса Гольджи и нарушает баланс регуляции клеток тиреотропным гормоном и тироглобулином [30]. Полученные данные показывают, что потребление ДДТ в допустимых нормативными документами количествах приводят к нарушениям тиреоидного статуса, сходным с таковым при развитии йододефицитного состояния. В научной литературе имеются данные, что механизм дисрапторного действия ДДТ связан с нарушением активации сигнальных каскадов при взаимодействии с

рецептором тиреоидных гормонов в клетках [41, 116]. Однако по данным Н.В. Ягловой с соавт. длительное воздействие низких доз ДДТ на половозрелых крыс не приводит к изменениям экспрессии рецепторов тиреоидных гормонов α и β [26].

**Заключение**

Анализ литературных данных показывает, что работ по исследованию влияния ДДТ на ЩЖ развивающегося организма крайне мало, и они представляют собой результаты скрининговых исследований тиреоидного статуса у населения различных стран, чьи матери подвергались как профессиональному, так и непрофессиональному воздействию пестицида в совокупности с изменениями, обусловленными действием также и других химических и физических факторов без учета географических, экологических и социально-экономических различий, что не позволяет определить вклад ДДТ в изменения функционального состояния ЩЖ и установить закономерности и особенности изменений в зависимости от длительности воздействия, потребляемой дозы, а также от периода развития организма, когда это воздействие началось. Данные, полученные в нашей лаборатории указывают, что воздействие низких доз ДДТ на взрослые организмы со сформированной гипоталамо-гипофизарно-тиреоидной осью и установившимися регуляторными механизмами деятельности ЩЖ приводит к морфофункциональным изменениям в железе, обусловливающим развитие гипотиреоза, и связанным с нарушением секреторного цикла фолликулярных тироцитов, а также способа выделения секреторных продуктов и типа секреции. Это указывает на необходимость изучения особенностей дисрапторного действия низких доз ДДТ на развитие и функционирование ЩЖ и механизмов регуляции ее деятельности как потенциального фактора нарушения гормоногенеза не только в детском, но и взрослом возрасте.

Анализ научной литературы о развитии и становлении функции ЩЖ показывает наличие возрастных особенностей функционирования органа, а,

следовательно, и наличие периодов большей уязвимости к действию эндокринного дисраптора как непосредственно на ЩЖ, так и на формирование гипоталамо-гипофизарной регуляции ее деятельности.

Практически отсутствуют данные об экспериментальных исследованиях морфологических изменений ЩЖ, об особенностях секреторной деятельности фолликулярных тироцитов развивающегося организма при воздействии ДДТ. Отсутствуют сведения о половых различиях морфофункциональных изменений ЩЖ на разных этапах развития организма и степени их выраженности у представителей обоих полов.

Все вышеизложенное обусловило цель настоящего исследования.

# ГЛАВА 2. МАТЕРИАЛЫ И МЕТОДЫ

## Схема эксперимента

Эксперимент выполнен на новорожденных самцах и самках крыс Вистар (n=64) (филиал «Столбовая» ФГБУН НЦБМТ ФМБА России). За животными, содержавшимися в виварии, осуществлялся уход по нормам и правилам обращения с лабораторными животными, в соответствии с «Международными рекомендациями по проведению медико-биологических исследований с использованием животных» (1985г.), правилами лабораторной практики в Российской Федерации (приказ МЗ РФ от 19.06.2003г. №267) и законом «О защите животных от жестокого обращения» гл. V, ст. 10, 4679-ГД от 01.12.1999г.

Эксперимент проведен в соответствии с правилами работы с использованием экспериментальных животных, утвержденными приказом Минздрава СССР № 577 от 12.08.1977г. На проведение эксперимента получено разрешение этического комитета ФГБНУ «НИИ морфологии человека» (протокол № 8а от 06.10.2011г.).

Животных рандомизировали на 8 групп: 4 контрольные (2 группы самцов и 2 группы самок) и 4 опытные (2 группы самцов и 2 группы самок) соответственно двум срокам исследования (табл.1).

Таблица 1.

Количество животных в каждой экспериментальной группе

| Группы / Сроки исследования | Контрольные группы | | Опытные группы | |
|---|---|---|---|---|
| 6 недель | Самцы | Самки | Самцы | Самки |
| | 8 | 8 | 8 | 8 |
| 10 недель | Самцы | Самки | Самцы | Самки |
| | 8 | 8 | 8 | 8 |

Животные опытных групп (n=32) вместо воды получали растворы о,п-ДДТ («Sigma», США) с концентрацией 20 мкг/л. Расчет потребляемой дозы ДДТ производили с учетом требований National Toxicology Program

(США) к определению низких доз, с учетом пороговых значений низких доз для ДДТ (50 мкг/кг/сут) [133] и нормативам содержания ДДТ в продуктах питания в Российской Федерации [13].

Моделировали потребление ДДТ новорожденными: сначала крысята первые три недели получали ДДТ с молоком матери, потреблявшей вместо воды растворы о,п-ДДТ с концентрацией 20мкг/л, а затем самостоятельно аналогичный раствор до достижения ими 6 и 10 недельного возраста. 6 недель соответствует пубертатному периоду и появлению морфофункциональных половых различий ЩЖ крыс [76], 10 недель – постпубертатному, т.е. активному репродуктивному периоду. Доступ к воде и пище у крыс был свободным. Учет потребляемой жидкости производили ежедневно. Массу тела крысят определяли еженедельно, кормящих самок – каждые два дня. Таким образом, среднесуточное потребление кормящими самками ДДТ составило 6,25±0,25мкг/кг, а самостоятельное потребление ДДТ крысятами составило 3,71±0,15мкг/кг, что является кинетически обоснованной дозой, соответствующей потреблению ДДТ человеком с продуктами питания в развитых странах [143] .

Предварительно было подтверждено отсутствие ДДТ и его метаболитов, а также близких по структуре хлорорганических соединений в корме и воде для лабораторных животных методом газожидкостной хроматографии в ФБУЗ «Центр гигиены и эпидемиологии в городе Москве».

Животных выводили из эксперимента через 6 и 10 недель с помощью передозировки золетила («Virbac Sante Animale», Франция), вводимого внутримышечно в дозе 50мг/кг.

**Процедура забора щитовидной железы и крови**

Животных фиксировали на спине. Производили срединный разрез на шее и грудного отдела. Ножницами перерезали аорту и сердце. Кровь собирали стерильным одноразовым шприцом без иглы из грудной полости в чистые конические стеклянные пробирки. Удаляли правую и левую доли ЩЖ.

Собранную кровь инкубировали при комнатной температуре в течение 30 мин, после чего отделяли образовавшийся сгусток от стенок пробирок и центрифугировали в течение 15 мин при 1500об/мин на лабораторной центрифуге. Сыворотку крови аликвотировали в эппендорфы, замораживали и хранили при температуре -20°С.

**Изготовление и изучение гистологических препаратов**

Щитовидную железу фиксировали в растворе Буэна. После стандартной гистологической проводки с помощью гистопроцессора «Tissue-Tek VIP 5 Jr» («Hygeco», Франция) доли ЩЖ заливали в парафин. Срезы изготавливали с помощью микротома «Microm HM 340E» («Microm Gmbh», Германия) и окрашивали гематоксилином и эозином, проводили ШИК-реакцию с помощью гистологических красителей и реактивов «Biovitrum» (Россия).

Гистологические препараты изучали методом световой микроскопии с использованием микроскопа «Leica DM2500» и компьютерной морфометрии с помощью программы “ImageScope” (“Leica Microsystems, GMBH, Германия).

В гистологических препаратах ЩЖ определяли количество фолликулов в мм$^2$ площади среза. Морфометрические исследования проводили по отдельности в периферических и центральной зонах долей щитовидной железы в связи с особенностями развития и функционирования этих участков паренхимы у крыс [27, 28]. К периферическим участкам относили верхнюю и нижнюю, к центральному – среднюю треть долей ЩЖ. Определяли площадь среза фолликула, площадь просвета фолликула, площадь коллоида и его содержание в фолликуле. Также определяли высоту фолликулярного эпителия и его процентное содержание, площадь ядер фолликулярного эпителия в периферических и центральной зонах. Вычисляли индекс Брауна (индекс накопления коллоида) как соотношение диаметра полости фолликула с высотой фолликулярных тироцитов, умноженной на два.

**Электронномикроскопические исследования**

Для изучения ультраструктуры фолликулярных тироцитов щитовидную железу фиксировали в 2,5% (объем/объем) растворе глутарового альдегида в 0,1М какодилатном буфере (pH 7,3) с постфиксацией в 1% (объем/объем) растворе $OsO_4$ в 0,1М какодилатном буфере (pH 7,3) с последующей заливкой в смесь эпон-аралдит.

Изготавливали полутонкие срезы с помощью ультратома «PowerTome XL» («RMC Boeckeler», США). Для исследования их методом световой микроскопии был разработан комбинированный способ гистохимического выявления дезоксирибонуклеопротенинов, полисахаридов и углеводных компонентов биополимеров в полутонких срезах тканей и органов, позволяющий одновременно проводить гистохимическое выявление ДНК, полисахаридов и углеводных компонентов различных классов биополимеров (гликопротеинов) в полутонких срезах образцов, залитых в комбинированные смолы, дающий специфическое окрашивание  различных тканей и органов, с минимальным повреждающим воздействием на срезы.

Способ заключается в погружение срезов в 0,5М раствор гидроксида калия в абсолютном метаноле на 10 минут при комнатной температуре, переносе срезов в первый абсолютный этиловый спирт на 3 минуты, затем – во второй и третий абсолютный этанол также с инкубацией 3 минуты. Затем срезы промывали в трех сменах дистиллированной воды по 3 минуты. После третьей промывки избыток воды осторожно удаляли со стекол вокруг срезов фильтровальной бумагой и предметные стекла со срезами оставляли для подсушивания при комнатной температуре на 3-4 минуты. Затем на срезы капельно наносили 1% водный раствор перйодата калия и инкубировали при комнатной температуре 8 минут. Погружали стекла в дистиллированную воду на несколько секунд для удаления перийодата. Затем избыток воды удаляли со стекол вокруг срезов фильтровальной бумагой. Срезы подсушивали при комнатной температуре в течение 3-4 минут. На срезы капельно наноси-

ли реактив Шиффа и помещали срезы в темноту на 30 минут. После окончания инкубации срезы погружали на 2-3 минуты в проточную холодную воду. В это время приготовляли сернистую воду добавлением к 100 мл дистиллированной воды 0,5 г метабисульфита натрия и 5-6 капель 1н соляной кислоты. Затем переносили на 1 минуту в сернистую воду, после чего промывали в дистиллированной воде в течение 1 минуты. Удаляли избыток воды со стекол фильтровальной бумагой, оставляли срезы при комнатной температуре на 5 минут для высыхания, затем наносили среду для заключения препаратов и покрывали покровным стеклом.

После исследования полутонких срезов изготавливали ультратонкие срезы. Контрастирование срезов проводили 2,5% (масса/объем) водными растворами уранилацетата и цитрата свинца. Исследование срезов проводили методом трансмиссионной электронной микроскопии («Libra 120», «Carl Zeiss», Германия).

**Комбинированное исследование экспрессии НЙС и ТПО**

Для проведения иммуногистохимического исследования экспрессии ключевых молекул, обеспечивающих метаболизм йодидов в фолликулярных тироцитах – натрий-йодного симпортера и тиреопероксидазы, изготавливали срезы щитовидной железы, которые помещали на стекла с адгезивным покрытием «Superfrost Plus» («Menzel», Германия). Проводили депарафинизацию и регидратацию срезов. Затем проводили 4х-кратную отмывку в фосфатно-солевом буфере, pH 7,4 с добавлением 0,05% Tween-20 с последующей блокировкой эндогенной пероксидазы. Для проведения иммуногистохимических реакций использовали набор реактивов «UltraVision LP detection system», («ThermoFisher Scientific», США). Для блокирования эндогенной пероксидазы срезы инкубировали с Hydrogen Peroxide Block в течение 10 минут при комнатной температуре с последующей 4х-кратной отмывкой в фосфатно-солевом буфере. Для устранения фоновой реакции срезы обрабатывали Protein Block в течение 5 минут при комнатной температуре с 4х-кратной от-

мывкой в фосфатно-солевом буфере. Затем проводили инкубацию с моноклональными антителами к ТПО («Santa Cruz Biotechnology», США) и НЙС («Abcam», США). Для получения оптимальной иммунопероксидазной реакции антитела последовательно разводили на буфере Ultraplus Ab Diluent («ThermoFisher Scientific», США). Для антител к ТПО выбрали конечное разведение 1:200, для антител к НЙС – 1:800. Инкубировали 18ч при температуре +6-8ºС во влажной камере. Срезы отмывали фосфатно-солевым буфером 4х-кратно.

Для проявления иммунопероксидазной реакции использовали реактивы системы детекции «Ultravision LP Detection System» согласно прилагаемой инструкции. Срезы докрашивали гематоксилином Майера в течение 5 минут при комнатной температуре с последующей дегидратацией и заключением в полимер. Исследование проводили в световом микроскопе при увеличении от 400 до 1000. В препарате подсчитывали не менее 400 фолликулярных тироцитов. Вычисляли процент клеток с высокой, умеренной и низкой экспрессией антигена. Высокой экспрессией считали диффузное распределение антигена в цитоплазме, умеренной – обнаружение антигена в апикальной части клеток для ТПО и базальной – для НЙС, низкой – обнаружение ТПО только на апикальной мембране, НЙС – базолатеральной [110]. Параллельно проводили количественное определение концентрации НЙС и ТПО в сыворотке крови крыс методом твердофазного иммуноферментного анализа с помощью наборов («Cusabio», Китай) с чувствительностью 7,8 пг/мл для НЙС и 2,5 нг/мл для ТПО.

**Изучение тиреоидного статуса крыс**

В сыворотке крови крыс методом твердофазного иммуноферментного анализа определяли концентрации Т4, сТ4, Т3, сТ3, ТГ, ТТГ, рецепторов ТТГ с помощью коммерческих наборов реактивов («Monobind», США; «Cusabio», Китай). Детекцию проводили на микропланшетном фотометре «Anthos 2010» («ANTHOS Labtec. Instruments, Gmbh», Австрия) при длине волны 450нм,

референсный фильтр 620нм. Определяли процентное содержание сТ4 и сТ3 как соотношение концентраций общих и свободных форм гормонов.

**Статистическая обработка полученных данных**

Полученные данные подвергали статистическому анализу с помощью программы Statistica 7.0 («Statsoft Inc.», США).

Для описания количественных признаков проводили анализ соответствия вида распределения признака закону нормального распределения с использованием критериев Колмогорова-Смирнова, Лиллиефорса, Шапиро-Уилка.

Центральные тенденции и рассеяния количественных признаков, имеющих приближенно нормальное распределение, описывали средним значением M и стандартной ошибкой среднего значения m.

Сравнение независимых групп по количественному признаку проводили с помощью t-критерия Стьюдента с учетом значений критерия Левена о равенстве дисперсий, по качественному признаку – $\chi^2$. Статистически значимыми различия считались при $p<0,01$.

# ГЛАВА 3. РЕЗУЛЬТАТЫ СОБСТВЕННЫХ ИССЛЕДОВАНИЙ

## 3.1.МОРФОФУНКЦИОНАЛЬНЫЕ ИЗМЕНЕНИЯ ЩИТОВИДНОЙ ЖЕЛЕЗЫ И УЛЬТРАСТРУКТУРЫ ФОЛЛИКУЛЯРНЫХ ТИРОЦИТОВ У САМЦОВ И САМОК КРЫС В ПУБЕРТАТНОМ ПЕРИОДЕ ПРИ ВОЗДЕЙСТВИИ ЭНДОКРИННОГО ДИСРАПТОРА ДДТ С ПЕРВОГО ДНЯ ПОСТНАТАЛЬНОГО ОНТОГЕНЕЗА

### 3.1.1. Морфологические изменения щитовидной железы и ультраструктуры фолликулярных тироцитов у самцов крыс в пубертатном периоде при воздействии эндокринного дисраптора ДДТ с первого дня постнатального онтогенеза

*Морфологическая характеристика щитовидной железы самцов крыс контрольной группы:*

У самцов крыс контрольной группы в возрасте 6 недель ЩЖ имела типичное строение. В долях ЩЖ при проведении микроскопического исследования выделялись центральная и периферические зоны, отличающиеся друг от друга размерами фолликулов. Периферические зоны были представлены сравнительно крупными фолликулами (рис.5), выстланными однослойным кубическим, реже уплощенным эпителием (рис.6, табл.2). Содержимое фолликулов было представлено ШИК-положительным, плотной консистенции коллоидом, по периферии которого были видны резорбционные вакуоли (рис.6). В некоторых фолликулах наблюдалась десквамация единичных клеток эпителия в полость фолликула. В центральной зоне долей ЩЖ размер фолликулов был в полтора раза меньше (табл.2). Полость фолликулов была заполнена ШИК-положительным, более жидким, равномерно распределенным коллоидом. Резорбционные вакуоли в коллоиде и десквамированные клетки встречались реже (рис.7) Высота тироцитов и размеры их ядер были меньше, чем в периферических зонах долей (рис. 8, табл.2).

Табл.2.

Изменения морфометрических показателей щитовидной железы самцов крыс, потреблявших ДДТ в низких дозах с рождения в течение 6 недель (M±m)

| Параметры \ Группы | Контрольная группа в возрасте 6-ти недель | | Опытная группа в возрасте 6-ти недель | |
|---|---|---|---|---|
| | Периферические зоны долей ЩЖ | Центральная зона долей ЩЖ | Периферические зоны долей ЩЖ | Центральная зона долей ЩЖ |
| Площадь срезов фолликулов, мкм$^2$ | 5443,04 ±257,41 | 3386,76 ±107,04 | 6575,73 ±296,29* | 3756,42 ±114,89* |
| Содержание коллоида в полости фолликулов, % | 76,61±0,96 | 83,13±3,09 | 75,03±0,91 | 79,87±0,76* |
| Высота фолликулярных тироцитов, мкм | 10,40±0,19 | 8,89±0,18 | 10,54±0,21 | 9,28±0,07* |
| Площадь срезов ядер, мкм$^2$ | 25,40±0,32 | 24,58±0,29 | 22,61±0,25* | 22,89±0,26* |
| ИБ | 1,58±0,07 | 1,62±0,15 | 1,72±0,06 | 1,54±0,09 |
| Количество фолликулов/мм$^2$ среза | 223,20±11,52 | | 217,64±11,95 | |

Примечание. *- статистически значимые отличия от значений контрольной группы

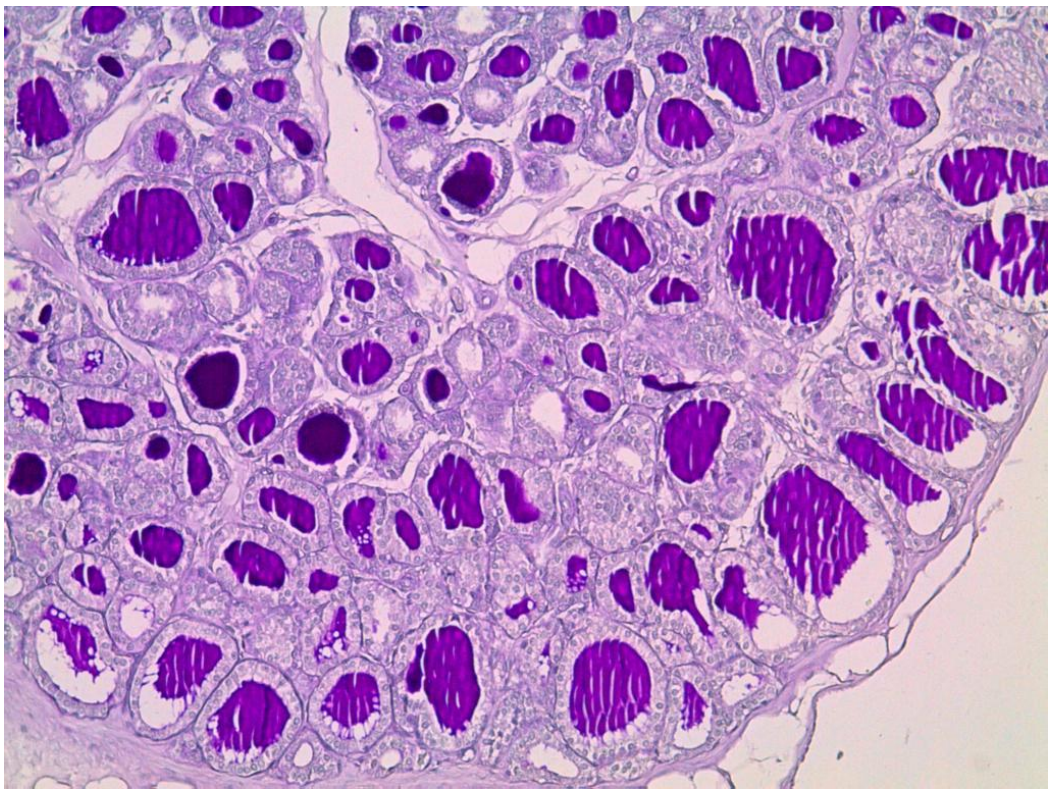

Рис.5. Периферическая зона долей ЩЖ самца крысы контрольной группы пубертатного возраста. Фолликулы овальной и округлой формы. Коллоид плотный, ШИК-положительный. ШИК-реакция с докраской гематоксилином. Ув. 100.

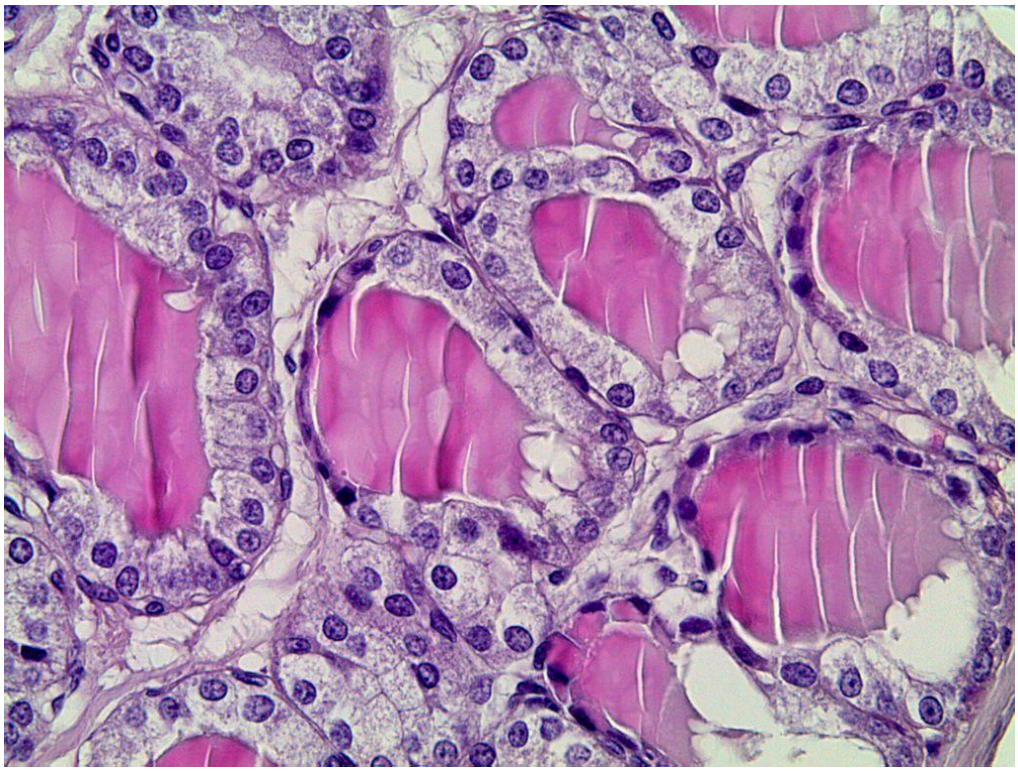

Рис.6. Периферическая зона долей ЩЖ самца крысы контрольной группы пубертатного возраста. Фолликулы выстланы кубическим эпителием. Коллоид плотный, оксифильный. Видны резорбционные вакуоли. Окраска гематоксилином и эозином. Ув. 400.

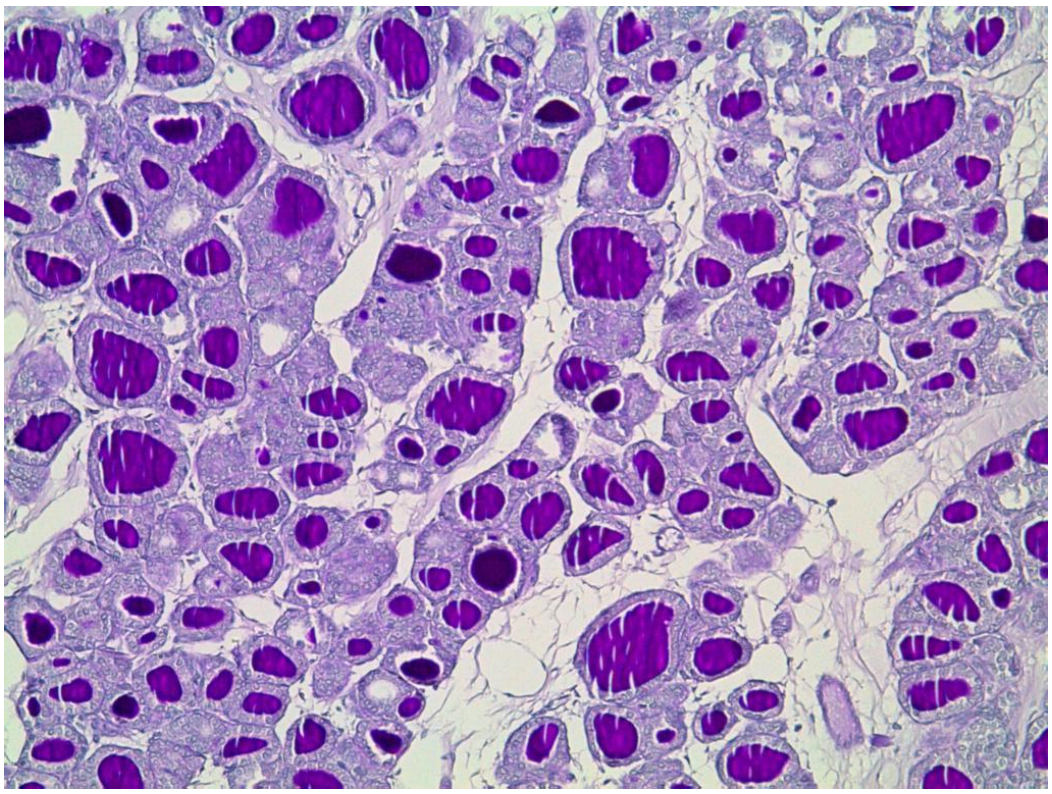

Рис.7. Центральная зона долей ЩЖ самца крысы контрольной группы пубертатного возраста. Фолликулы меньшего размера овальной и округлой формы. Коллоид плотный, оксифильный, ШИК-положительный. ШИК-реакция с докраской гематоксилином Ув. 100.

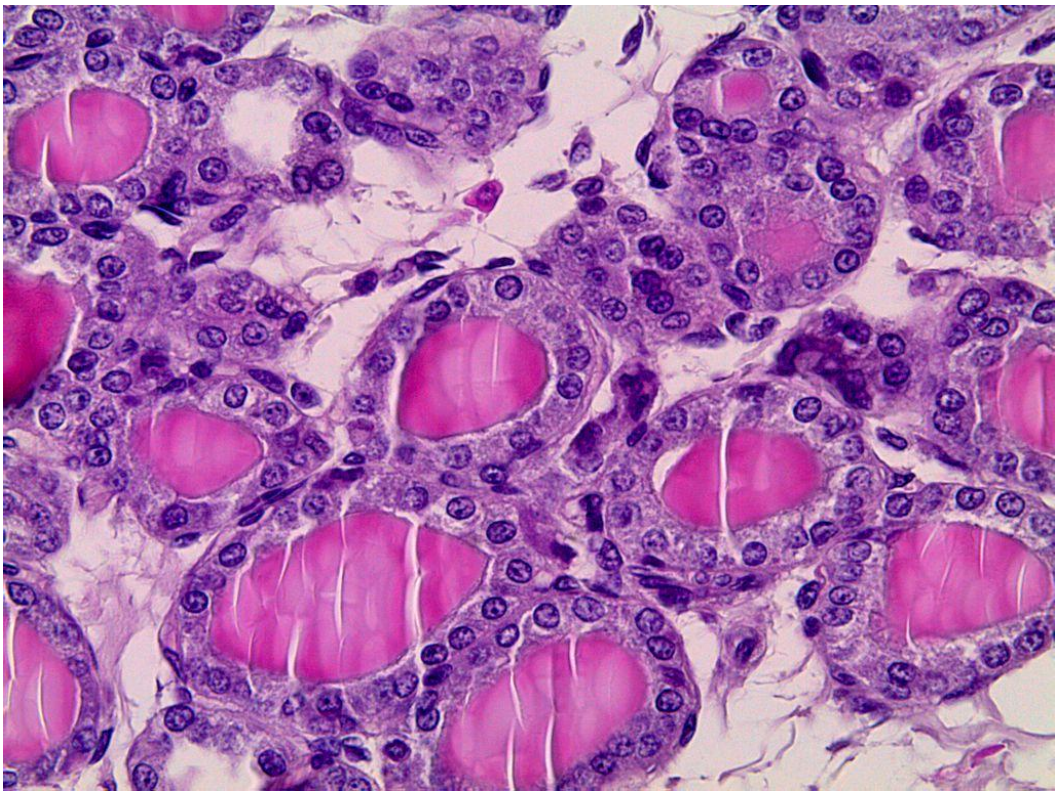

Рис.8. Центральная зона долей ЩЖ самца крысы контрольной группы пубертатного возраста. Фолликулы выстланы кубическим эпителием. Коллоид плотный, оксифильный. Окраска гематоксилином и эозином. Ув. 400.

При электронно-микроскопическом исследовании фолликулярные тироциты периферических зон имели в основном кубическую и реже уплощенную форму. Апикальные поверхности тироцитов контактировали с коллоидом, базальные — с перикапиллярным пространством. Электронно-микроскопически коллоид представлял собой гомогенную осмиофильную массу средней электронной плотности. На апикальной поверхности тироцитов имелись многочисленные микроворсинки длиной 300-400 нм. Большинство микроворсинок имело гомогенное просветленное содержимое. Соединение плазмолеммы апикальных частей соседних тироцитов осуществлялось с помощью плотных контактов. Ядра тироцитов занимали центральное положение, в них преобладал эухроматин. В цитоплазме тироцитов была хорошо развита ГЭПС, особенно в базальной части клеток. Она была представлена многочисленными канальцами, просвет которых заполнен мелкозернистым содержимым низкой электронной плотности. Митохондрии среднего и малого размера встречались преимущественно в апикальной и латеральной части тироцитов. Большинство митохондрий не были изменены, редко встречались слегка набухшие митохондрии с просветленным матриксом и разрушенными кристами (рис. 9), а также митохондрии, сливающиеся с лизосомами с образованием аутофаголизосом и миелинизацией мембран. В базальной и латеральных частях тироцитов митохондрии были плотно окружены канальцами ГЭПС. В цитоплазме имелось умеренное количество лизосом. Лизосомы представляли собой мелкие, диаметром 100-500нм, пузырьки, окруженные одинарной мембраной и заполненные осмиофильным содержимым низкой, средней и высокой электронной плотности, что обусловлено степенью их зрелости (рис. 9). В цитоплазме фолликулярных тироцитов под апикальной плазмолеммой имелось умеренное количество секреторных гранул (рис. 9). Встречались коллоидные капли различного размера (рис. 9). Некоторые из них были окружены лизосомами и сливались с ними. В цитоплазме базальной части клеток также присутствовали единичные мелкие коллоидные капли. Прилежащие к перикапиллярному пространству капилляры были выстла-

ны эндотелиоцитами. Капилляры имели открытый просвет, заполненный плазмой или форменными элементами крови.

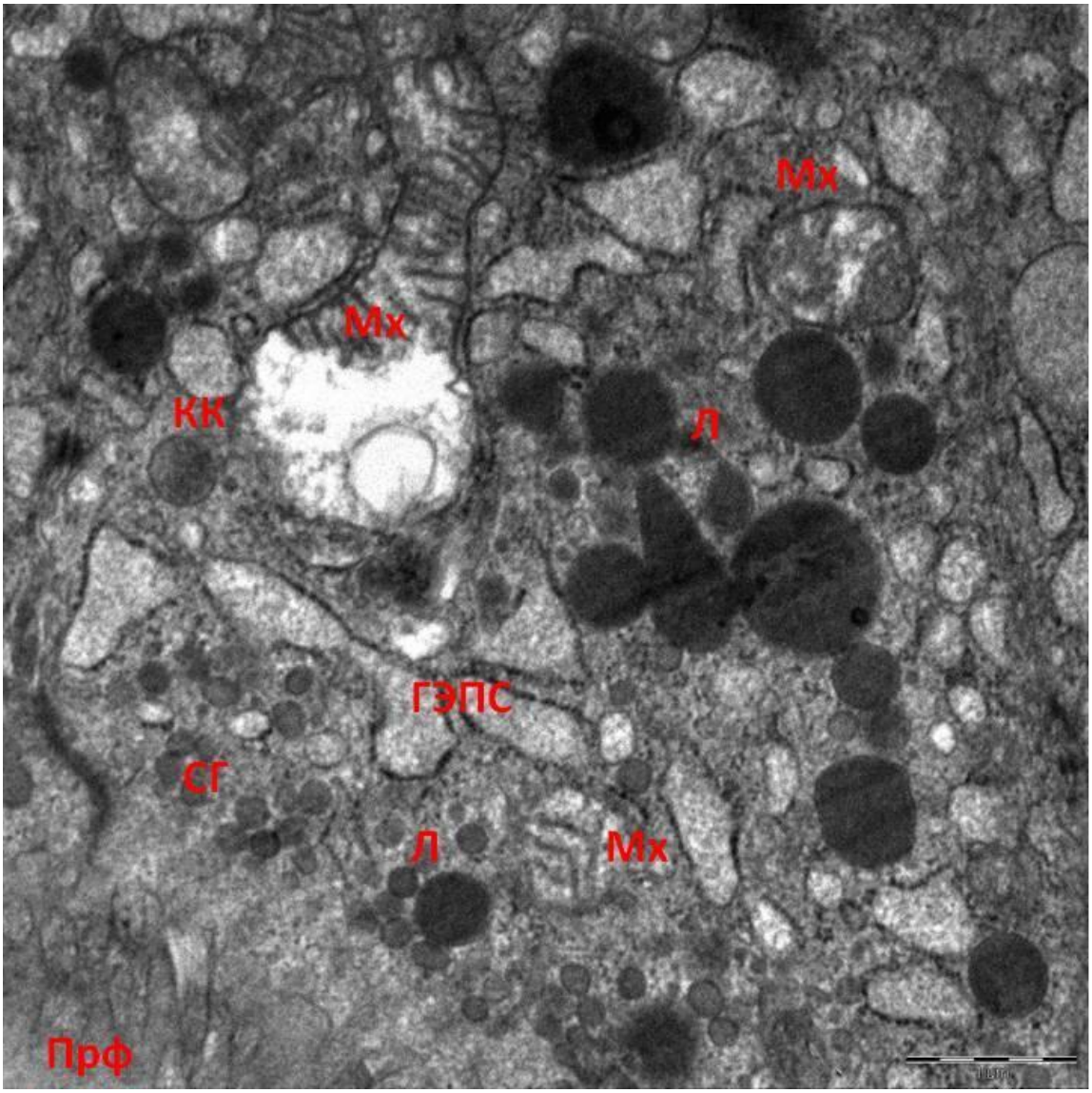


Рис.9. Ультраструктура апикальной части фолликулярного тироцита периферической зоны ЩЖ самца крысы пубертатного возраста контрольной группы. Под свободным апикальным участком цитоплазмы тироцита видны многочисленные секреторные гранулы (СГ). Митохондрии (Мх) крупные, с очагово просветленным матриксом, деструкцией крист. Множественные лизосомы (Л) различного размера (200-800нм) имеют содержимое высокой электронной плотности. Встречаются единичные мелкие коллоидные капли (КК). Канальцы ГЭПС не расширены. ПрФ – просвет фолликула. Ув. 8000.

Тироциты центральной зоны имели преимущественно кубическую (рис.10) форму, редко встречались тироциты призматической формы. На апикальной поверхности тироцитов имелись многочисленные микроворсинки. В отличие от периферических зон долей в центральной зоне микроворсинки фолликулярных тироцитов были представлены длинными (до 1мкм) образованиями, отходящими от цитоплазматических выростов шириной 100-300нм. Количество секреторных гранул было умеренным и не отличалось в центральной и периферических зонах (рис. 10,11). В ядрах преобладал эухроматин. ГЭПС была сильно развита как в базальных, так и апикальных частях клеток и представлена многочисленными канальцами и цистернами, заполненными мелкозернистым осмиофильным содержимым низкой электронной плотности (рис. 10). Митохондрии располагались как в апикальной, так и базальной частях цитоплазмы. В отличие от митохондрий тироцитов периферических зон большинство митохондрий центральной зоны имело выраженные изменения: просветление (отек) матрикса, деструкция крист, образование аутофаголизосом и миелинизацию мембран. Комплекс Гольджи был умеренно развит. Количество лизосом было небольшим. Лизосомы диаметром 200-500нм были чаще представлены незрелыми формами (с осмиофильным матриксом низкой электронной плотности), реже с конденсирующимся матриксом. В апикальной части клеток встречались единичные мелкие коллоидные капли. Базальная плазмолемма тироцитов визуально имела меньшее количество инвагинаций, чем у тироцитов в периферических зонах. Капилляры в основном имели открытый просвет, часто содержали эритроциты.

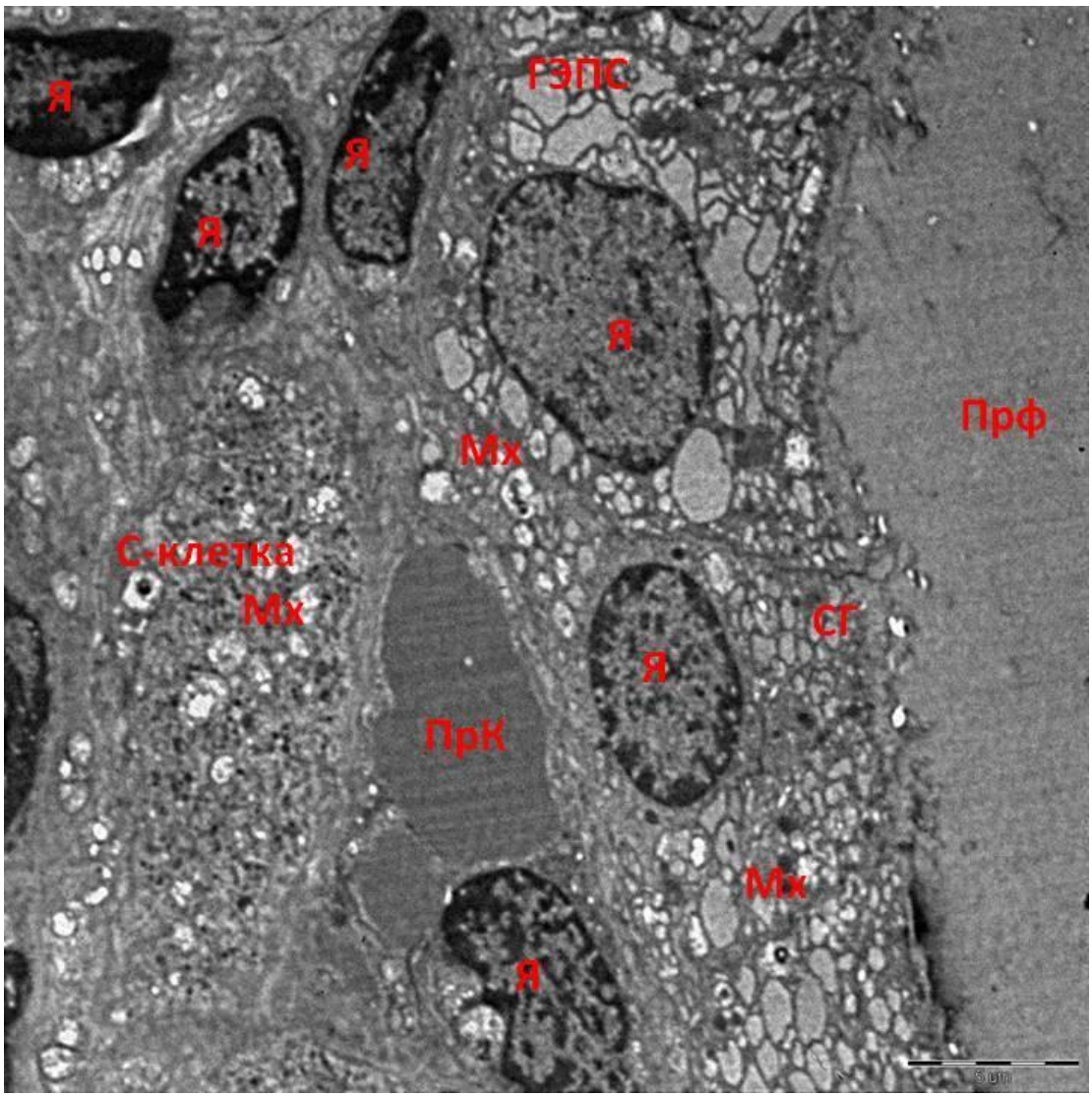


Рис.10. Ультраструктура фолликулярных тироцитов центральной зоны ЩЖ самца крысы пубертатного возраста контрольной группы. В ядрах (Я) фолликулярных тироцитов преобладает эухроматин. Умеренное количество лизосом (Л) в цитоплазме. Отмечается разной степени выраженности от умеренной до значительной расширение канальцев ГЭПС. Под апикальной мембраной умеренное количество секреторных гранул (СГ) с содержимым средней электронной плотности. Небольшое количество микроворсинок на апикальной поверхности клеток. Фолликул заполнен гомогенным содержимым средней электронной плотности (коллоидом). Под базальной мембраной находится капилляр с просветом (ПрК), обтурированным эритроцитом. ПрФ – просвет фолликула. Ув. 2000.

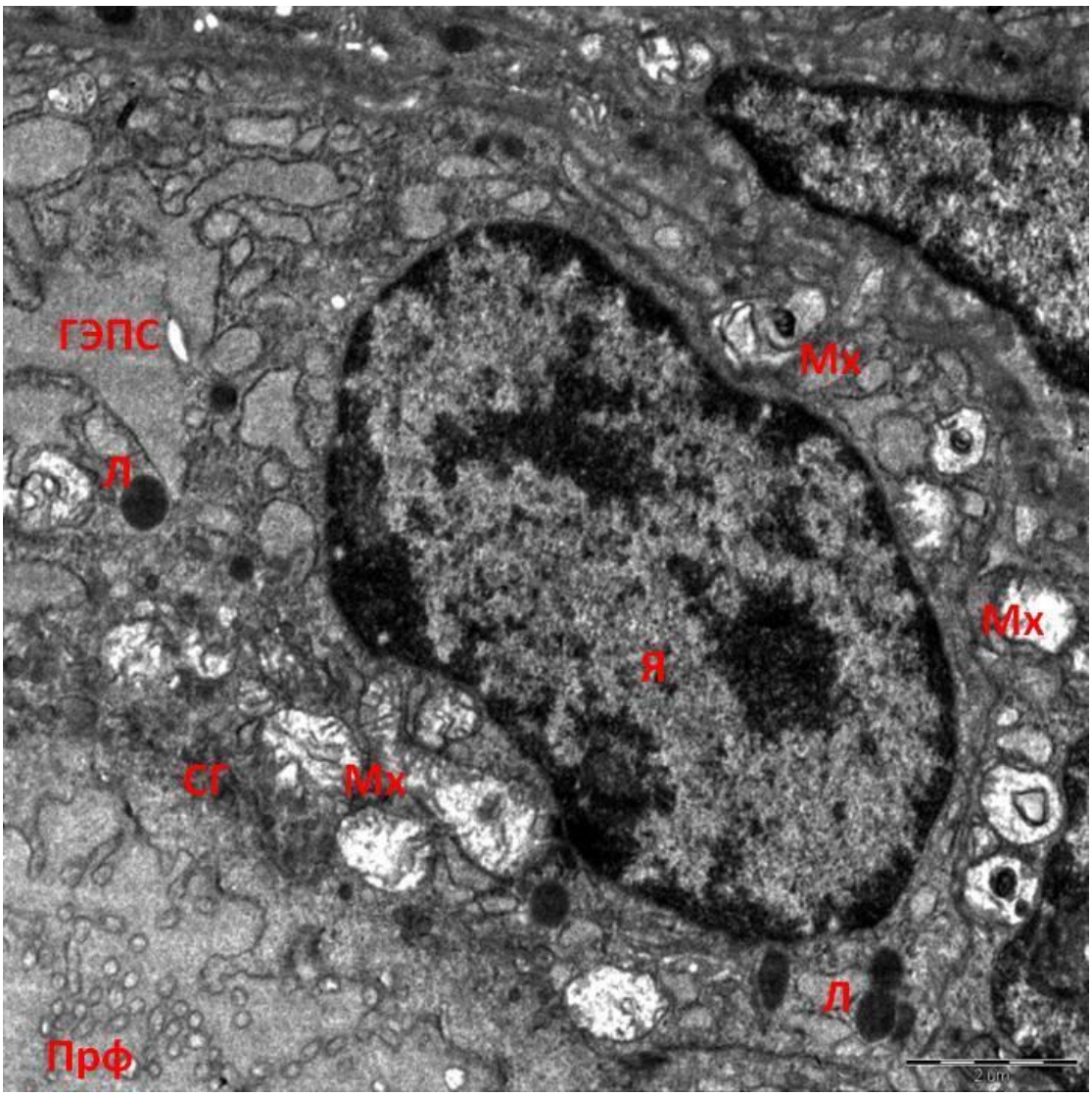


Рис.11. Ультраструктура фолликулярного тироцита центральной зоны ЩЖ самца крысы пубертатного возраста контрольной группы. Ядро крупное овальной формы, имеет инвагинации.В ядре преобладает эухроматин. Гетерохроматин расположен как в периферической части ядра под ядерной оболочкой, так и в центральной части. ГЭПС расположена преимущественно в латеральной части клетки. Канальцы ГЭПС расширены. В цитоплазме апикальной и латеральной частях клетки множественные митохондрии (Мх) с просветленным матриксом, деструкцией крист. Лизосомы (Л) имеют содержимое средней электронной плотности. Под свободным апикальным участком цитоплазмы тироцита видны секреторные гранулы (СГ). Микроворсинки изогнутой формы, утолщены, содержимое их концевых участков просветлено. ПрФ – просвет фолликула. Ув. 5000.

*Морфологическая характеристика щитовидной железы самцов крыс опытной группы:*

При исследовании гистологических препаратов ЩЖ крыс опытной группы 6-недельного возраста были выявлены субкапсулярно расположенные небольшие участки гибели эпителия и разрушения единичных фолликулов. Количество фолликулов в мм$^2$ площади среза ЩЖ не отличалось от значений контрольной группы (табл.2). Периферические зоны долей ЩЖ были представлены фолликулами более крупных размеров, чем у крыс контрольной группы (табл.2), заполненными ШИК-положительным коллоидом (рис.12). Резорбционные вакуоли встречались реже, но содержание коллоида в фолликулах периферических зон не отличалось от значений контрольной группы (табл.2). Высота фолликулярных тироцитов соответствовала значениям контрольной группы, но размеры ядер тироцитов были меньше, чем у животных контрольной группы (рис.13,табл.2). Незначительно увеличился ИБ, отражающий растяжение фолликулов накапливаемым коллоидом. В цитоплазме фолликулярных тироцитов встречались ШИК-положительные включения резорбированного коллоида.

В центральной зоне долей ЩЖ встречались фолликулы различного размера от мелких до крупных, вследствие чего их средний размер превышал значения контрольной группы (рис.14, табл.2). Средняя высота фолликулярных тироцитов превышала соответствующие значения у животных контрольной группы. Размеры ядер тироцитов не отличались от значений в периферических зонах, но были статистически значимо меньше, чем в центральной зоне долей у крыс контрольной группы. Содержание коллоида в фолликулах было больше, чем в фолликулах периферических зон долей, и не отличалось от соответствующих значений контрольной группы (табл.2). Резорбционные вакуоли встречались чаще, чем в контрольной группе. В ряде фолликулов встречались множественные ШИК-положительные включения тироглобулина в цитоплазме эпителиоцитов (рис. 15). Десквамация эпителия

в полость фолликулов в центральных зонах долей была выражена слабее, чем в периферических зонах.

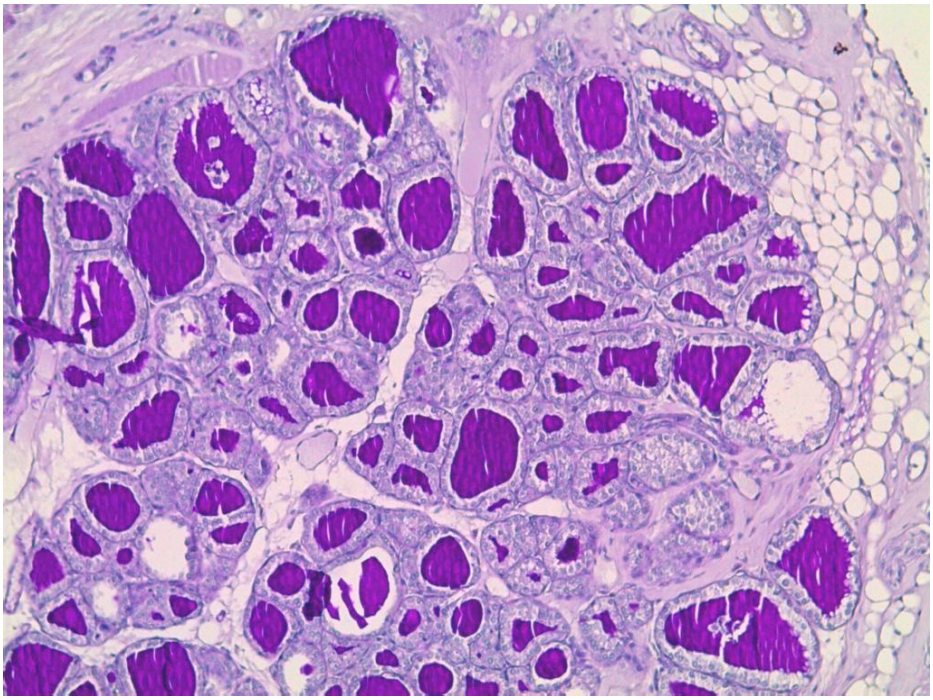

Рис.12. Периферическая зона долей ЩЖ самца крысы опытной группы пубертатного возраста. Фолликулы овальной и округлой формы. Коллоид плотный, оксифильный, ШИК-положительный. ШИК-реакция с докраской гематоксилином. Ув. 100.

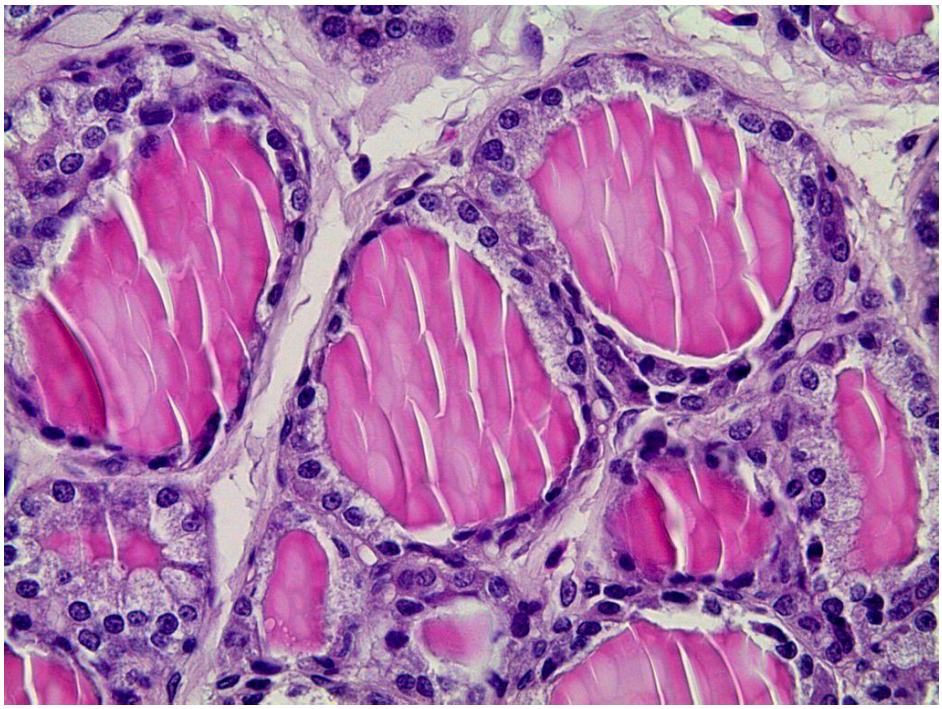

Рис.13. Периферическая зона долей ЩЖ самца крысы опытной группы пубертатного возраста. Фолликулы выстланы кубическим эпителием. Коллоид плотный, оксифильный.
Окраска: гематоксилином и эозином Ув. 400.

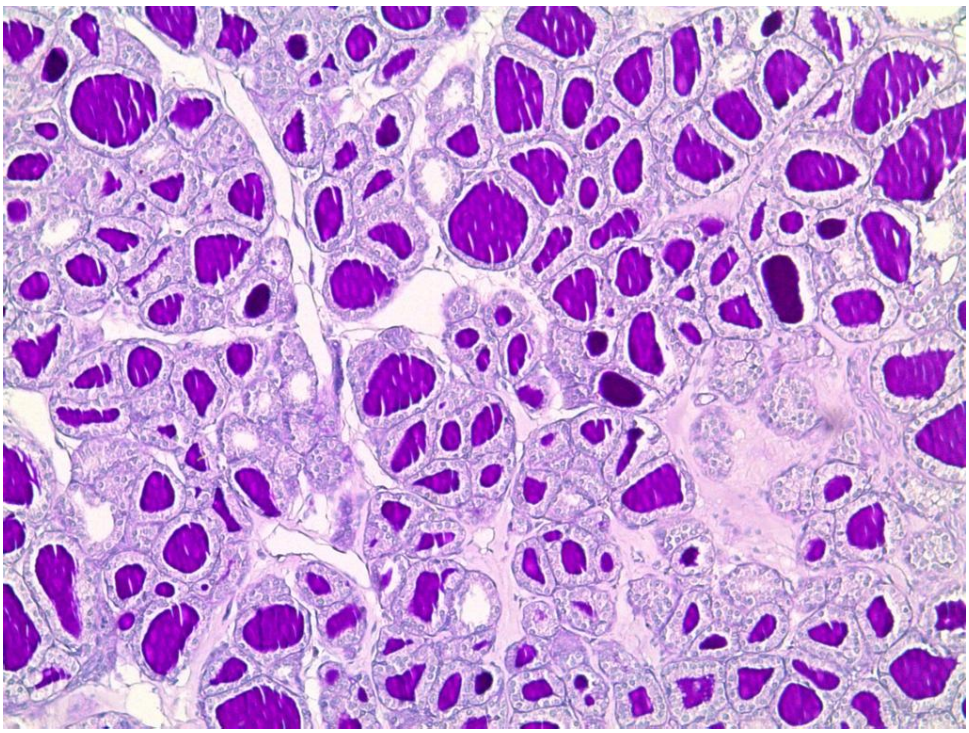

Рис.14. Центральная зона долей ЩЖ самца крысы опытной группы пубертатного возраста. Фолликулы овальной и округлой формы. Коллоид плотный, оксифильный, ШИК-положительный. ШИК-реакция с докраской гематоксилином. Ув. 100.

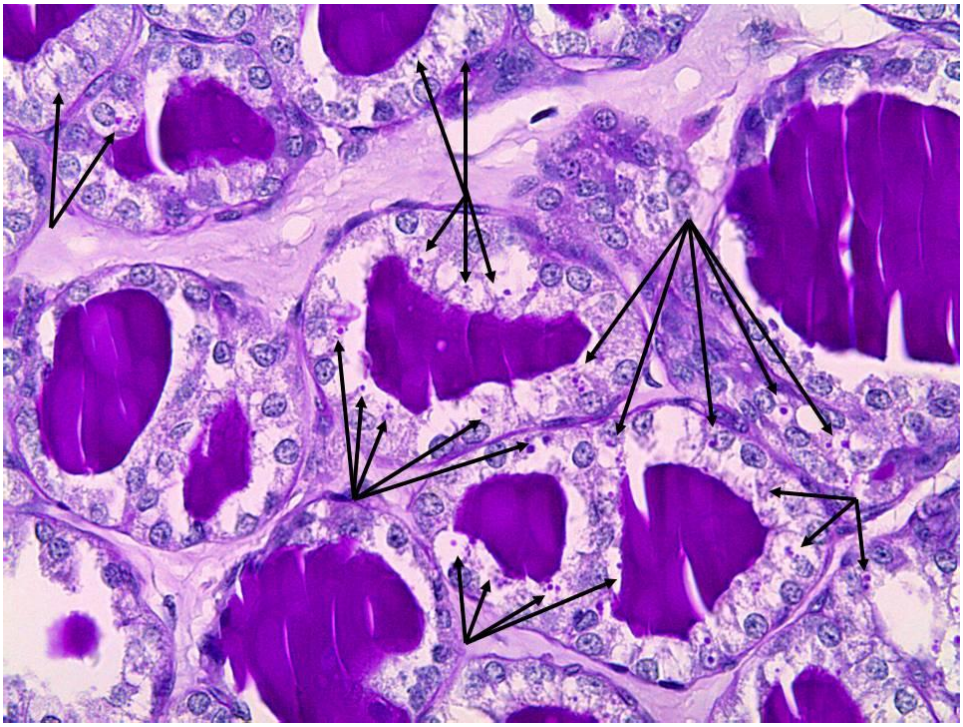

Рис15. Центральная зона долей ЩЖ самца крысы опытной группы пубертатного возраста. Фолликулы овальной формы. Коллоид плотный, оксифильный, ШИК-положительный. Включения тироглобулина в цитоплазме фолликулярных тироцитов (указано стрелками). ШИК-реакция с докраской гематоксилином. Ув. 400.

При электронно-микроскопическом исследовании фолликулярные тироциты периферических зон имели, в основном, кубическую и уплощенную форму (как и в контроле). Ядра тироцитов имели округлую и овальную форму, часто встречались ядра с множественными инвагинациями. Эухроматин преобладал над гетерохроматином. Глыбки гетерохроматина располагались преимущественно вблизи внутренней мембраны ядерной оболочки. ГЭПС была умеренно расширена (рис.16). Митохондрии визуально были более крупными, чем в контрольной группе, вытянутой формы. В единичных митохондриях имелись участки с отеком матрикса и деструкцией крист. Большая часть митохондрий локализовалась в апикальной части клеток. Комплекс Гольджи компактно располагался в апикальной или латеральной части клеток. Количество лизосом было небольшим. Лизосомы имели различную электронную плотность. Коллоидные капли в цитоплазме практически не встречались. Однако, в единичных фолликулярных тироцитах, в цитоплазме имелись огромные скопления резорбированного коллоида в виде больших капель диаметром до 6-8мкм (рис.16). В цитоплазме апикального отдела фолликулярных тироцитов имелось большое количество секреторных гранул (рис.16). Капилляры в основном с открытым просветом, как правило, в просвете находились эритроциты. По сравнению с контрольной группой животных строение, размеры и электронная плотность микроворсинок на свободной апикальной поверхности тироцитов практически не изменялись.

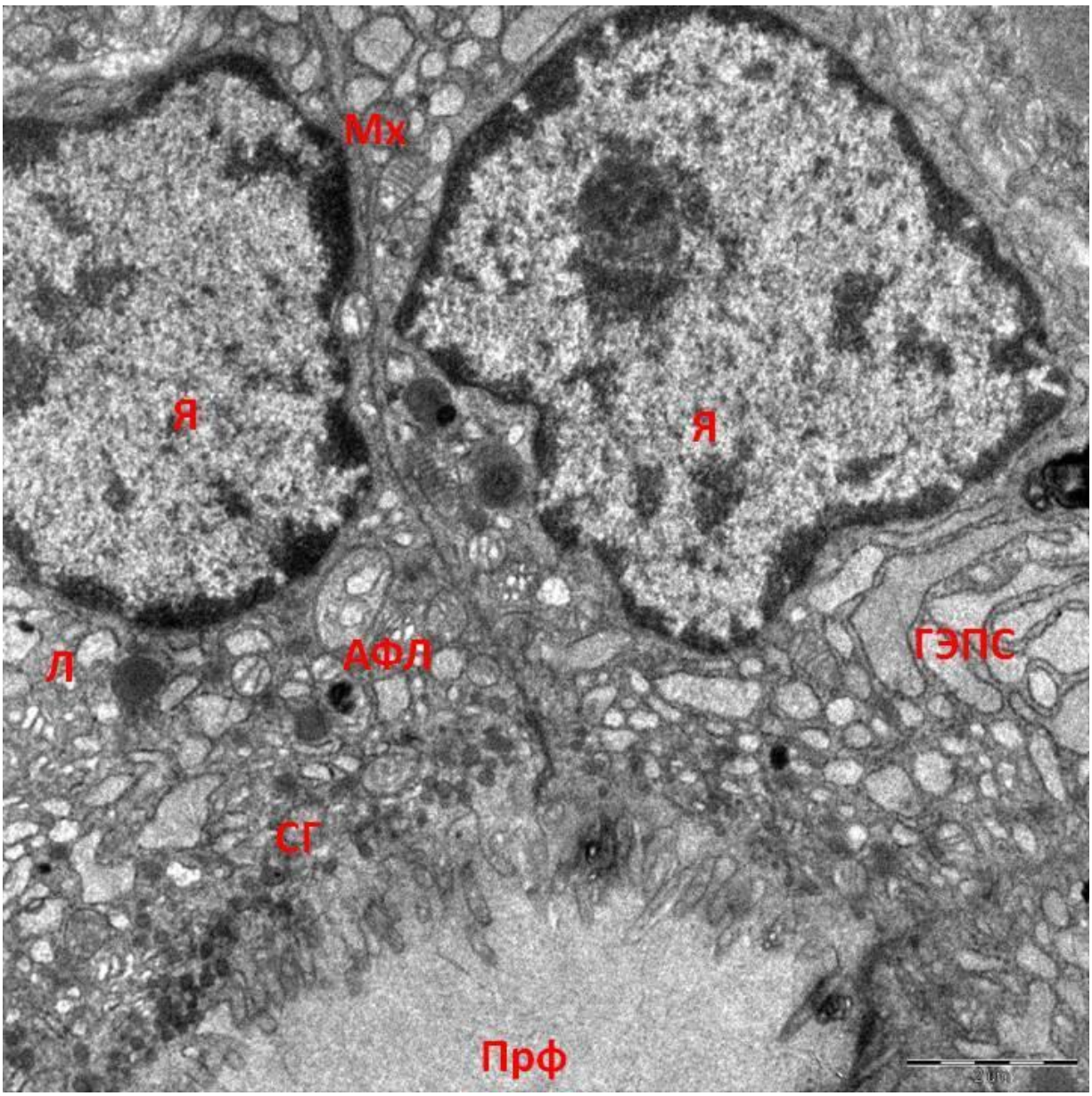


Рис.16. Ультраструктура фолликулярных тироцитов периферической зоны долей ЩЖ самца крысы пубертатного возраста опытной группы. Тироциты призматической формы. Ядра с инвагинациями и высоким содержанием эухроматина. В тироците слева под апикальной плазмолеммой большое количество секреторных гранул (СГ). ГЭПС умеренно расширена. В цитоплазме единичные лизосомы (Л). Встречаются единичные мелкие митохондрии (Мх) овальной и округлой форм, с сохранной структурой, а также митохондрии, сливающиеся с лизосомами с образованием аутофаголизосом (АФЛ). В тироците справа резко расширены канальцы ГЭПС. Количество секреторных гранул (СГ) под апикальной плазмолеммой небольшое. Митохондрии небольших размеров с сохранной структурой. Единичные лизосомы средней электронной плотности. Микроворсинки длиной 1000 нм. ПрФ – просвет фолликула. Ув. 4000.




Рис.17. Ультраструктура апикальной части фолликулярного тироцита периферической зоны долей ЩЖ самца крысы пубертатного возраста опытной группы. Митохондрии (Мх) округлой формы с отеком матрикса и деструкцией крист. Множественные коллоидные капли (КК) большого размера, окруженные мелкими лизосомами (Л) высокой электронной плотности. Комплекс Гольджи (КГ) компактный. Под апикальной мембраной небольшое количество секреторных гранул (СГ). ПрФ – просвет фолликула. Ув. 10000.

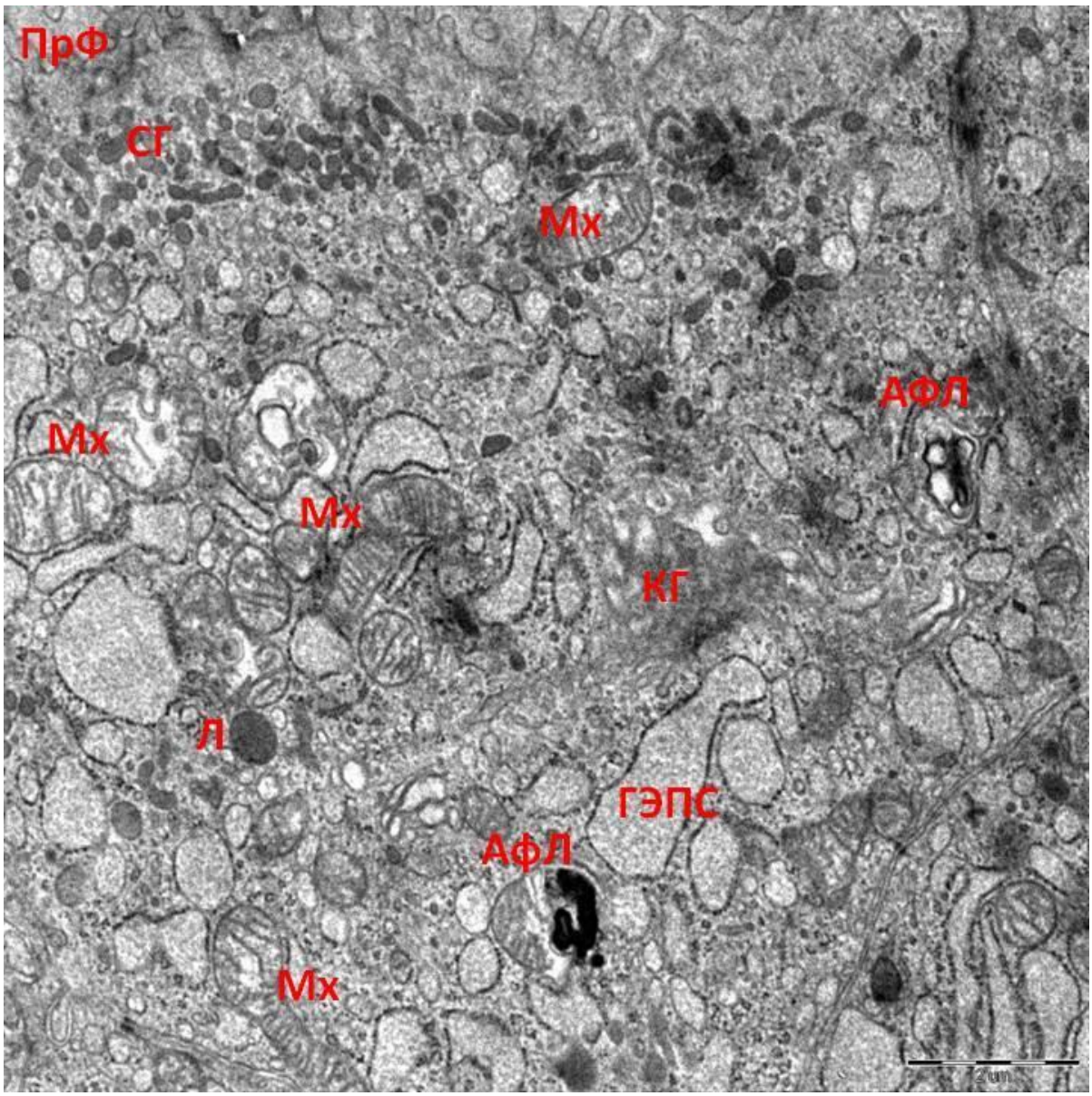


Рис.18. Ультраструктура фолликулярного тироцита периферической зоны долей ЩЖ самца крысы опытной группы пубертатного возраста. На апикальной поверхности тироцитов имелись многочисленные микроворсинки. Большинство микроворсинок имело гомогенное содержимое. В цитоплазме тироцитов была умеренно развита ГЭПС. Она была представлена многочисленными канальцами, просвет которых заполнен мелкозернистым содержимым низкой электронной плотности. Большинство митохондрий не изменены, реже встречаются слегка набухшие митохондрии с просветленным матриксом и разрушенными кристами, а также митохондрии, сливающиеся с лизосомами с образованием аутофаголизосом (АФЛ) и миелинизацией мембран. Комплекс Гольджи (КГ) компактный. Лизосомы (Л) единичные. Под апикальной плазмолеммой большое количество секреторных гранул (СГ) различного размера и формы с различной электронной плотностью. ПрФ – просвет фолликула. Ув. 5000.

В центральных зонах долей ЩЖ фолликулярные тироциты имели чаще призматическую форму. Ядра округлой и овальной форм. В ядрах преобладал эухроматин. Ядрышки были смещены к ядерной оболочке. В некоторых ядрах имелось два ядрышка. ГЭПС занимала большую часть цитоплазмы и была представлена резко расширенными канальцами, заполненными хлопьевидным содержимым низкой электронной плотности (рис.19). Митохондрии в центральных зонах, в отличие от периферических зон, имели округлую форму, были значительно крупнее. Большинство митохондрий с выраженным отеком матрикса и деструкцией крист. В некоторых митохондриях наблюдалась “миелинизация” мембран. Часть деструктивно измененных митохондрий плотно контактировала с лизосомами с образованием аутофаголизосом. Комплекс Гольджи в основном располагался в апикальной части клеток, его цистерны были расширены и заполнены гомогенным осмиофобным содержимым. Количество лизосом было невелико (рис. 19, 20). Чаще встречались незрелые лизосомы. Количество секреторных гранул в апикальной части фолликулярных тироцитов было умеренным. В цитоплазме выявлялись единичные коллоидные капли. В некоторых клетках коллоидные капли сливались, образуя крупные коллоидные капли. Матрикс микроворсинок на апикальной поверхности клеток был просветлен. Часто были видны фигуры “перистальтики” микроворсинок, свидетельствующие об активном их участии в транспорте тиреоглобулина (рис. 19). Капилляры в центральной зоне имели открытый и закрытый просвет. Просвет части капилляров был обтурирован эритроцитами. В цитоплазме эндотелиоцитов имелись немногочисленные микропиноцитозные везикулы.

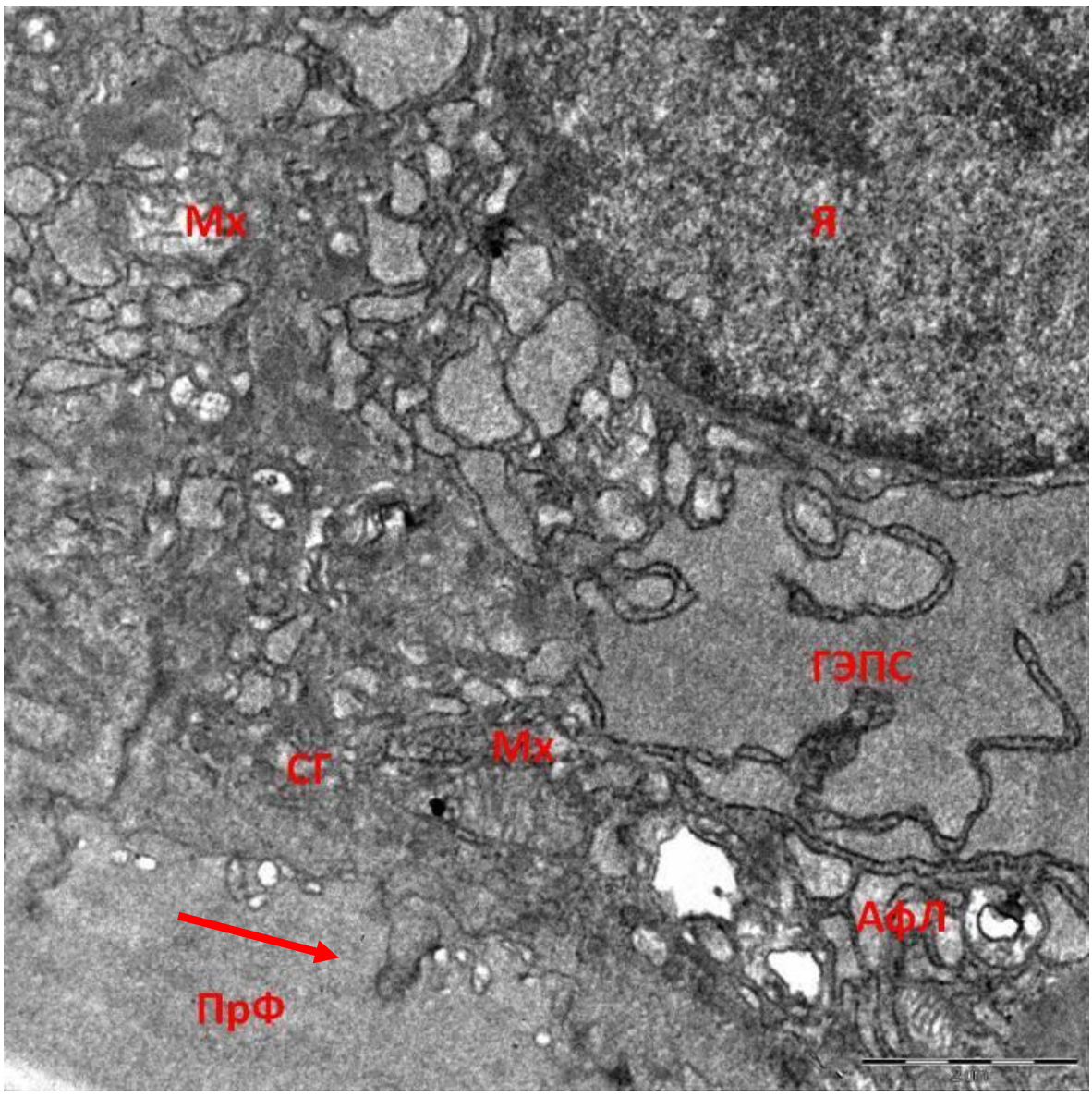


Рис.19. Ультраструктура фолликулярного тироцита центральной зоны ЩЖ самца крысы пубертатного возраста опытной группы. В ядре преобладает эухроматин. Единичные крупные митохондрии (Мх) с просветленным матриксом и деструкцией крист. Канальцы ГЭПС резко расширены. Лизосомы не встречаются. Под свободным апикальным участком апикальной плазмолеммы тироцита видны единичные секреторные гранулы (СГ). ПрФ – просвет фолликула. “Перистальтика” микроворсинок указана стрелкой. Ув. 5000.

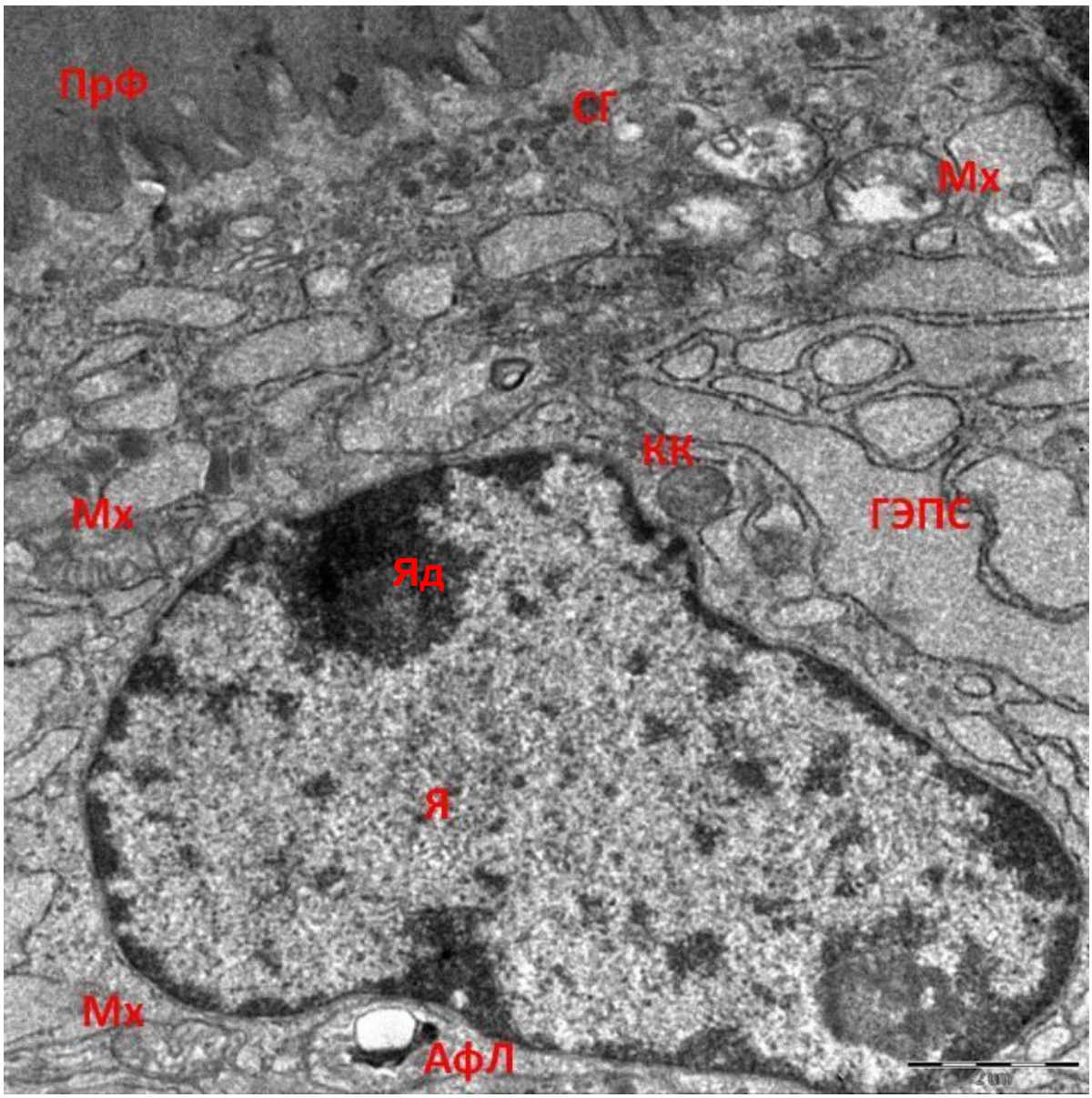


Рис.20. Ультраструктура фолликулярного тироцита центральной зоны долей ЩЖ самца крысы опытной группы пубертатного возраста. В ядре (Я) преобладает эухроматин. Эктопия ядрышек (указана стрелками). Ядро овальной формы с высоким содержанием эухроматина и двумя ядрышками. Канальцы ГЭПС расширены. Под апикальной плазмолеммой умеренное количество секреторных гранул (СГ) с осмиофильным содержимым высокой электронной плотности. Отек матрикса и деструкция крист митохондрий (Мх). Встречаются единичные коллоидные капли среднего размера. Просвет фолликула (ПрФ) заполнен коллоидом высокой электронной плотности. Яд - ядрышко. Ув. 5000.

**Заключение.**

ЩЖ крыс контрольной группы имела типичное строение. Паренхима состояла из долек, разделенных соединительнотканными перегородками, в

которых проходили сосуды и нервы. Отчетливо наблюдались региональные различия строения паренхимы: в центральной зоне долей ЩЖ размер фолликулов, высота тироцитов и размер их ядер были меньше, чем в периферических зонах; в фолликулах периферических зон резорбционные процессы были выражены сильнее. Десквамация эпителия в полость фолликулов была умеренно выражена и происходила в основном в периферических зонах долей.

В опытной группе строение долей ЩЖ не имело принципиальных отличий от контрольной группы: наблюдалось типичное дольчатое строение с формированием зональности в долях. Различия в строении центральных и периферических зон долей ЩЖ были такими же, как и в ЩЖ крыс контрольной группы за исключением одинакового размера ядер в центральной и периферических зонах долей железы у животных опытной группы.

Однако, у крыс, потреблявших ДДТ с рождения в течение 6 недель, отмечалось увеличение размеров фолликулов как в периферических, так и в центральной зонах долей ЩЖ. В фолликулярных тироцитах периферических зон были выявлены признаки неэффективной резорбции и застоя коллоида, обусловленные дефицитом лизосом. В клетках отмечалось усиление процессов синтеза ТГ и оформления его в секреторные гранулы, особенно в центральной зоне, также выявлено нарушение выделения ТГ в полость фолликулов в периферических зонах долей, что проявлялось скоплением большого количества секреторных гранул под апикальной плазмолеммой.

Выявленные изменения морфологии и гистофизиологии ЩЖ крыс опытной группы указывают на неоднородность реакции периферических и центральной зон. В периферических зонах ЩЖ опытной группы отмечалось расширение канальцев ГЭПС, увеличение количества секреторных гранул и наличие умеренного количества лизосом в цитоплазме на фоне отсутствия коллоидных капель. Таким образом, наблюдалось нарушение баланса между синтезом, выведением в полость фолликула содержимого секреторных гранул и резорбцией ТГ в сторону преобладания синтетических процессов и

процессов выведения ТГ в полость фолликулов. В центральных зонах отмечалось увеличение размеров фолликулов, снижение размеров ядер тироцитов, увеличение площади ГЭПС и расширение ее канальцев, увеличение комплекса Гольджи, выраженный отек митохондрий с деструкцией крист, снижение содержания коллоидных капель в цитоплазме на фоне малого количества лизосом.

### 3.1.2. Изменения тиреоидного статуса и экспрессии ключевых молекул, обеспечивающих йодирование тирозилов в фолликулярных тироцитах, у самцов крыс в пубертатном периоде при воздействии эндокринного дисраптора ДДТ с первого дня постнатального онтогенеза

3.1.2.1. Изменения тиреоидного статуса самцов крыс в пубертатном периоде при воздействии эндокринного дисраптора ДДТ с первого дня постнатального онтогенеза

*- контрольной группы*

Для исследования тиреоидного статуса крыс определяли концентрации общих и свободных Т4 и Т3, ТТГ, рецепторов к ТТГ и ТГ (табл.3).

Таблица 3.

Тиреоидный статус самцов крыс, подвергавшихся длительному воздействию низких доз ДДТ в постнатальном развитии, и контрольной группы в пубертатном периоде

| Показатели | Контрольная группа в возрасте 6-ти недель | Опытная группа в возрасте 6-ти недель |
|---|---|---|
| Т4, мкг/дл | 2,54±0,19 | 2,07±0,18* |
| сТ4, нг/дл | 1,50±0,04 | 1,54±0,04 |
| %сТ4 | 0,076±0,010 | 0,082±0,007 |
| Т3, нг/мл | 0,86±0,05 | 0,94±0,04 |
| сТ3, пг/мл | 2,10±0,18 | 2,03±0,13 |
| % сТ3 | 0,23±0,01 | 0,22±0,01 |
| Тироглобулин, нг/мл | 19,34±0,93 | 19,74±0,33 |
| ТТГ, мкМЕ/мл | 0,68±0,03 | 0,93±0,04* |
| Рецептор ТТГ, МЕ/л | 2,97±0,13 | 5,16±0,23* |

Примечания: *- статистически значимые отличия от значений контрольной группы

*- опытной группы*

Через 6 недель потребления ДДТ у самцов крыс отмечалось статистически значимое снижение концентрации Т4 в среднем на 18%, повышение ТТГ на 37% и рецепторов к ТТГ на 74% по сравнению с контрольной группой. Концентрация остальных показателей тиреоидного статуса не изменялась (табл.3).

**Заключение.**

Воздействие низких доз ДДТ с первого дня постнатального развития привело к уменьшению продукции Т4 в пубертатном периоде, что вызывало повышение секреции ТТГ и экспрессии рецепторов к ТТГ.

### 3.1.2.2. Изучение продукции натрий-йодного симпортера и тиреопероксидазы в пубертатном периоде у самцов крыс, подвергшихся воздействию низких доз ДДТ в постнатальном онтогенезе, и контрольных самцов крыс

*Определение экспрессии натрий-йодного симпортера в фолликулярном эпителии щитовидной железы самцов крыс*

У контрольных животных экспрессия НЙС в фолликулярном эпителии была стабильно высокой. При исследовании обнаруживались региональные различия. В периферических зонах долей процент клеток, обильно экспрессирующих НЙС, составлял в среднем 60%. В центральной зоне долей относительное количество обильно экспрессирующих НЙС клеток было меньше, в среднем около 43,50% (рис. 21, 22). Клеток с очень низким уровнем НЙС было мало и не имело принципиальных отличий в периферических и центральных зонах долей. Особенностью экспрессии НЙС была ее различная степень выраженности в клетках одного фолликула, а не различных фолликулов или в разных дольках железы (рис. 22).

У крыс, подвергавшихся воздействию низких доз ДДТ с первого дня постнатального развития, экспрессия НЙС в фолликулярных тироцитах не имела различий в центральных и периферических зонах долей (рис.21,23).

Соотношение клеток с высокой и умеренной экспрессией НЙС было 1 : 1. Также как и в контрольной группе отмечалась различная степень экспрессии симпортера в клетках одного фолликула и отсутствие различий экспрессии между соседними фолликулами и дольками. По сравнению с контрольной группой отмечалось статистически значимое снижение процента клеток с высокой экспрессией НЙС в периферических зонах долей. В центральной зоне долей, наоборот, отмечалось усиление экспрессии НЙС, но оно не достигло статистической значимости (рис. 21).

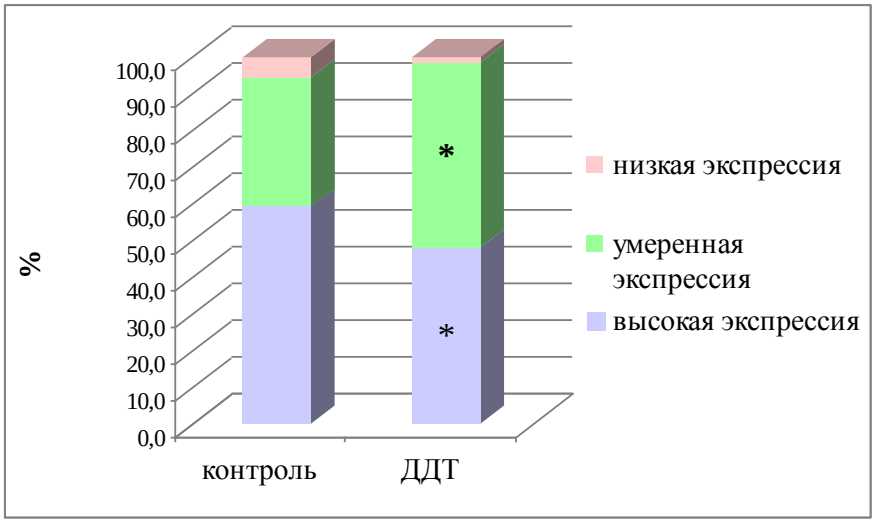


а

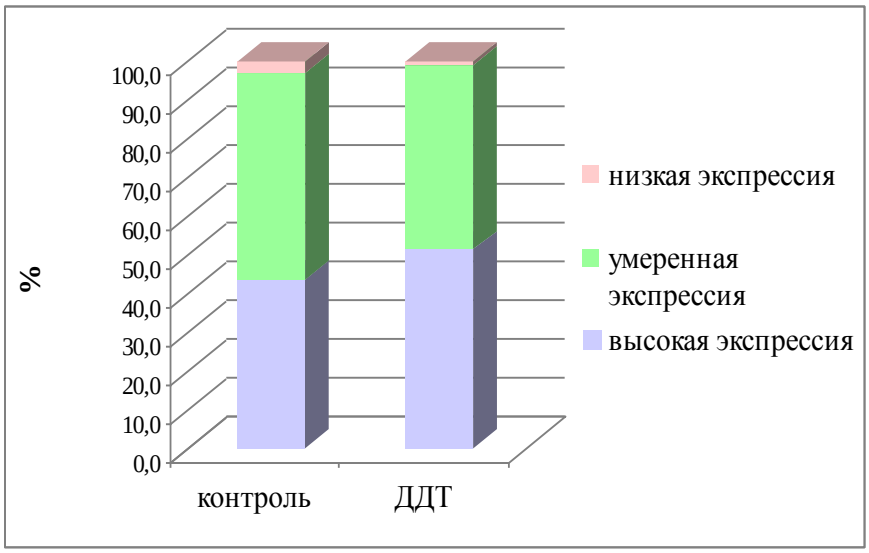


б

Рис. 21. Выраженность экспрессии натрий-йодного симпортера в фолликулярных тироцитах периферической (а) и центральной (б) зонах долей щитовидной железы у самцов крыс, подвергшихся воздействию низких доз ДДТ, и контрольной группы в пубертатном периоде.
Примечания: * – статистически значимые отличия от значений контрольной группы.

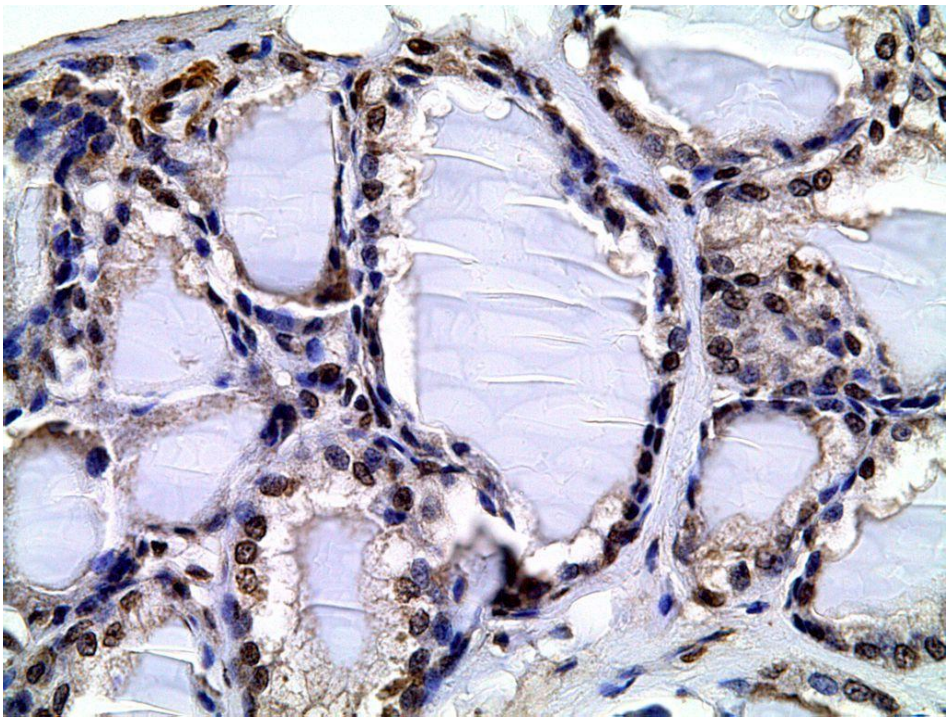

а

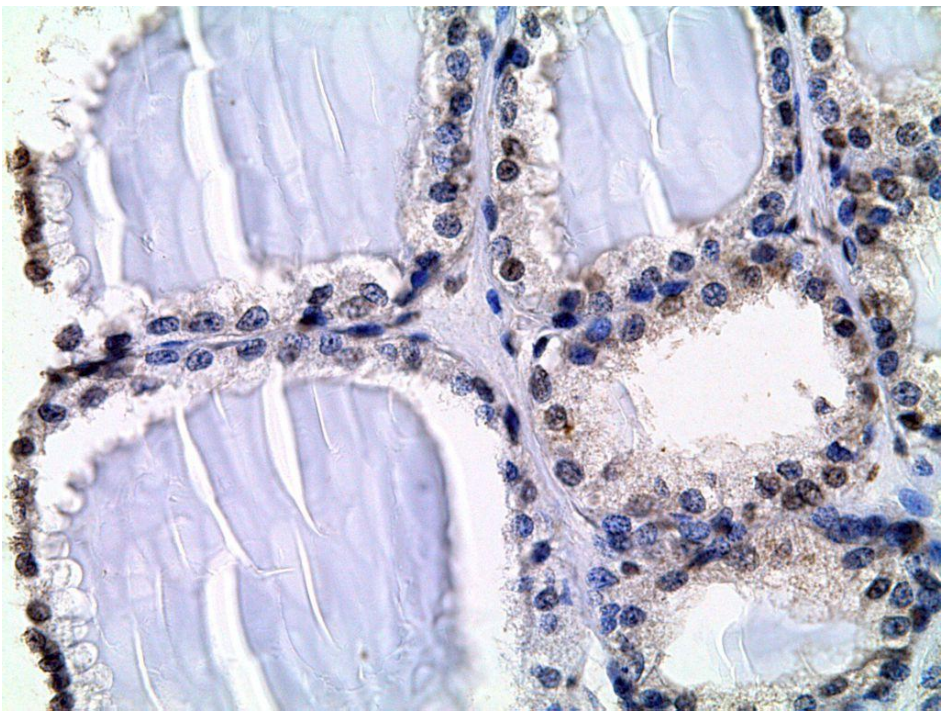

б

Рис. 22. Экспрессия натрий-йодного симпортера в фолликулярных тироцитах периферической зоны долей щитовидной железы у самцов крыс пубертатного возраста контрольной группы (а), подвергшихся воздействию низких доз ДДТ (б).
Уменьшение количества клеток с высокой экспрессией НЙС у крыс, подвергавшихся воздействию низких доз ДДТ.
Иммуногистохимическая реакция, докраска гематоксилином Майера. Ув. 400.

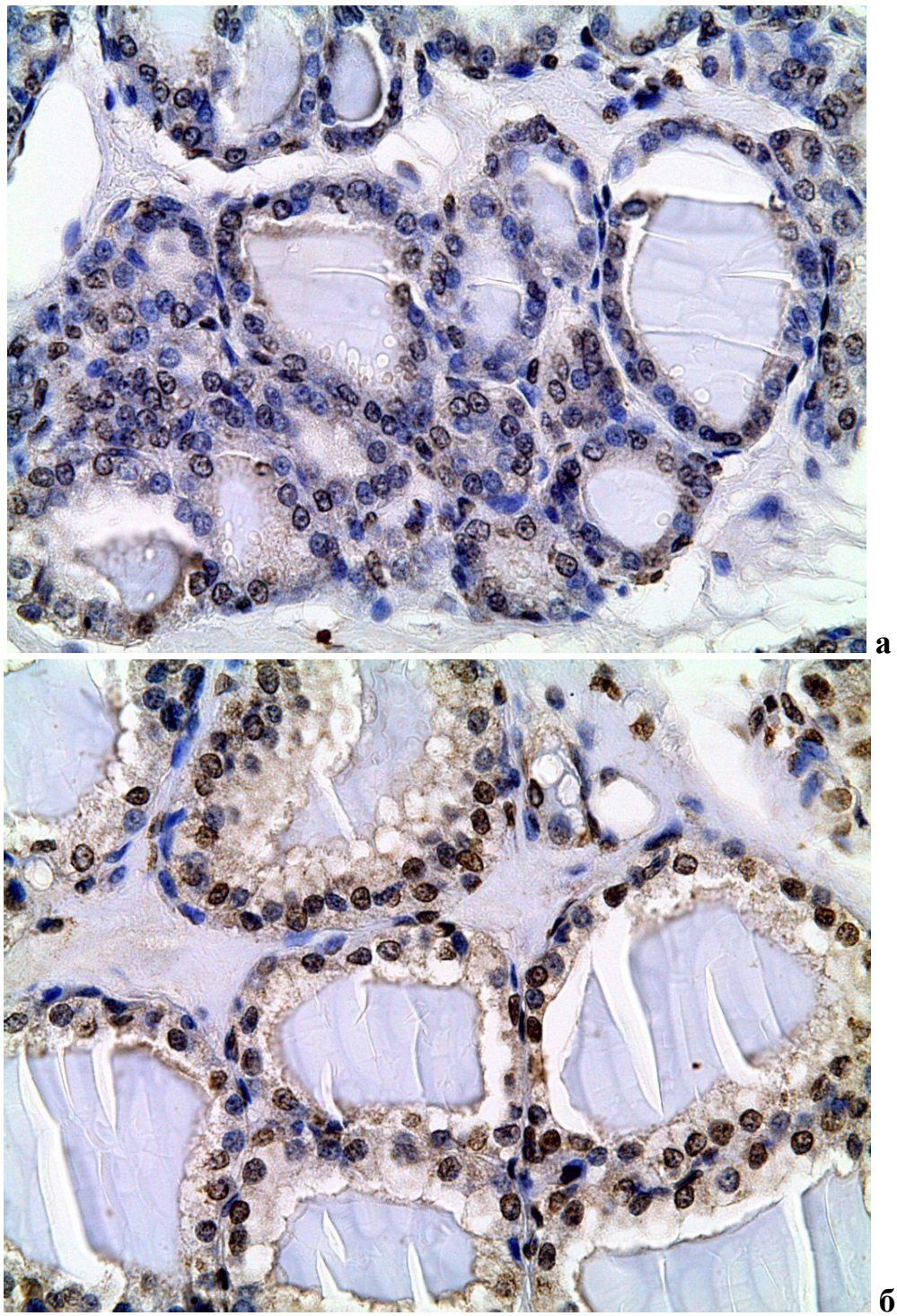


Рис. 23. Экспрессия натрий-йодного симпортера в фолликулярных тироцитах центральной зоны долей щитовидной железы у самцов крыс пубертатного возраста контрольной группы (а), подвергшихся воздействию низких доз ДДТ (б).

Появление большего количества клеток с высокой экспрессией НЙС у крыс, подвергавшихся воздействию низких доз ДДТ.

Иммуногистохимическая реакция, докраска гематоксилином Майера. Ув. 400.

*Количественное определение натрий-йодного симпортера в сыворотке крови самцов крыс*

У крыс, подвергавшихся воздействию ДДТ с первых дней постнатального развития, в пубертатном периоде отмечалось статистически значимое снижение концентрации НЙС в сыворотке крови в среднем на 16% (рис. 24).

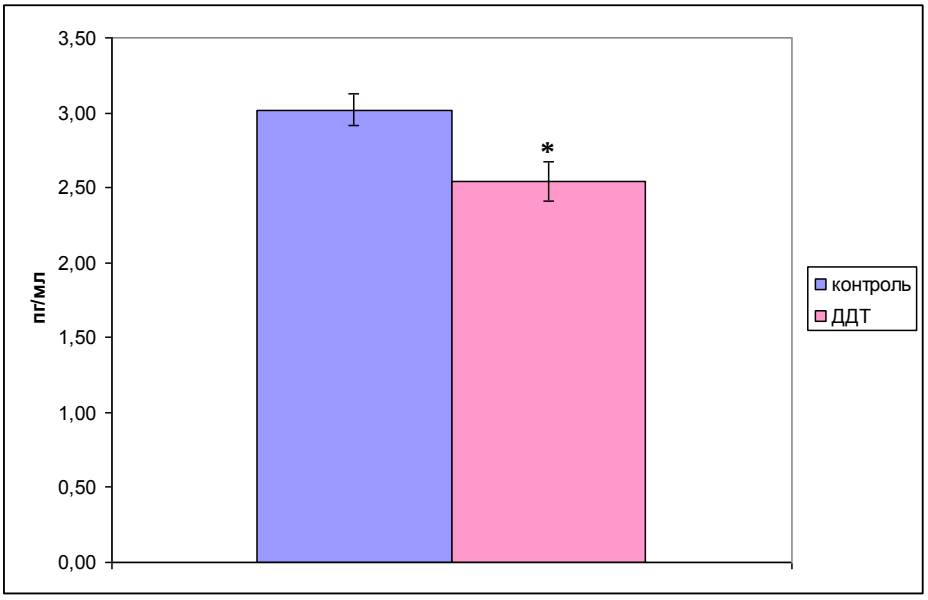


Рис. 24. Концентрация натрий-йодного симпортера в сыворотке крови самцов крыс, подвергавшихся воздействию ДДТ, и контрольной группы в пубертатном периоде (M±m).
Примечания: * – статистически значимые отличия от значений контрольной группы.

*Определение экспрессии тиреопероксидазы в фолликулярном эпителии щитовидной железы самцов крыс*

У крыс контрольной группы в периферических зонах долей ЩЖ фолликулярный эпителий характеризовался высокой экспрессией ТПО, о чем свидетельствовало превалирование (свыше 70%) клеток с диффузной локализацией ТПО в цитоплазме (рис. 25а). В центральной зоне долей также отмечалась высокая экспрессия ТПО фолликулярными клетками (рис. 25б).

У крыс, подвергавшихся воздействию ДДТ, выявлено статистически значимое увеличение доли клеток с высокой экспрессией ТПО в периферических зонах долей (рис.25а). В центральной зоне долей также отмечалось увеличение синтеза ТПО, но оно было значительно более выражено, чем в пе-

риферических зонах (рис.25б). Свыше 90% фолликулярных тироцитов характеризовались активным синтезом ТПО.

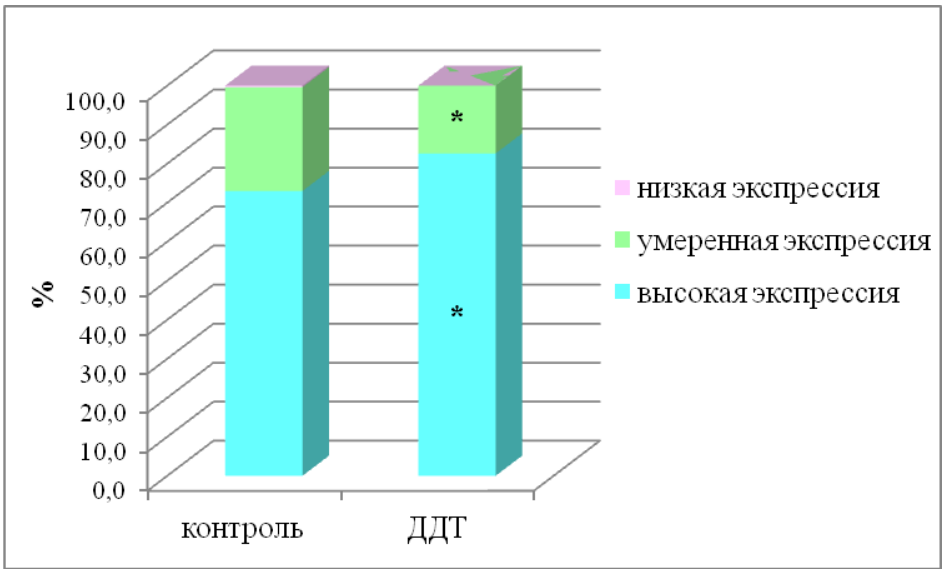


а

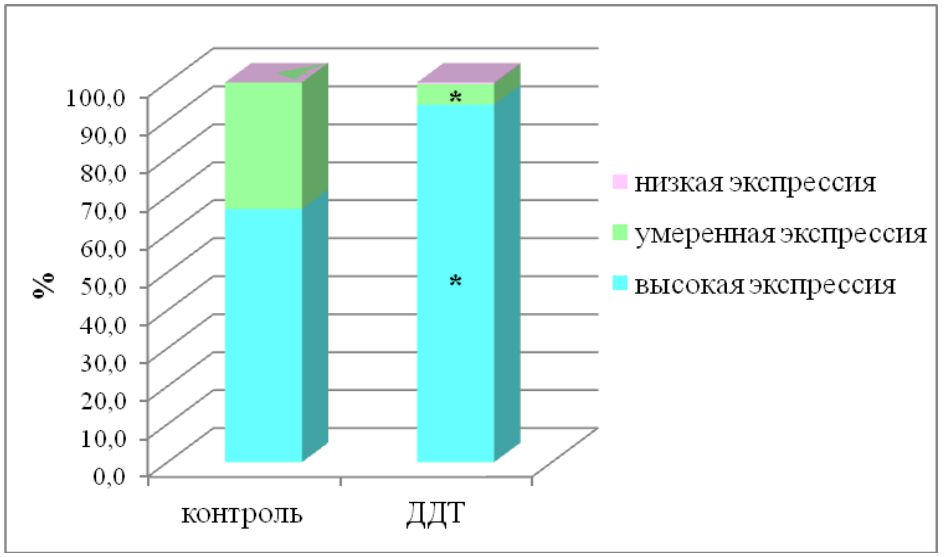


б

Рис. 25. Выраженность экспрессии тиреопероксидазы в фолликулярных тироцитах периферической (а) и центральной (б) зон долей щитовидной железы у самцов крыс, подвергшихся воздействию низких доз ДДТ, и контрольной группы в пубертатном периоде.

Примечания: * – статистически значимые отличия от значений контрольной группы.

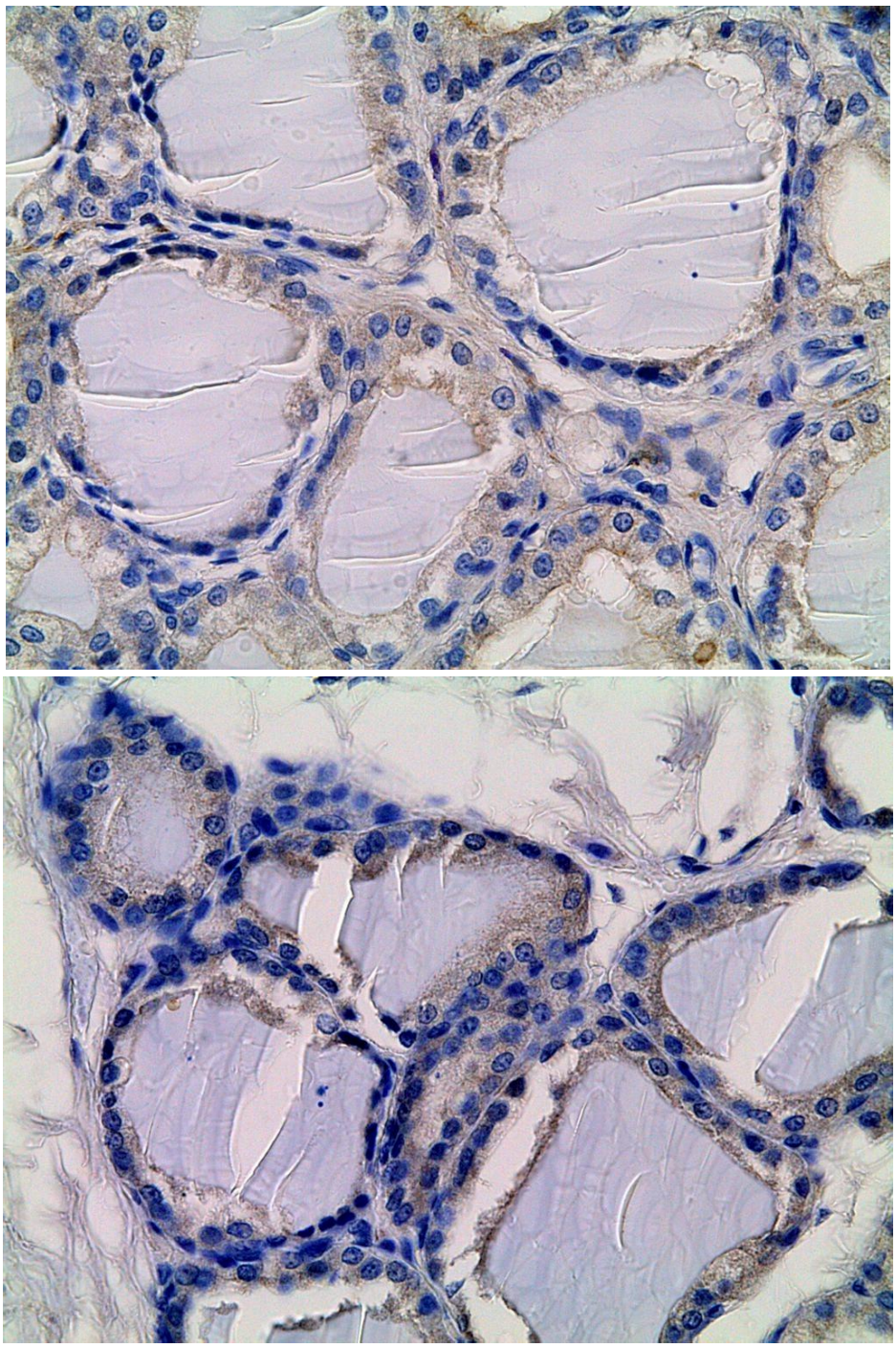


Рис. 26. Экспрессия тиреопероксидазы в фолликулярных тироцитах периферической зоны долей щитовидной железы у самцов крыс пубертатного возраста контрольной группы (а), подвергшихся воздействию низких доз ДДТ (б).

Большинство фолликулярных тироцитов имеют диффузную локализацию ТПО в цитоплазме как у крыс контрольной группы, так и подвергавшихся воздействию низких доз ДДТ.

Иммуногистохимическая реакция, докраска гематоксилином Майера. Ув. 400.

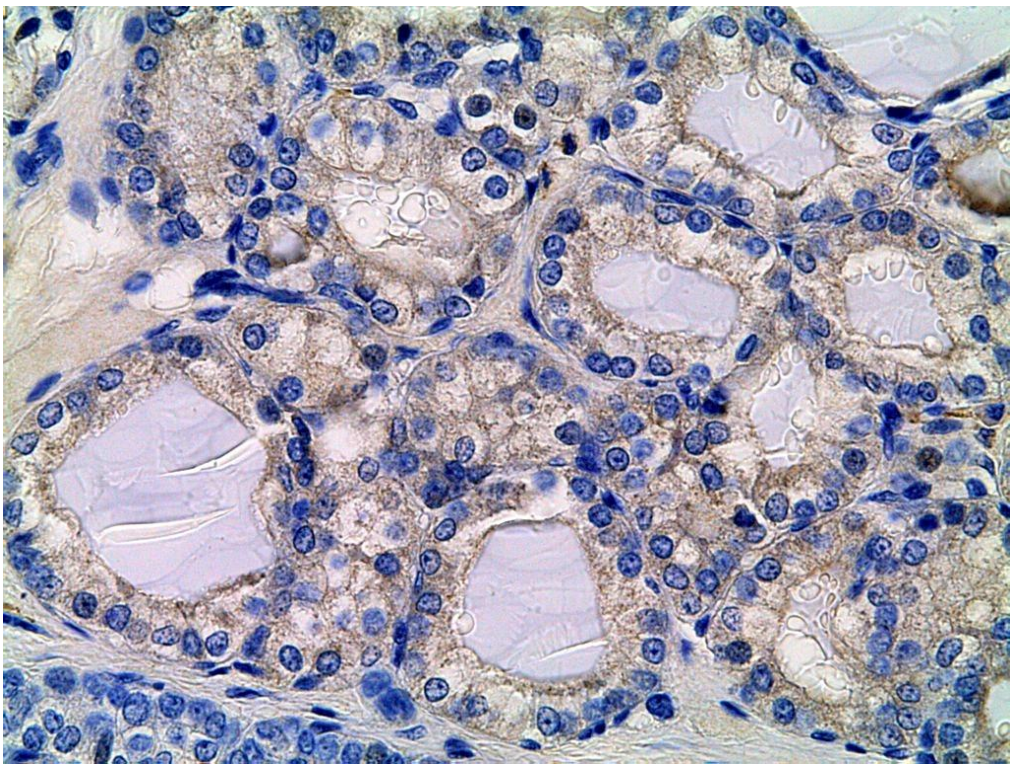

**а**

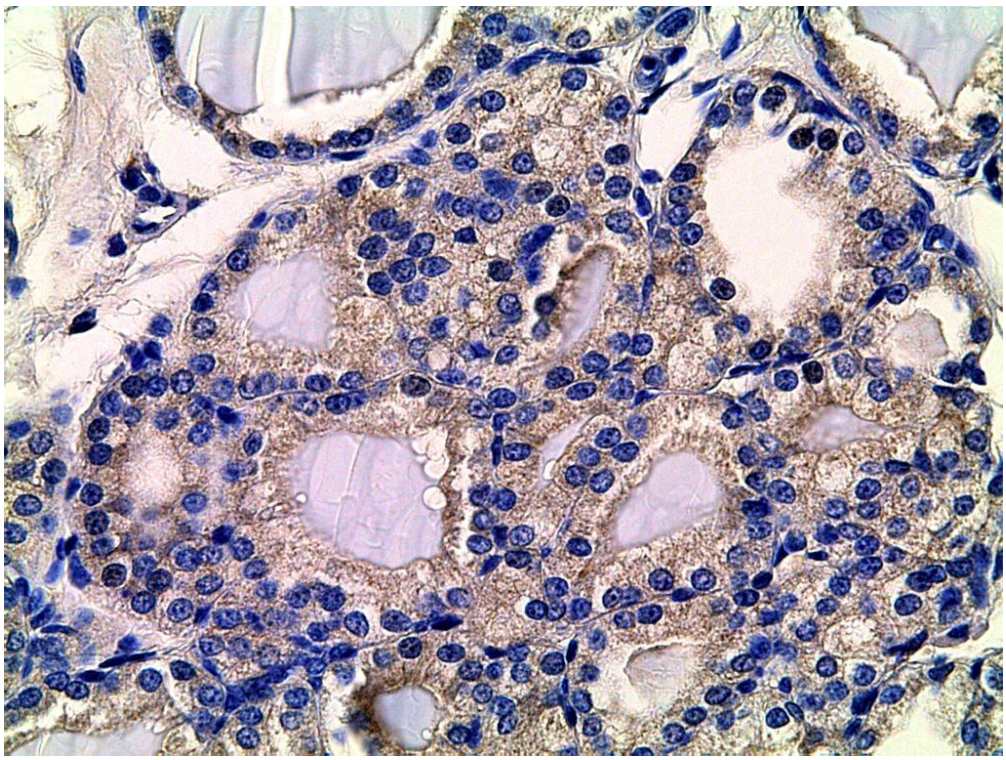

**б**

Рис. 27. Экспрессия тиреопероксидазы в фолликулярных тироцитах центральной зоны долей щитовидной железы у самцов крыс пубертатного возраста контрольной группы (а), подвергшихся воздействию низких доз ДДТ (б).

Увеличение количества клеток с диффузной локализацией ТПО в цитоплазме, у крыс, подвергавшихся воздействию низких доз ДДТ.

Иммуногистохимическая реакция, докраска гематоксилином Майера. Ув. 400.

*Количественное определение тиреопероксидазы в сыворотке крови самцов крыс*

У крыс, подвергавшихся воздействию ДДТ с первых дней постнатального развития, в пубертатном периоде отмечалось статистически значимое увеличение концентрации ТПО в сыворотке крови в среднем на 13% (рис.28).

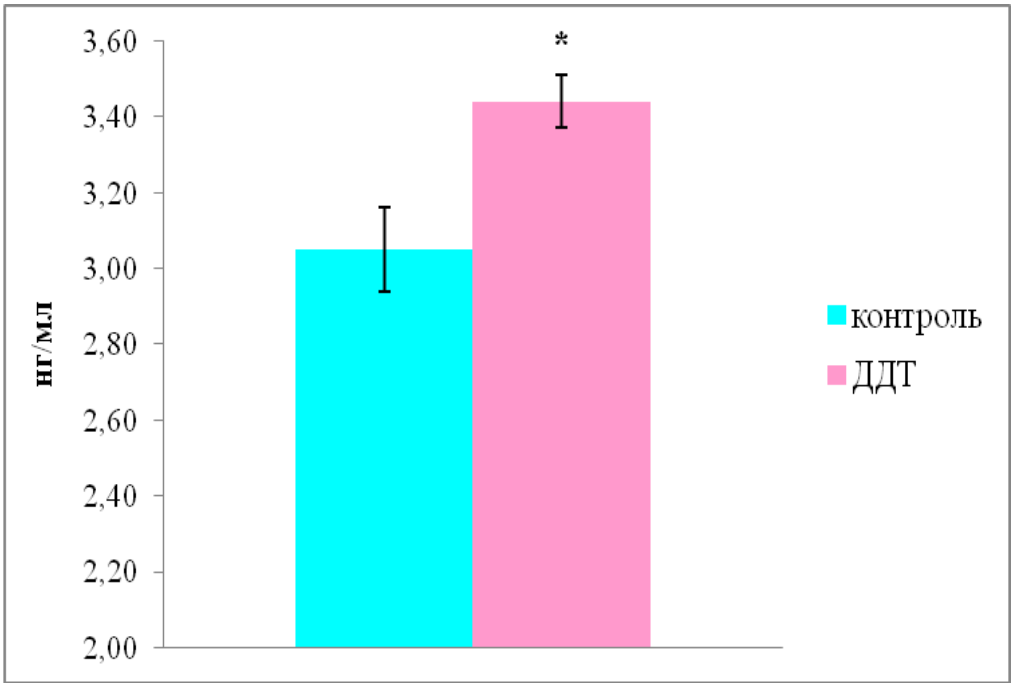


Рис. 28. Концентрация тиреопероксидазы в сыворотке крови самцов крыс, подвергавшихся воздействию ДДТ, и контрольной группы в пубертатном периоде (M±m).

Примечания: * – статистически значимые отличия от значений контрольной группы.

**Заключение.**

У крыс контрольной группы в пубертатном периоде выявлены региональные особенности экспрессии НЙС. В периферических зонах долей фолликулярные тироциты синтезировали НЙС более активно, чем тироциты центральной зоны долей. Синтез ТПО в фолликулярных тироцитах, наоборот, был одинаково высоким в периферических и центральной зонах. У крыс, подвергавшихся воздействию ДДТ, в пубертатном периоде выявлено снижение экспрессии НЙС в периферических зонах долей, вследствие чего регио-

нальные различия были утрачены. Уменьшение синтеза в большей части клеток паренхимы ЩЖ обусловило снижение концентрации НЙС в сыворотке крови крыс. Повышение синтеза ТПО происходило во всей паренхиме ЩЖ, но наибольшая экспрессия фермента отмечалась в центральной зоне долей, что и привело к увеличению его концентрации в системном кровотоке.

### 3.1.3. Морфологические изменения щитовидной железы и ультраструктуры фолликулярных тироцитов у самок крыс в пубертатном периоде при воздействии эндокринного дисраптора ДДТ с первого дня постнатального онтогенеза

*Морфологическая характеристика щитовидной железы самок крыс контрольной группы:*

У самок контрольной группы в возрасте 6 недель ЩЖ была окружена тонкой соединительнотканной капсулой, от которой внутрь отходили тонкие перегородки, делящие железу на дольки. В паренхиме ЩЖ была сильно выражена зональность. Среднее количество фолликулов в мм2 среза не отличалось от значений самцов (табл.4). Кровеносные сосуды были с открытым просветом, в некоторых имелись форменные элементы крови, другие были заполнены плазмой или свободны.

Периферические зоны были представлены фолликулами разнообразной формы: овальной, круглой, каплевидной (рис.29), размеры которых были больше, чем у самцов. Фолликулы были выстланы в основном однослойным эпителием кубической, реже цилиндрической и уплощенной форм (рис.30). Их высота была больше значений аналогичного показателя у самцов (табл.4). Содержимое фолликулов было представлено оксифильным, плотной консистенции, ШИК-положительным коллоидом, по периферии которого видны множественные так называемые «резорбционные» вакуоли в виде шарообразных или неправильной формы пустот или тяжей, “тянущихся” к

апикальной поверхности тироцитов. В некоторых фолликулах наблюдалась десквамация единичных клеток фолликулярного эпителия в полость фолликула. Встречались единичные инвагинации «фолликула в фолликул» и образование новых фолликулов путем «перешнуровки». В цитоплазме фолликулярных тироцитов ядра небольшого размера располагались центрально. В кубических тироцитах они были округлой, в уплощенных — овальной формы. В среднем размер ядер был меньше, чем у самцов.

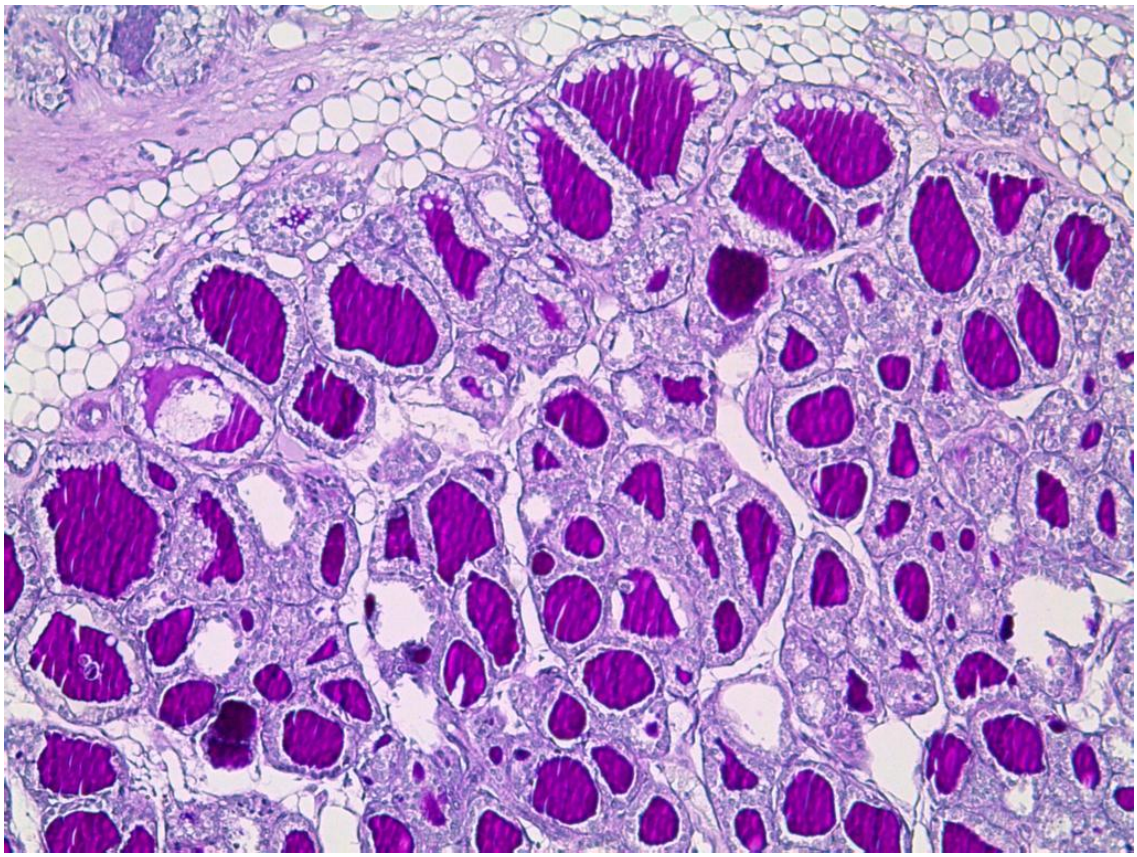

Рис. 29. Периферическая зона долей ЩЖ самки крысы контрольной группы пубертатного возраста. Фолликулы овальной и округлой формы. Коллоид плотный, оксифильный, ШИК-положительный. ШИК-реакция с докраской гематоксилином. Ув. 100.

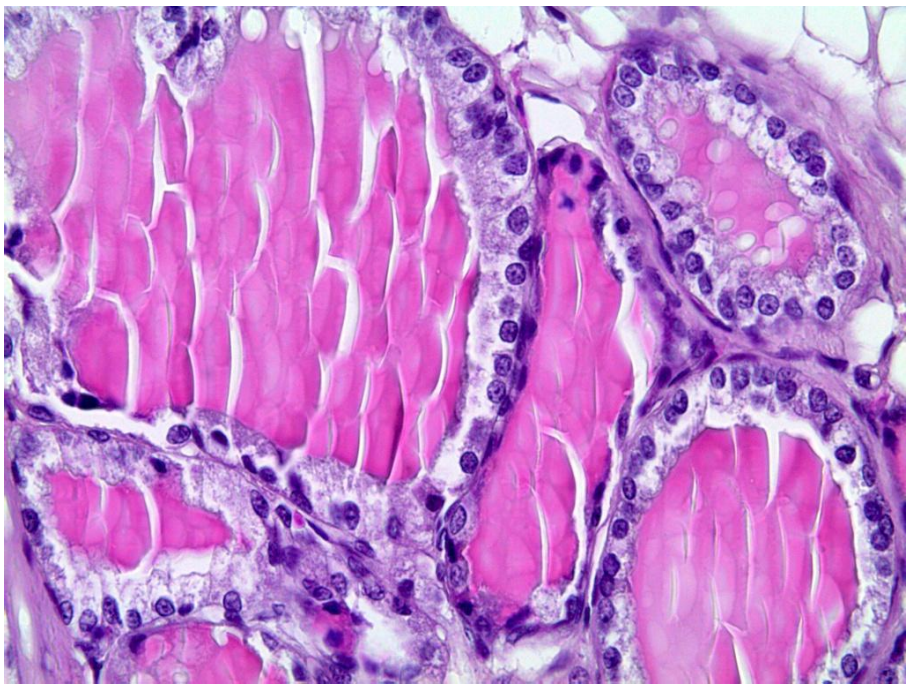

Рис. 30. Периферическая зона долей ЩЖ самки крысы контрольной группы пубертатного возраста. Фолликулы выстланы кубическим эпителием. Коллоид плотный, оксифильный. Видны резорбционные вакуоли.
Окраска гематоксилином и эозином. Ув. 400.

В центральной зоне долей ЩЖ содержались многочисленные мелкие фолликулы овальной, реже неправильной форм, размеры которых были в 1,7 раза меньше, чем в периферических зонах, но больше значений в группе самцов (рис.31, табл.2). Фолликулы центральной зоны ЩЖ были выстланы тироцитами кубической и призматической форм (рис.32). Высота фолликулярных тироцитов была немного меньше, чем в периферических зонах и также превышала значения в центральной зоне долей у самцов (табл.4). Ядра тироцитов имели округлую форму. Их размеры не отличались от таковых в периферических зонах долей и были меньше, чем у самцов (табл.4) Полость фолликулов была заполнена оксифильным, ШИК-положительным, более жидким, чем в периферических зонах, равномерно распределенным коллоидом. Содержание коллоида в фолликуле было меньшим, чем в периферических зонах долей (табл.4). Резорбционные вакуоли встречались реже, чем в периферических зонах. Встречались фолликулы с полностью резорбированным коллоидом. Так же, как и в периферических отделах, встречалась «пе-

решнуровка» фолликулов и единичные фолликулы с десквамацией эпителия и деструкцией стенки фолликула.

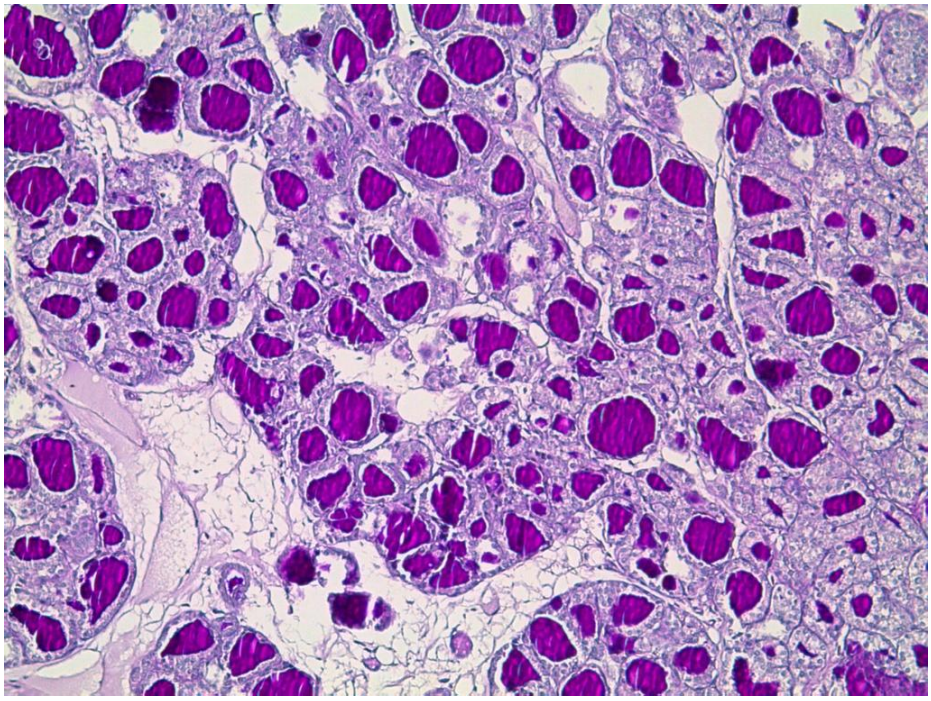

Рис. 31. Центральная зона долей ЩЖ самки крысы контрольной группы пубертатного возраста. Фолликулы заполнены густым, ШИК-положительным коллоидом.
ШИК-реакция с докраской гематоксилином. Ув. 100.

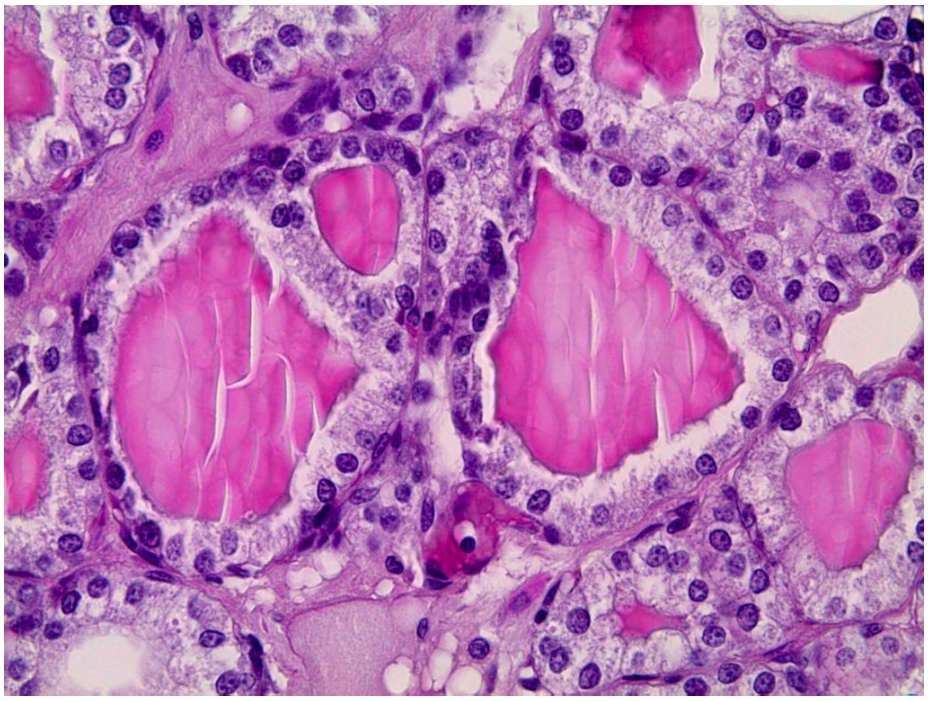

Рис. 32. Центральная зона долей ЩЖ самки крысы контрольной группы пубертатного возраста. Фолликулы выстланы кубическим эпителием, заполнены густым, оксифильным коллоидом. Видны резорбционные вакуоли. Окраска: гематоксилином и эозином. Ув. 400.

Таблица 4.

Изменения морфометрических показателей щитовидной железы самок крыс, потреблявших ДДТ в низких дозах с рождения в течение 6 недель (M±m)

| Группы / Параметры | Контрольная группа | | Опытная группа | |
|---|---|---|---|---|
| | Периферические зоны долей ЩЖ | Центральная зона долей ЩЖ | Периферические зоны долей ЩЖ | Центральная зона долей ЩЖ |
| Площадь срезов фолликулов, мкм$^2$ | 6593,60 ±565,73^ | 3892,03 ±202,99^ | 6043,73 ±281,08^ | 3452,86 ±115,75*^ |
| Содержание коллоида в полости фолликулов, % | 79,23±1,19 | 74,95±1,47^ | 84,62±3,82 | 77,83±1,14^ |
| Высота фолликулярных тироцитов, мкм | 11,18±0,26^ | 10,41±0,25^ | 13,43±1,18^ | 9,55±0,14*^ |
| Площадь срезов ядер, мкм$^2$ | 22,02±0,35^ | 21,39±0,36^ | 25,40±1,15*^ | 21,15±0,26^ |
| ИБ | 1,52±0,11 | 1,35±0,09 | 1,74±0,06 | 1,3±0,05 |
| Количество фолликулов/мм$^2$ среза | 219,25±3,82 | | 226,17±4,07 | |

Примечание. *- статистически значимые отличия от значений контрольной группы, ^- статистически значимые отличия значений группы самок от группы самцов

При электронно-микроскопическом исследовании фолликулярные тироциты периферических зон имели в основном кубическую форму. Апикальные поверхности тироцитов контактировали с коллоидом, базальные — с перикапиллярным пространством. Электронно-микроскопически коллоид представлял собой гомогенную осмиофильную массу средней электронной плотности. На апикальной поверхности тироцитов имелись многочисленные микроворсинки длиной 300-500нм. Содержимое большинства микроворсинок было представлено гомогенным просветленным содержимым. Соединение плазмолеммы апикальных частей соседних тироцитов осуществлялось с помощью плотных контактов. Ядра тироцитов занимали центральное положение, в них преобладал эухроматин. В цитоплазме тироцитов была хорошо развита ГЭПС, особенно в базальной и латеральной частях клеток. Она была

представлена многочисленными канальцами, просвет которых заполнен мелкозернистым содержимым низкой электронной плотности (рис.33). Митохондрии среднего и малого размера встречались преимущественно в апикальной и латеральной части тироцитов. Большинство митохондрий не были изменены, редко встречались слегка набухшие митохондрии с просветленным матриксом и разрушенными кристами (рис.33). В базальной и латеральных частях тироцитов митохондрии были плотно окружены канальцами ГЭПС. В цитоплазме имелось большое количество лизосом. Лизосомы представляли собой мелкие, диаметром 200-400нм, пузырьки, окруженные одинарной мембраной и заполненные осмиофильным содержимым средней и высокой электронной плотности, что было обусловлено степенью их зрелости (рис. 33). Комплекс Гольджи был сильно развит. В цитоплазме фолликулярных тироцитов под апикальной плазмолеммой имелось большое количество секреторных гранул (рис.33). Редко встречались единичные коллоидные капли различного размера. Прилежащие к перикапиллярному пространству капилляры были выстланы эндотелиоцитами. Капилляры имели открытый просвет, заполненный плазмой или содержащий форменные элементы крови.

Тироциты центральной зоны преимущественно имели призматическую и кубическую формы. На апикальной поверхности тироцитов видны многочисленные микроворсинки. В отличие от периферических зон долей в центральной зоне микроворсинки фолликулярных тироцитов были представлены длинными (до 1мкм) образованиями. Количество секреторных гранул было большим и не отличалось в центральной и периферических зонах (рис.34). В ядрах преобладал эухроматин. ГЭПС была сильно развита как в базальных, так и апикальных частях клеток и представлена многочисленными канальцами и цистернами, заполненными мелкозернистым осмиофильным содержимым низкой электронной плотности (рис.34). Митохондрии располагались как в апикальной, так и базальной частях цитоплазмы. В отличие от митохондрий тироцитов периферических зон основная часть митохондрий центральной зоны имела выраженные изменения: отек матрикса, деструкция

крист, образование аутофаголизосом и “миелинизацию” мембран. Комплекс Гольджи был умеренно развит. Количество лизосом было небольшим. Лизосомы диаметром 200-500 нм, были чаще заполнены содержимым средней электронной плотности (рис.34). В апикальной части клеток встречались единичные коллоидные капли. Базальная плазмолемма тироцитов имела меньшее количество инвагинаций, чем у тироцитов периферических зон.

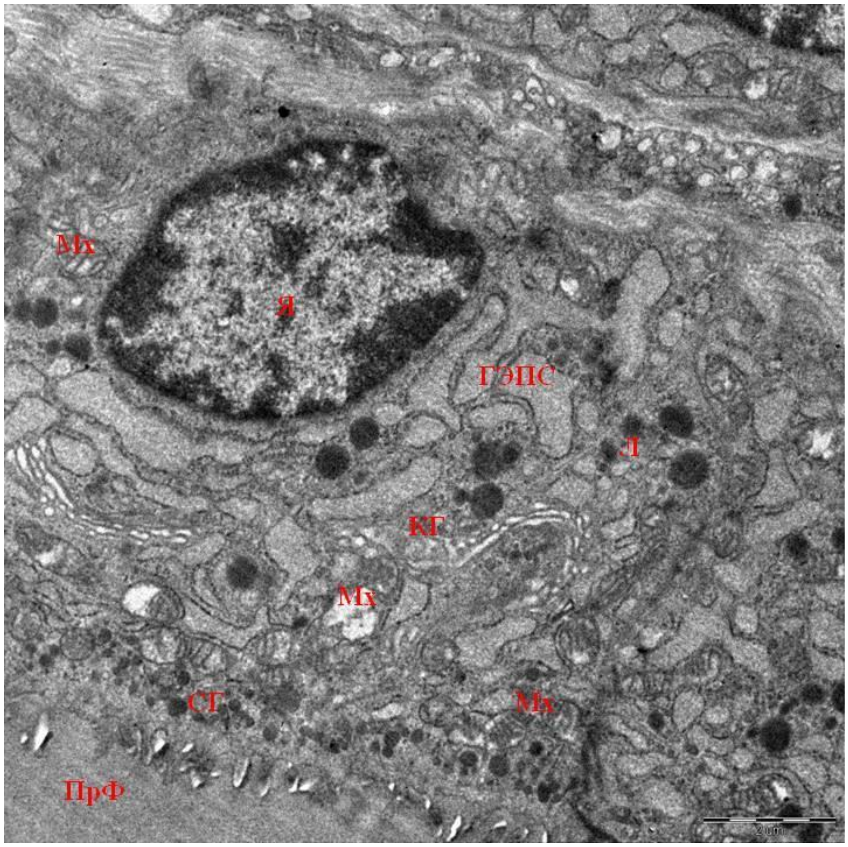


Рис. 33. Ультраструктура фолликулярного тироцита периферической зоны ЩЖ самки крысы контрольной группы пубертатного возраста. Ядро (Я) находится в базальной части тироцита, имеет округлую форму с инвагинациями, супрануклеарно располагаются расширенные канальца ГЭПС, в апикальной и латеральных частях цитоплазмы находятся диктиосомы комплекса Гольджи (КГ), в цитоплазме большое количество лизосом (Л) различного размера с содержимым высокой электронной плотности, митохондрии (М) имеют овальную и удлиненную форму, в некоторых митохондриях наблюдается отек матрикса, под апикальной мембраной находятся секреторные гранулы (СГ), на апикальной плазмолемме большое количество микроворсинок с просветленным содержимым. ПрФ – просвет фолликула. Ув. 4000.

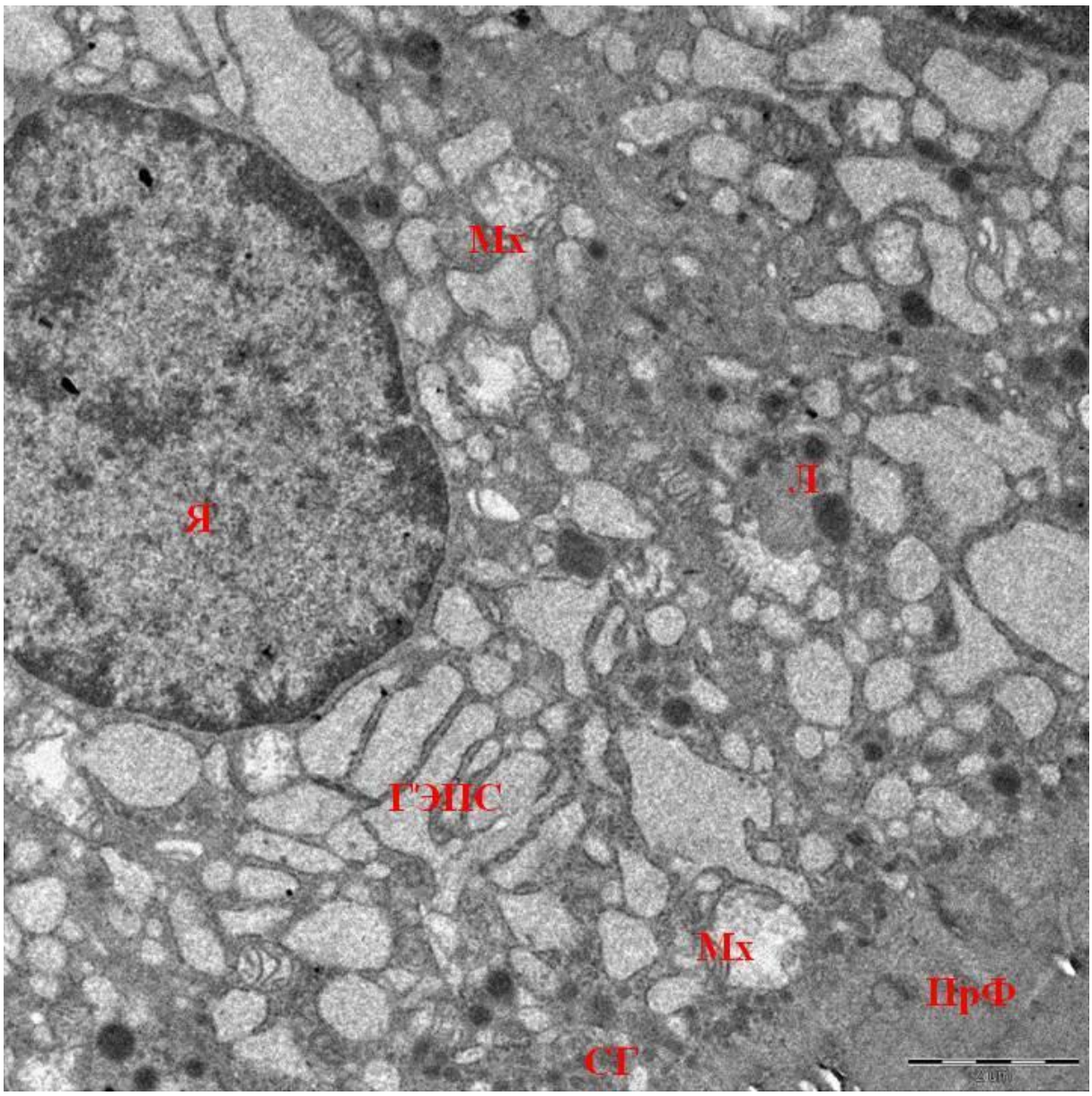


Рис. 34. Ультраструктура фолликулярного тироцита центральной зоны ЩЖ самки крысы контрольной группы пубертатного возраста. Фолликулярный тироцит призматической формы, ядро (Я) овальное, с преобладанием эухроматина, в апикальной и латеральных частях клетки расширенные канальцы ГЭПС, множественные мелкие лизосомы (Л), в единичных митохондриях (Мх) отек матрикса, небольшое количество секреторных гранул (СГ) под апикальной плазмолеммой, содержимое микроворсинок просветлено. ПрФ – просвет фолликула. Ув. 5000.

*Морфологические изменения щитовидной железы самок крыс опытной группы:*

У самок, получавших раствор ДДТ с рождения в течение 6 недель, ЩЖ была окружена тонкой соединительнотканной капсулой, от которой внутрь отходили тонкие перегородки, делящие железу на дольки. Междолевые перегородки имели сетчатую структуру, встречались единичные участки дискомплексации перегородок, а также участки с выраженной ШИК-реакцией. Паренхима железы была представлена преимущественно фолликулами небольшого размера. Среднее количество фолликулов в мм$^2$ среза не отличалось от значений контрольной группы как и у самцов (табл.4). В долях ЩЖ также различались центральная и периферические зоны. Количество фолликулов в мм$^2$ площади среза ЩЖ не отличалось от значений контрольной группы (табл.4). Просветы кровеносных сосудов были заполнены плазмой или свободны.

Периферические зоны долей ЩЖ представлены фолликулами овальной, округлой и неправильной форм меньших размеров, чем у крыс контрольной группы (рис.35, табл.4). Так же как и у контрольной группы, отмечались единичные картины инвагинации «фолликула в фолликул». Отмечалось увеличение высоты фолликулярных тироцитов в ряде фолликулов (табл.4). Содержимое фолликулов было представлено оксифильным, плотной консистенции, ШИК-положительным коллоидом, по периферии которого были видны единичные резорбционные вакуоли, содержание коллоида в фолликулах периферических зон не отличалось от значений контрольной группы (табл.4). Десквамация эпителия в полость фолликулов с разрушением фолликулов и проникновением коллоида в окружающую ткань встречалась чаще, чем в контрольной группе. В цитоплазме фолликулярных тироцитов ядра располагались центрально и имели более крупные размеры, чем ядра периферических зон контрольной группы (рис.36, табл.4). В целом высота фолликулярных тироцитов и размеры их ядер были статистически значимо боль-

шими, чем у самцов (табл.4). В тироцитах кубической формы они были округлой, в уплощенных — овальной формы.

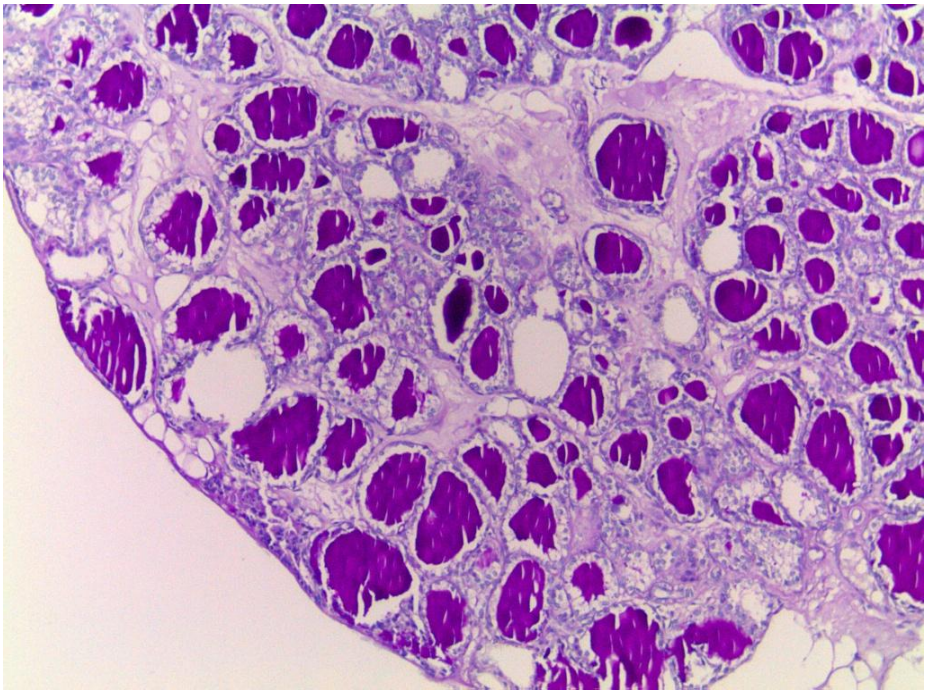

Рис. 35. Периферическая зона долей ЩЖ самки крысы опытной группы пубертатного возраста. Фолликулы овальной и округлой формы. Коллоид плотный, ШИК-положительный.
ШИК-реакция с докраской гематоксилином. Ув. 100.

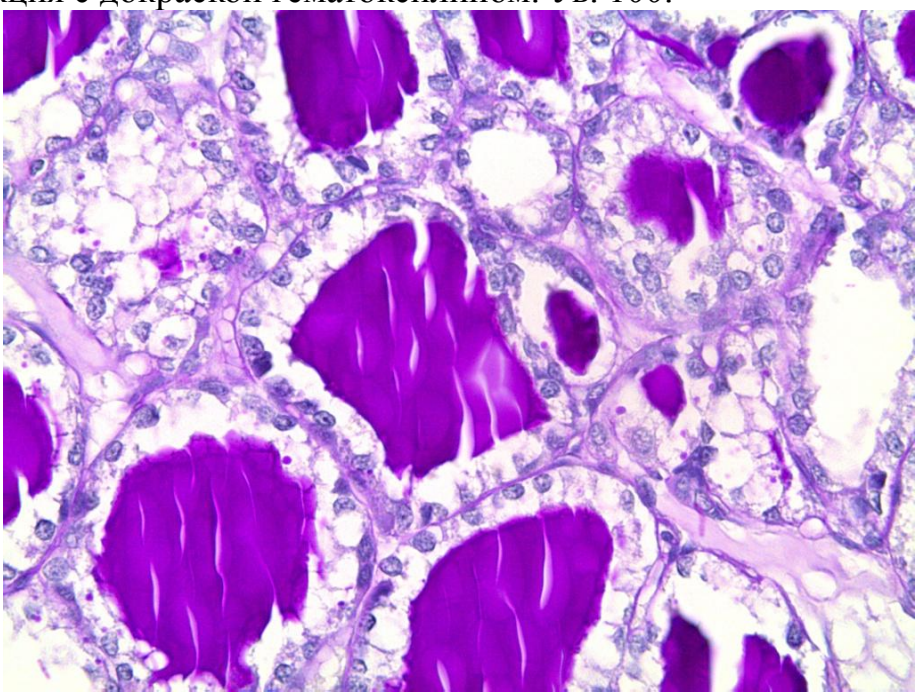

Рис. 36. Периферическая зона долей ЩЖ самки крысы опытной группы пубертатного возраста. Фолликулы овальной и округлой формы. Коллоид плотный, ШИК-положительный.
ШИК-реакция с докраской гематоксилином. Ув. 400.

В центральной зоне долей ЩЖ содержались фолликулы более мелких размеров, чем у самцов, с кубическим и уплощенным эпителием, площадь их срезов была меньше, чем в периферических зонах, и меньше, чем у самок контрольной группы (рис 37,38, табл.4). Так же как и в периферических отделах, «перешнуровка» фолликулов встречалась крайне редко. Фолликулы центральной зоны ЩЖ были выстланы тироцитами призматической формы. В среднем высота фолликулярных тироцитов центральной зоны была меньше, чем в периферических зонах, и меньше, чем в центральной зоне долей крыс контрольной группы (табл.4). Ядра тироцитов имели преимущественно округлую форму. Их размеры были меньше, чем в тироцитах периферических зон и не отличались от размеров ядер тироцитов в центральной зоне у крыс контрольной группы (табл.4). Полость фолликулов была заполнена оксифильным, ШИК-положительным, более жидким, равномерно распределенным коллоидом, процентное содержание которого не отличалось значений контрольной группы, но было несколько меньшим, чем в фолликулах периферических зон (табл.4). Встречались фолликулы с полностью резорбированным коллоидом. Это приводило к снижению индекса Брауна (табл.4). В центральной зоне встречались более массивные, чем в периферических отделах, участки гибели фолликулярного эпителия с десквамацией в полость фолликулов, нарушения целостности стенки фолликулов, приводящим к выходу тироглобулина в строму. Наблюдались единичные картины митозов.

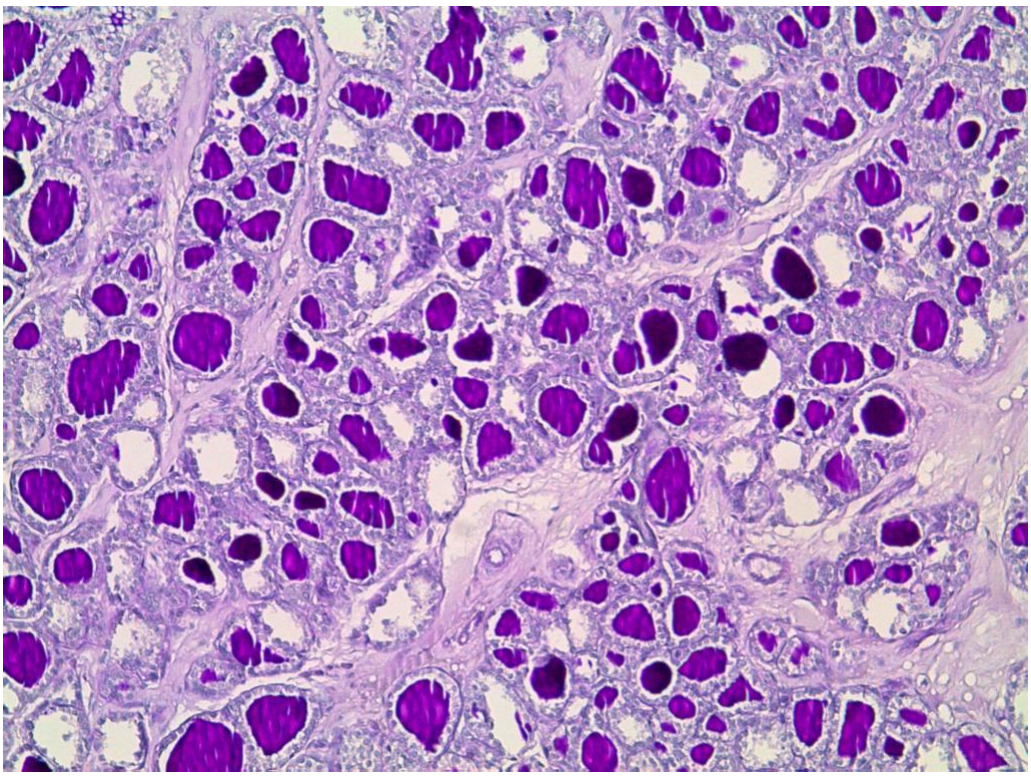

Рис. 37. Центральная зона долей ЩЖ самки крысы опытной группы пубертатного возраста. Фолликулы овальной и округлой формы. Коллоид плотный, ШИК-положительный. ШИК-реакция с докраской гематоксилином. Ув. 100.

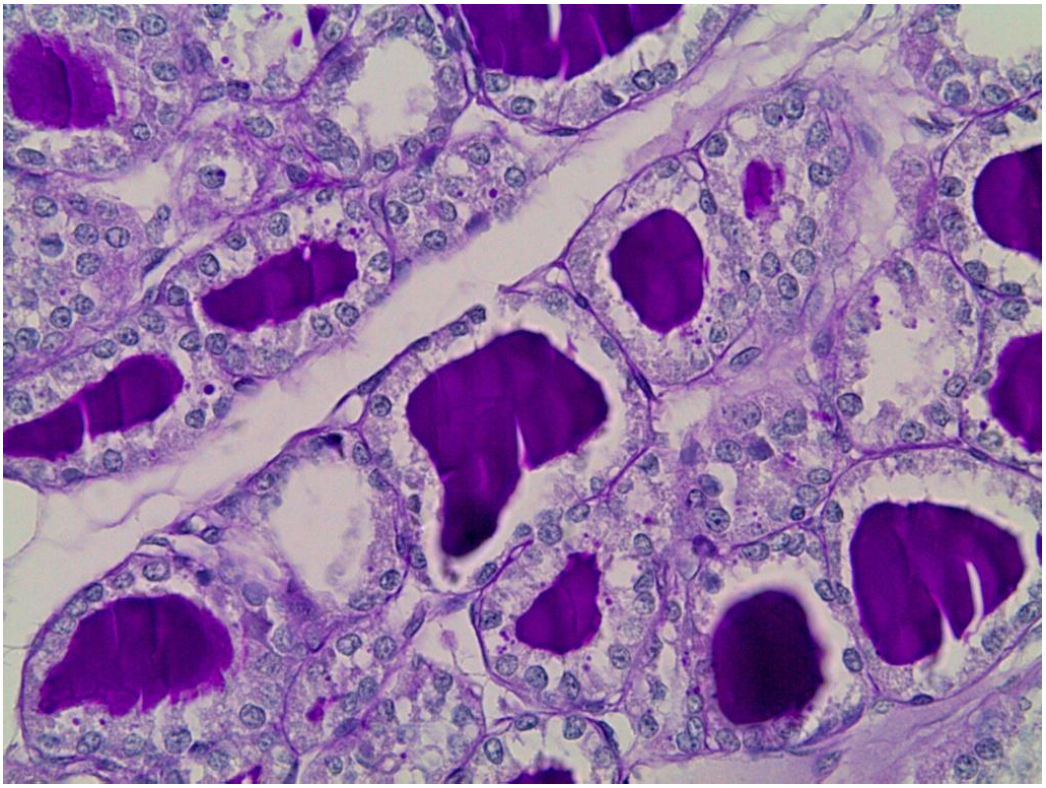

Рис. 38. Центральная зона долей ЩЖ самки крысы опытной группы пубертатного возраста. Фолликулы овальной и округлой формы. Коллоид плотный, ШИК-положительный. ШИК-реакция с докраской гематоксилином. Ув. 400.

При электронно-микроскопическом исследовании фолликулярные тироциты периферических зон имели, в основном, призматическую и кубическую форму (рис.39). Ядра тироцитов имели округлую и овальную форму, часто встречались ядра с множественными инвагинациями. Эухроматин преобладал над гетерохроматином (рис.39). Глыбки гетерохроматина располагались преимущественно вблизи внутренней мембраны ядерной оболочки. ГЭПС занимала меньшую площадь по сравнению с контрольными животными как в базальных, так и апикальных частях клеток и была представлена многочисленными канальцами, заполненными мелкозернистым осмиофильным содержимым низкой электронной плотности. Большая часть митохондрий локализовалась в апикальной части клеток. В единичных митохондриях имелись участки с отеком матрикса и деструкцией крист (рис.39). Однако, отмечалось слияние с лизосомами как митохондрий с отеком матрикса, так и неизмененных митохондрий с образованием аутофаголизосом и мультиламмелярных телец (рис.40). Комплекс Гольджи локализовался преимущественно в супрануклеарной части цитоплазмы, его цистерны располагались компактно. Отмечалось уменьшение числа лизосом в некоторых клетках, что приводило к скоплению резорбированного коллоида (рис.41). В цитоплазме апикального отдела фолликулярных тироцитов имелось малое количество секреторных гранул. Микроворсинки не отличались по структуре от таковых в тироцитах у животных контрольной группы.

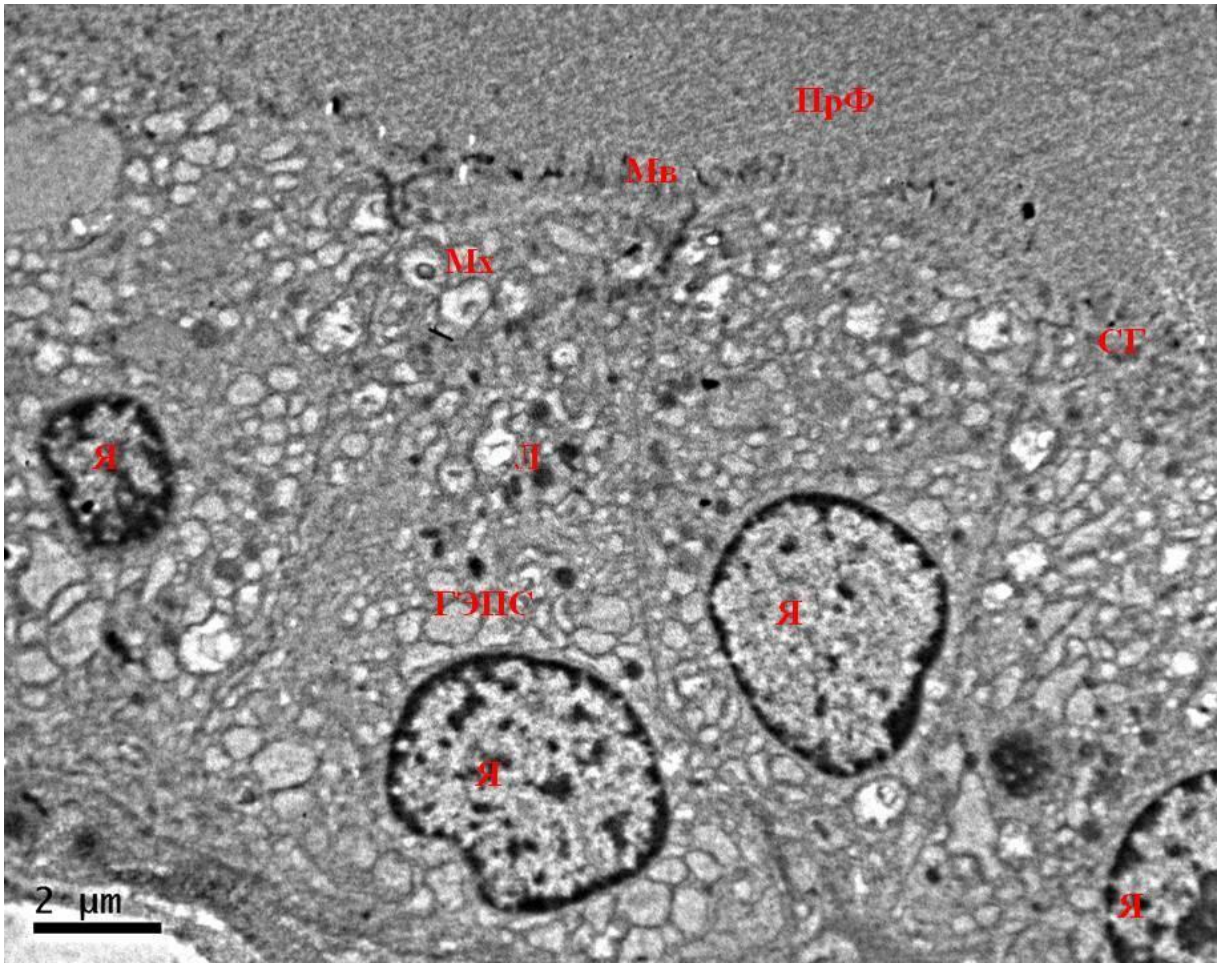


Рис. 39. Ультраструктура фолликулярных тироцитов периферической зоны долей ЩЖ самки крысы опытной группы пубертатного возраста. Участок стенки фолликула с клетками призматической формы. Крупные ядра (Я) с преобладанием эухроматина, расширенные канальцы ГЭПС, отек матрикса митохондрий (Мх), умеренное количество лизосом (Л), на апикальной поверхности клеток большое количество микроворсинок (Мв). ПрФ – просвет фолликула. Ув. 2000.

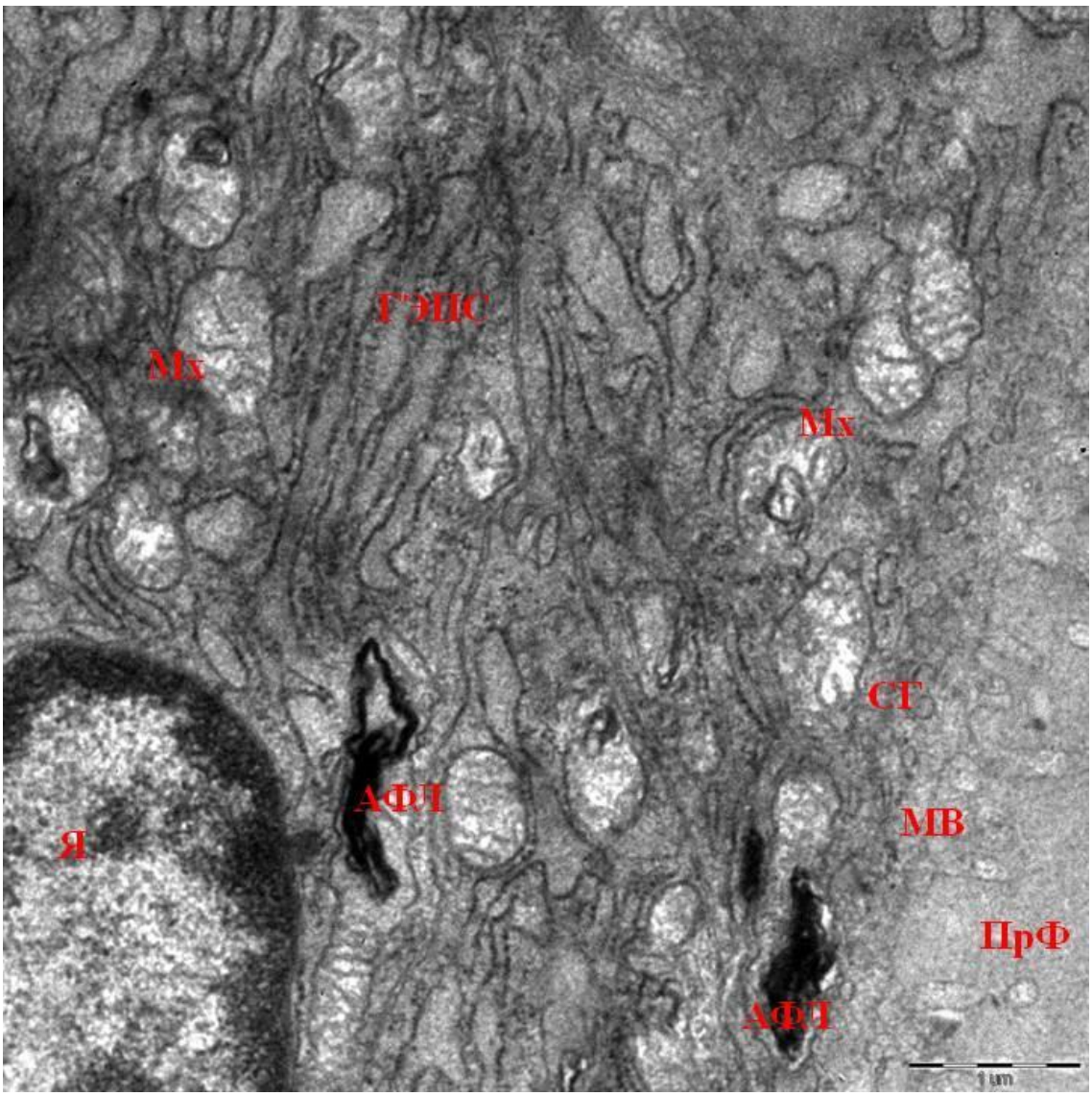


Рис. 40. Ультраструктура фолликулярных тироцитов периферической зоны долей ЩЖ самки крысы опытной группы препубертатного возраста. “Миелинизация” мембран митохондрий, слияние митохондрий с лизосомами и образование аутофаголизосом (АФЛ). ПрФ – просвет фолликула. Ув. 10000.

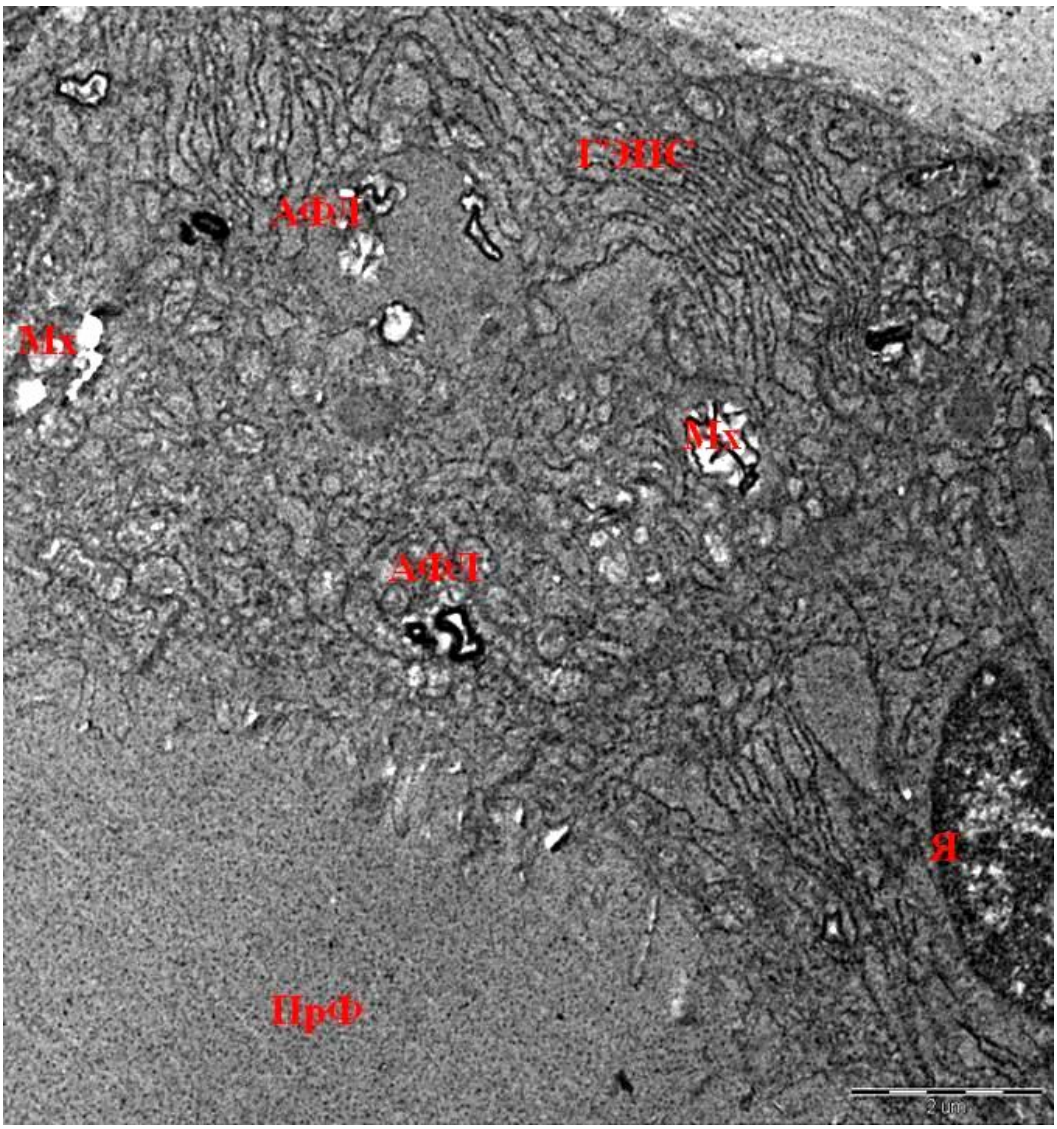


Рис. 41. Ультраструктура фолликулярных тироцитов периферической зоны долей ЩЖ самки крысы опытной группы пубертатного возраста. У тироцита слева канальцы ГЭПС сужены, в цитоплазме большое количество деструктивно измененных митохондрий (Мх) и аутофаголизосом (АФЛ). У тироцита справа ядро продолговатой формы, в латеральной части цитоплазмы умеренно расширенные канальцы ГЭПС. ПрФ – просвет фолликула. Ув. 4000.

В центральных зонах долей ЩЖ фолликулярные тироциты имели чаще кубическую форму, встречались и уплощенные клетки (рис.42). Цитоплазматические выросты на апикальной поверхности клеток встречались реже, чем в периферических зонах. Ядра имели округлую и овальную формы (рис.42). В ядрах преобладал эухроматин. Ядрышки часто были смещены к ядерной оболочке. ГЭПС была представлена уплощенными канальцами, заполненными хлопьевидным содержимым средней электронной плотности. В большинстве митохондрий наблюдался отек матрикса и деструкция крист (рис.42). В

некоторых митохондриях наблюдалась “миелинизация” мембран. Часть митохондрий плотно контактировала с лизосомами с образованием аутофаголизосом (рис.44). Комплекс Гольджи в основном располагался в апикальной части клеток, его цистерны были расширены и заполнены гомогенным осмиофобным содержимым. Количество лизосом было невелико. Чаще встречались незрелые лизосомы. Содержание секреторных гранул в апикальной части фолликулярных тироцитов было умеренным. В цитоплазме выявлялись единичные коллоидные капли (рис.43). В некоторых клетках коллоидные капли сливались, образуя крупные коллоидные капли. Матрикс дистальных участков микроворсинок клеток был просветлен (рис.44). Капилляры в центральной зоне имели открытый и закрытый просвет.

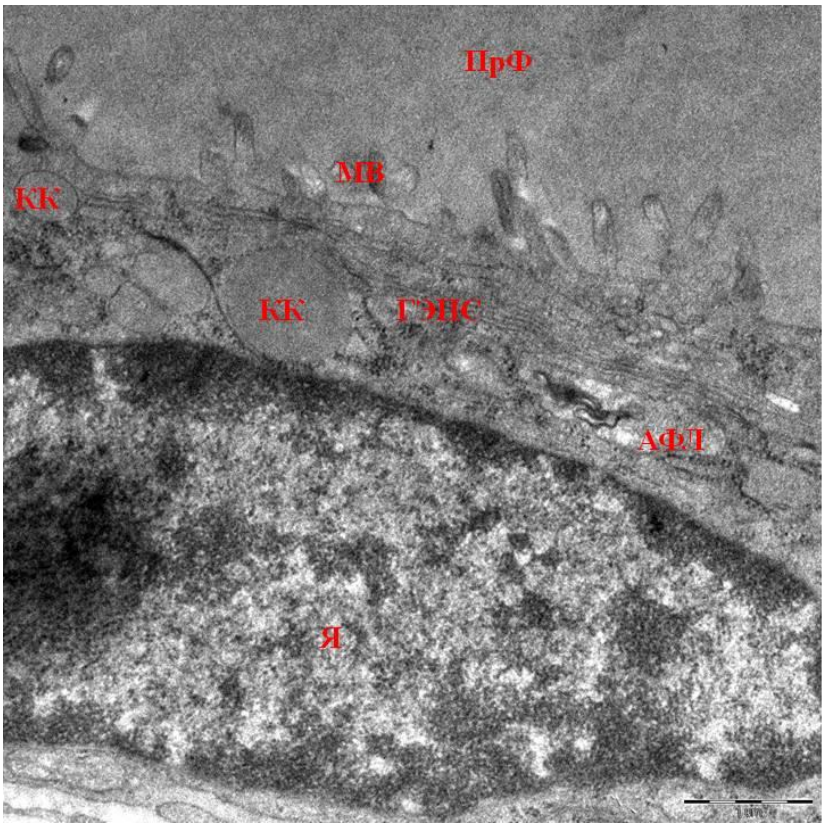


Рис. 42. Ультраструктура фолликулярного тироцита центральной зоны долей ЩЖ самки крысы опытной группы пубертатного возраста. Фолликулярный тироцит уплощенной формы, ядро (Я) овальное, расположено горизонтально, в апикальной части цитоплазмы коллоидные капли (КК) различного размера, ГЭПС слабо развита, лизосомы не выявляются, “миелинизация” мембран митохондрии (Мх), уменьшение количества микроворсинок (МВ) на апикальной плазмолемме. ПрФ – просвет фолликула. Ув. 5000.

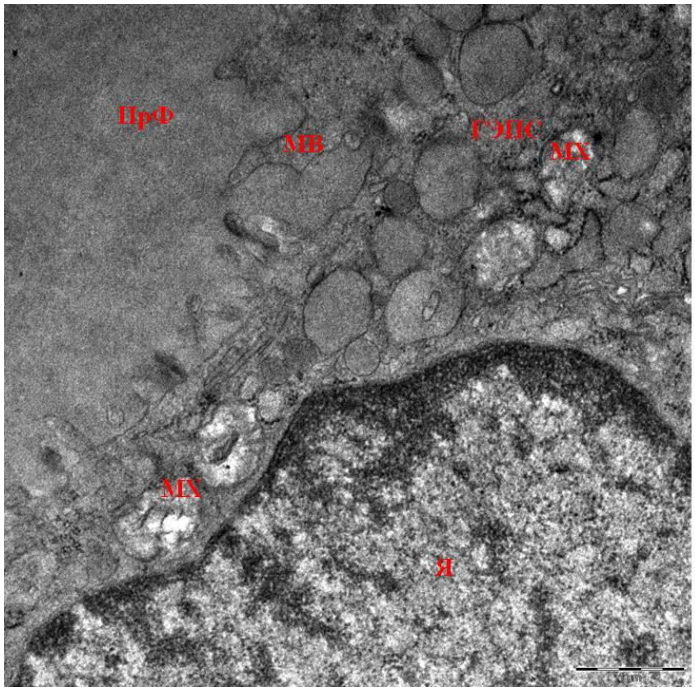


Рис. 43. Ультраструктура фолликулярного тироцита центральной зоны долей ЩЖ самки крысы опытной группы пубертатного возраста. На апикальной плазмолемме находятся множественные микроворсинки длиной до 400нм. Митохондрии (Мх) крупные, с очагово просветленным матриксом, деструкцией крист. Канальцы ГЭПС расширены. ПрФ – просвет фолликула. Ув. 5000.

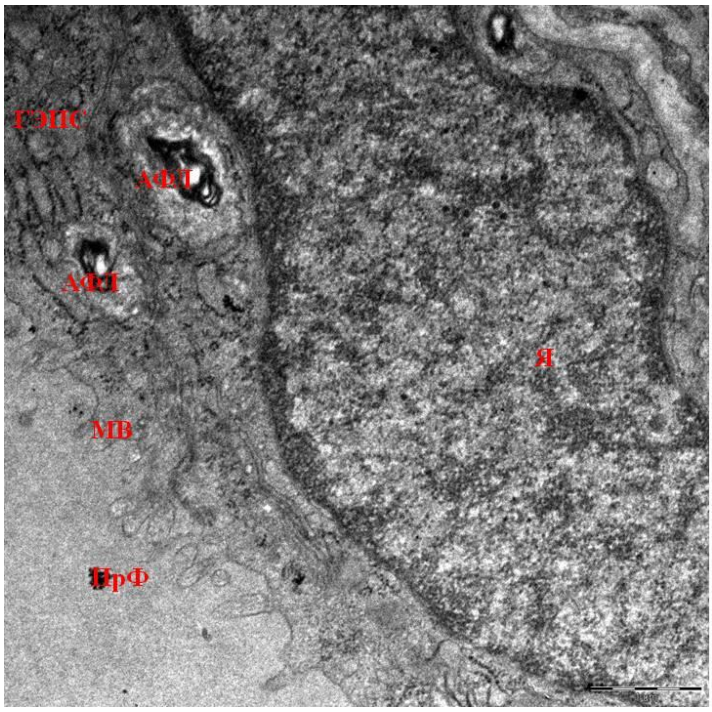


Рис. 44. Ультраструктура фолликулярного тироцита центральной зоны долей ЩЖ самки крысы опытной группы пубертатного возраста. На апикальной плазмолемме находятся множественные микроворсинки длиной до 500нм. Перинуклеарно расположены аутофаголизосомы (АФЛ). ПрФ – просвет фолликула. Ув. 5000.

**Заключение.**

ЩЖ самок крыс контрольной группы имела типичное строение. Отчетливо наблюдались региональные различия строения паренхимы. В центральной зоне долей ЩЖ размер фолликулов был меньше. Коллоид в фолликулах периферических зон был более плотным, компактным, но резорбционные вакуоли встречались чаще, чем в центральной зоне долей. Процессы десквамации эпителия в полость фолликулов были выражены слабо и происходили в основном в периферических зон долей.

В опытной группе строение долей ЩЖ не имело принципиальных отличий от контрольной группы: наблюдалось типичное дольчатое строение с формированием зональности в долях. В целом, у самок крыс, потреблявших ДДТ с рождения в течение 6 недель, отмечалось снижение размеров фолликулов как в периферических, так и в центральной зонах долей ЩЖ. Отмечалась большая выраженность зональных отличий в строении паренхимы ЩЖ (меньшие размеры фолликулов в центральной зоне долей, содержания коллоида в них, высоты фолликулярных тироцитов и размеров их ядер).

В периферических зонах долей ЩЖ самок крыс опытной группы синтетические процессы в некоторых фолликулах происходили более активно, чем у контрольных животных, но в большинстве случаев наблюдалось снижение процессов синтеза как ТГ, так и лизосомальных ферментов. Наблюдалась аутофагия как поврежденных, так и не измененных митохондрий, что указывает на дефицит в клетках различных необходимых для обеспечения синтетических процессов молекул, в первую очередь аминокислот. В центральной зоне долей отмечалось снижение синтетических процессов, процессов формирования лизосом и уменьшение внутриклеточного протеолиза ТГ.

Таким образом, у самок крыс, потреблявших ДДТ с рождения в течение 6 недель, были выявлены снижение фазы синтеза ТГ и подавление его лизосомального расщепления, более выраженное в центральной зоне долей ЩЖ.

*Особенности строения щитовидной железы и ультраструктуры фолликулярного эпителия самок крыс контрольной и опытной групп*

У самок крыс контрольной группы в возрасте 6-ти недель в строении паренхимы ЩЖ были выявлены региональные различия как и у самцов. Эти различия имели ряд особенностей.

В периферических зонах долей у самок были статистически значимо более крупные размеры фолликулов, чем у самцов, высота фолликулярных тироцитов также была больше, но отмечались меньшие размеры ядер.

В центральной зоне долей также как и у самцов размеры фолликулов высота фолликулярных тироцитов были меньше, чем в периферической зоне. Отличием от самцов были относительно более крупные фолликулы, большая высота тироцитов и меньший размер их ядер, а также меньшее содержание коллоида в полости фолликулов. Существенных различий в ультраструктуре фолликулярных тироцитов не наблюдалось.

При сравнении опытных групп пубертатного возраста был выявлен ряд половых особенностей в строении паренхимы. Так, у самок крыс отмечалось статистически значимое уменьшение размеров фолликулов в центральной зоне и тенденция к их уменьшению в периферических зонах долей ЩЖ, в то время как у самцов было выявлено увеличение размеров фолликулов в обеих зонах (рис. 45).

В периферических зонах долей ЩЖ самок отмечалось увеличение высоты фолликулярного эпителия и размеров их ядер, а в центральной зоне – снижение высоты фолликулярных тироцитов и уменьшение размеров их ядер, тогда как у самцов отмечались противоположные изменения (рис. 45). Таким образом, морфологические изменения у самцов и самок имели разнонаправленный характер.

Уменьшение размеров фолликулов у самок не сопровождалось статистически значимым увеличением их числа в мм$^2$ площади среза. В фолликулярных тироцитах периферических зон долей у самок наблюдалось меньшее скопление секреторных гранул под апикальной плазмолеммой и аутофагия

неповрежденных митохондрий. В фолликулярных тироцитах центральных зон долей синтетические процессы происходили менее активно.

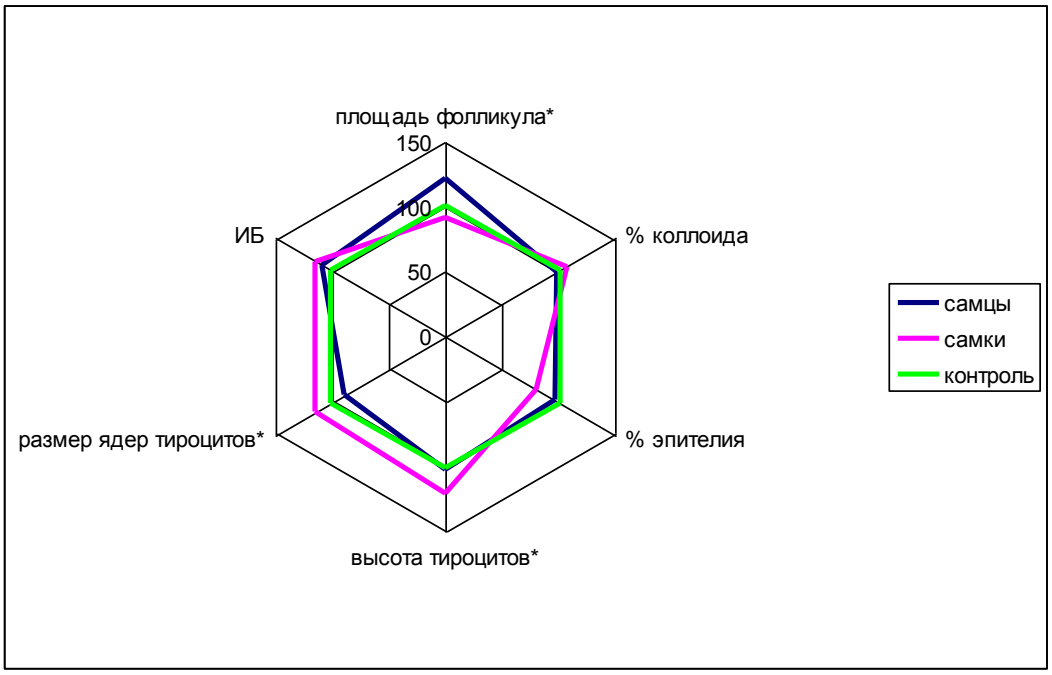


а

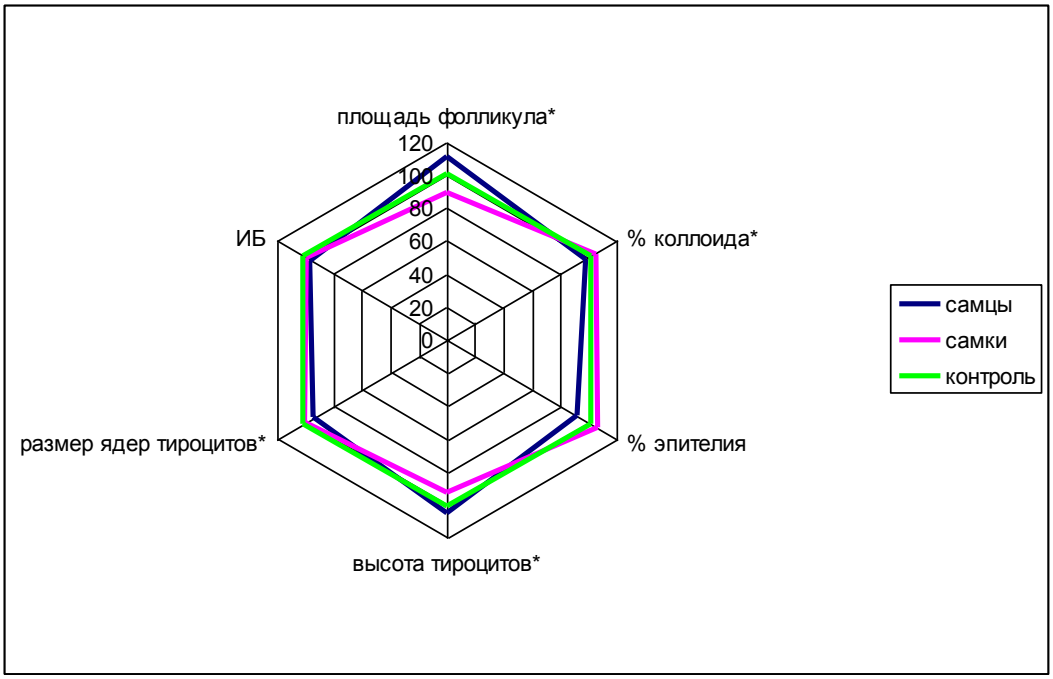


б

Рис. 45. Сравнение морфодинамики в периферических (а) и центральной (б) зонах ЩЖ у самок и самцов крыс опытных групп.

Примечания: соответствующие значения контрольных групп приняты за 100%, * – статистически значимые отличия значений самок от самцов опытных групп.

**Заключение.**

У самок контрольной группы в возрасте 6-ти недель имелись региональные различия в строении паренхимы аналогичные таковым у самцов.

У самок опытной группы региональные различия в строении паренхимы были более выражены. У самок морфодинамика как в периферических, так и в центральных зонах долей была противоположной самцам. Менее активный синтез ТГ происходил в центральной зоне долей по сравнению с самцами. В периферических зонах отмечалась активация аутофагических процессов, нарушения транспорта через апикальную мембрану были менее выражены.

### 3.1.4. Изменения тиреоидного статуса и экспрессии ключевых молекул, обеспечивающих йодирование тирозилов в фолликулярных тироцитах, у самок крыс в пубертатном периоде при воздействии эндокринного дисраптора ДДТ с первого дня постнатального онтогенеза

#### 3.1.4.1. Изменения тиреоидного статуса самок крыс в пубертатном периоде при воздействии эндокринного дисраптора ДДТ с первого дня постнатального онтогенеза

*- контрольной группы*

По сравнению с самцами в пубертатном периоде у самок крыс были выявлены статистически значимые отличия тиреоидного статуса, заключающиеся в более высокой концентрации Т3 и сТ3 в сыворотке крови (табл.5).

Таблица 5.

Тиреоидный статус самок крыс, подвергавшихся длительному воздействию низких доз ДДТ в постнатальном развитии, и контрольной группы в пубертатном периоде (M±m)

| Показатели | Контрольная группа самок | Опытная группа самок |
|---|---|---|
| Т4, мкг/дл | 2,57±0,21 | 2,32±0,19* |
| сТ4, нг/дл | 1,37±0,09 | 1,51±0,08 |
| %сТ4 | 0,06±0,004 | 0,07±0,004 |
| Т3, нг/мл | 1,25±0,09^ | 1,08±0,03*^ |
| сТ3, пг/мл | 2,74±0,16^ | 2,29±0,13* |
| % сТ3 | 0,22±0,009 | 0,22±0,01 |
| Тироглобулин, нг/мл | 19,62±0,19 | 19,23±0,69 |
| ТТГ, мкМЕ/мл | 0,64±0,03 | 1,68±0,03*^ |
| Рецептор ТТГ, МЕ/л | 2,78±0,11 | 4,07±0,18*^ |

Примечания: *- статистически значимые отличия от значений контрольной группы, ^- статистически значимые отличия значений группы самок от группы самцов

*-опытной группы*

Через 6 недель потребления ДДТ у самок отмечалось статистически значимое снижение концентрации Т4 в среднем на 10%. Также выявлено снижение содержания Т3 и сТ3 в среднем на 14% и 17%, соответственно, по сравнению с контролем (табл. 5). По сравнению с самцами, потреблявшими аналогичные дозы ДДТ, у самок отмечалась более высокая концентрация Т3 и ТТГ, но содержание рецепторов ТТГ в системном кровотоке было меньшим (рис.46).

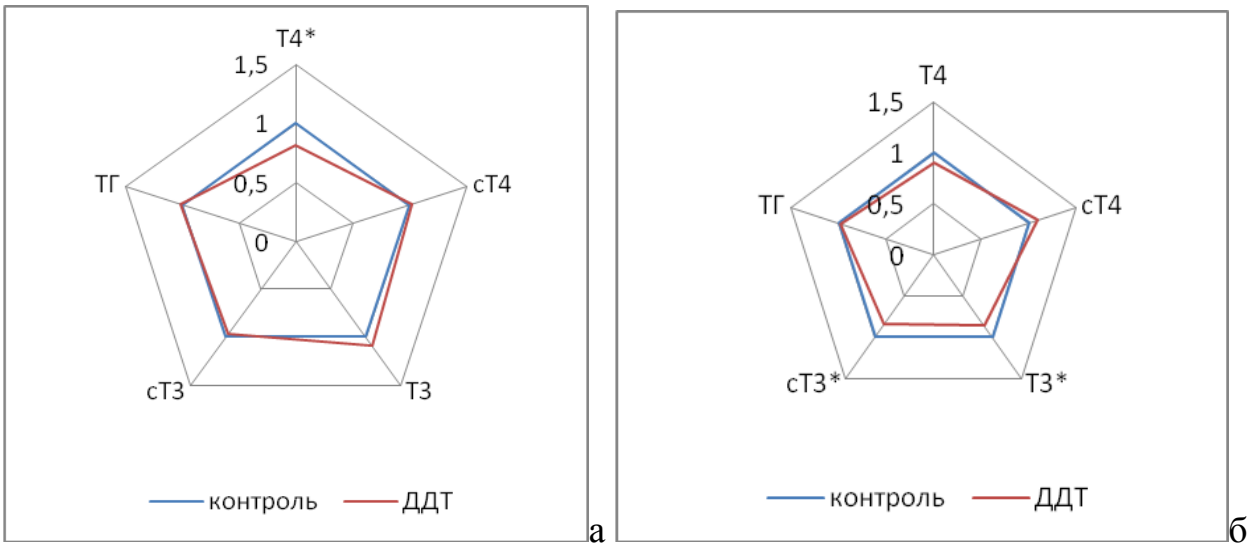


Рис. 46. Изменения тиреоидного статуса самцов (а) и самок (б) крыс при воздействии низких доз ДДТ в возрасте 6 недель (пубертатный период) Примечания: *- статистически значимые отличия от значений контрольной группы

**Заключение.** У самок воздействие низких доз ДДТ с первого дня постнатального онтогенеза привело к уменьшению продукции наиболее активных форм тиреоидных гормонов Т3 и сТ3 в пубертатном периоде, в отличие от самцов, у которых уменьшалась концентрация только Т4. Секреция ТТГ была повышена в большей степени, а экспрессия рецепторов ТТГ – в меньшей степени, чем у самцов аналогичного возраста.

### 3.1.4.2. Изучение продукции натрий-йодного симпортера и тиреопероксидазы в пубертатном периоде у самок крыс, подвергшихся воздействию низких доз ДДТ в постнатальном онтогенезе, и контрольных самок крыс

*Определение экспрессии натрий-йодного симпортера в фолликулярном эпителии щитовидной железы самок крыс*

У контрольных самок крыс экспрессия НЙС в фолликулярном эпителии была более высокой, чем у самцов аналогичного возраста. Как и у самцов, в периферических зонах ЩЖ долей процент клеток, обильно экспрессирующих НЙС, был более высоким, чем в центральной зоне долей, и со-

ставлял в среднем 60%, но различия между этим показателем между центральной и периферических зонах были менее выражены за счет более высокой по сравнению с самцами экспрессией НЙС в центральной зоне долей (рис. 47). Клеток с очень низким уровнем НЙС в периферических и центральных зонах долей было мало, как и у самцов. Также наблюдалось отсутствие выраженных различий экспрессии НЙС между фолликулами и различная степень выраженности в клетках одних и тех же фолликулов (рис. 48).

У самок крыс, подвергавшихся воздействию низких доз ДДТ с первого дня постнатального развития, экспрессия НЙС в фолликулярных тироцитах имела существенные различия в центральных и периферических зонах долей (рис. 47,48). Соотношение клеток с высокой, умеренной и низкой экспрессией НЙС в периферических зонах долей не отличалось от значений контрольной группы (рис. 47,48). Также как и в контрольной группе отмечалась различная степень экспрессии НЙС в клетках одного фолликула и отсутствие различий экспрессии между соседними фолликулами и дольками. В центральной зоне долей, наоборот, отмечалось значительное уменьшение экспрессии НЙС по сравнению с контрольной группой, в отличие от самцов, у которых в пубертатном периоде отмечалась тенденция к увеличению продукции НЙС в фолликулярных тироцитах центральной зоны (рис. 47, 49), но оно не достигло статистической значимости (рис. 47).

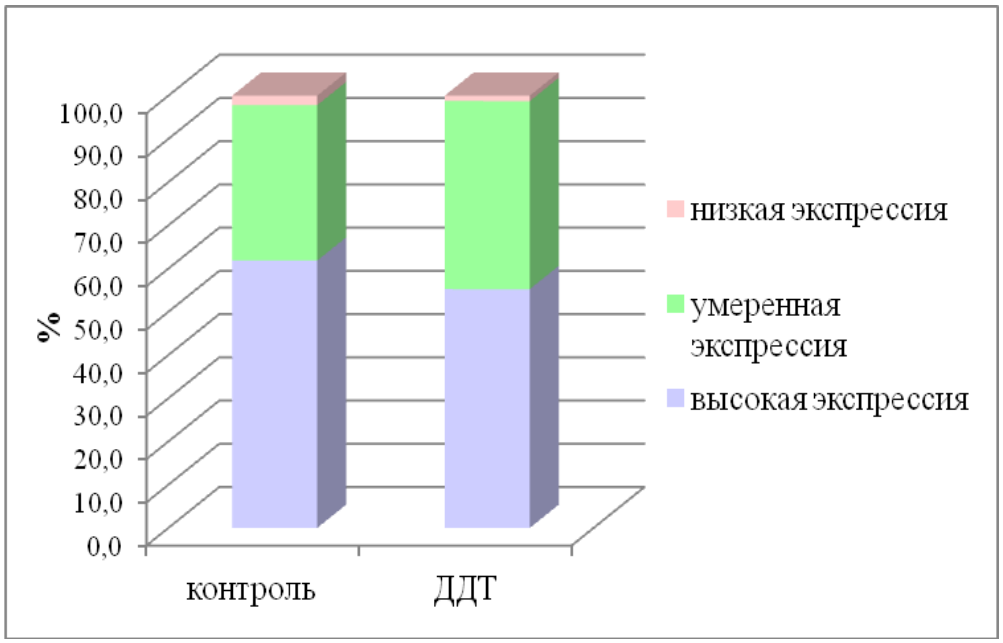


а

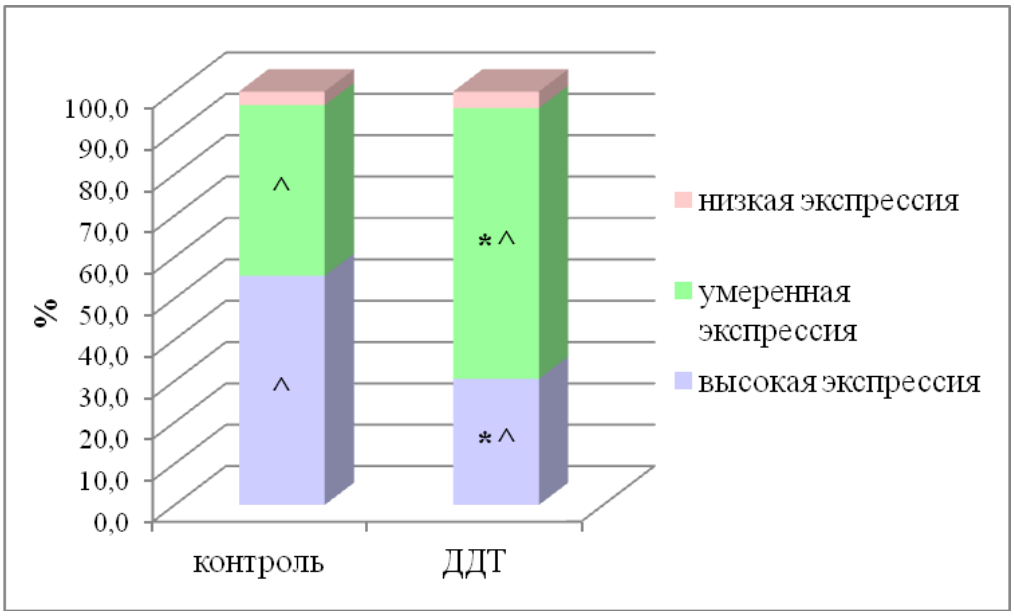


б

Рис. 47. Выраженность экспрессии натрий-йодного симпортера в фолликулярных тироцитах периферических (а) и центральной (б) зон долей щитовидной железы у самок крыс, подвергшихся воздействию низких доз ДДТ, и контрольной группы в пубертатном периоде.

Примечания: * – статистически значимые отличия от значений контрольной группы, ^ – отличия от показателей самцов аналогичного возраста.

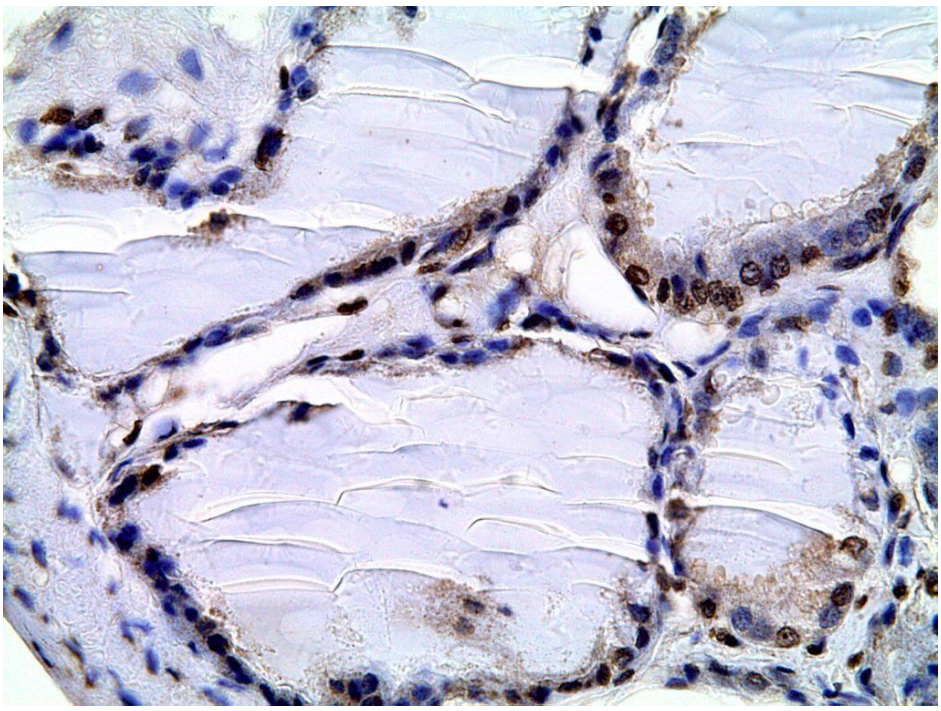

а

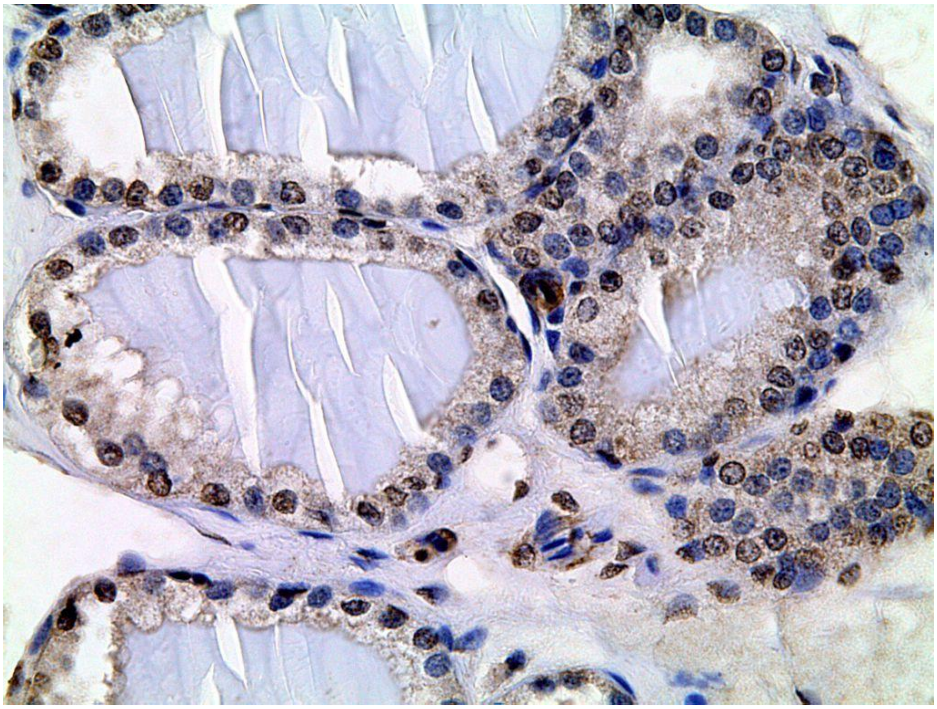

б

Рис. 48. Экспрессия натрий-йодного симпортера в фолликулярных тироцитах периферической зоны долей щитовидной железы у самок крыс пубертатного возраста контрольной группы (а), подвергшихся воздействию низких доз ДДТ (б).

Относительное количество клеток с высокой, умеренной и низкой экспрессией НЙС у самок крыс, подвергавшихся воздействию низких доз ДДТ, и контрольной группы не отличается.

Иммуногистохимическая реакция, докраска гематоксилином Майера. Ув. 400.

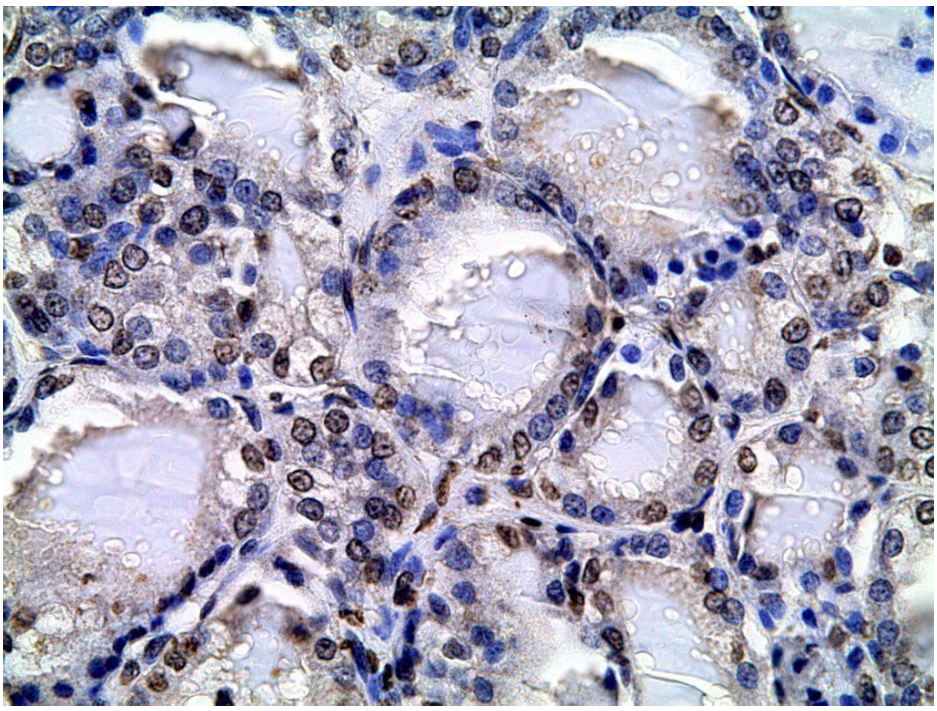

а

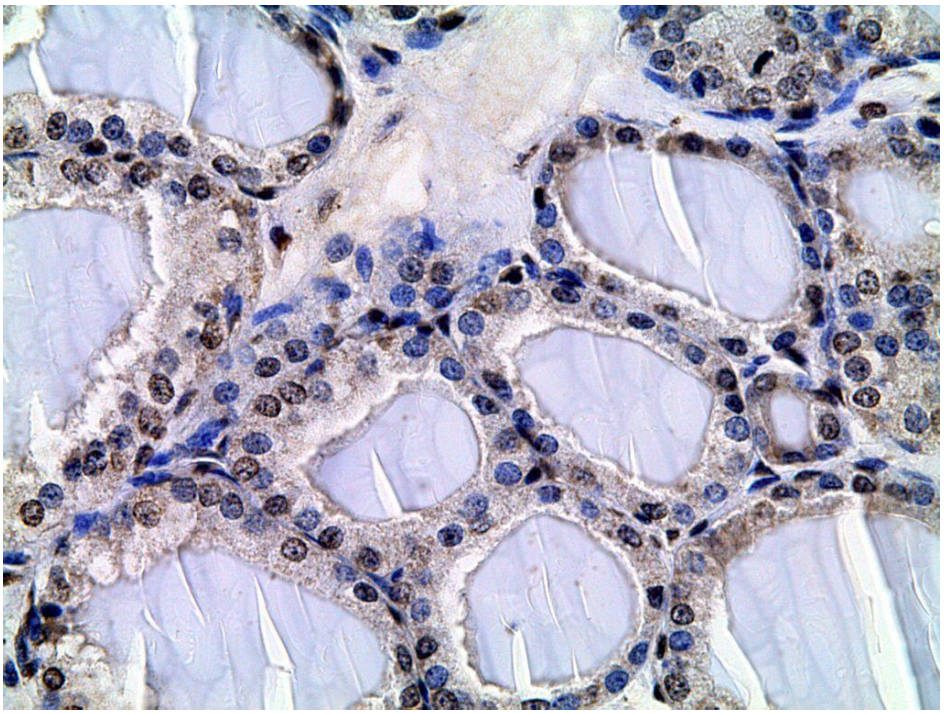

б

Рис. 49. Экспрессия натрий-йодного симпортера в фолликулярных тироцитах центральной зоны долей щитовидной железы у самок крыс пубертатного возраста контрольной группы (а), подвергшихся воздействию низких доз ДДТ (б).
Уменьшение количества клеток с высокой экспрессией НЙС у крыс, подвергавшихся воздействию низких доз ДДТ.
Иммуногистохимическая реакция, докраска гематоксилином Майера. Ув. 400.

*Количественное определение натрий-йодного симпортера в сыворотке крови самок крыс*

У самок крыс контрольной группы концентрация НЙС в сыворотке крови не отличалась от значений самцов аналогичного возраста. У самок крыс, подвергавшихся воздействию ДДТ с первых дней постнатального развития в пубертатном периоде отмечалось статистически значимое снижение концентрации НЙС в сыворотке крови в среднем на 15% (рис. 50).

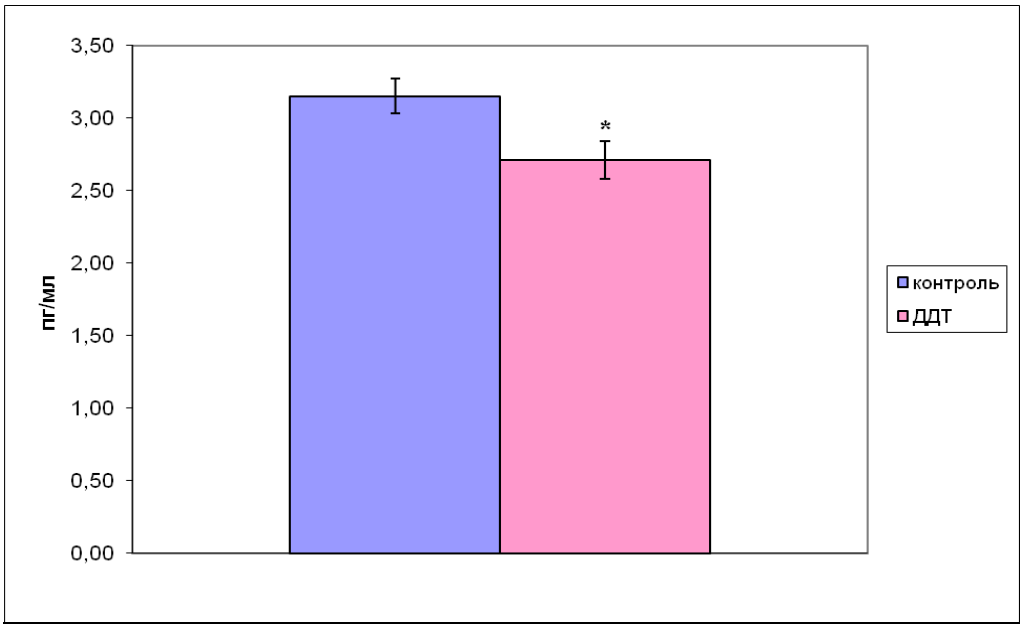


Рис. 50. Концентрация натрий-йодного симпортера в сыворотке крови самок крыс, подвергавшихся воздействию ДДТ, и контрольной группы в пубертатном периоде (M±m).
Примечания: * – статистически значимые отличия от значений контрольной группы.

*Определение экспрессии тиреопероксидазы в фолликулярном эпителии щитовидной железы самок крыс*

У самок крыс контрольной группы в отличие от самцов в пубертатном периоде были выражены региональные различия в экспрессии ТПО фолликулярными тироцитами. В периферическоих зонах долей доля активно синтезирующих ТПО клеток составляла третью часть, в то время как в центральной зоне долей этот показатель составлял в среднем 90% от общего числа фолликулярных клеток (рис. 51). Таким образом, экспрессия ТПО в эпите-

лии фолликулов периферических зон долей была статистически значимо ниже, а в центральной зоне – выше, чем у самцов аналогичного возраста.

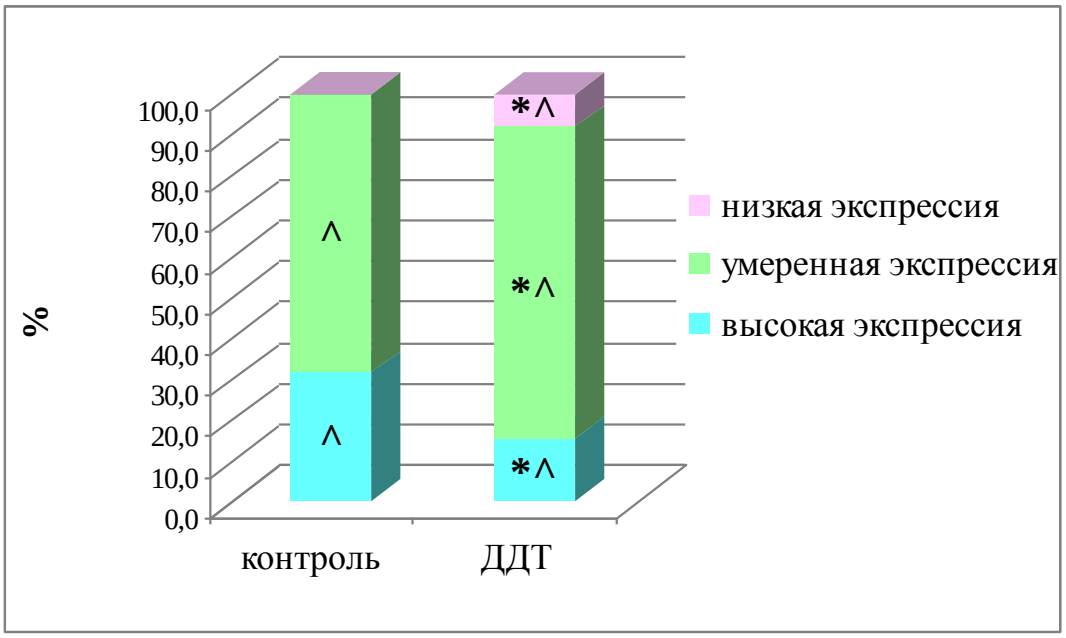


а

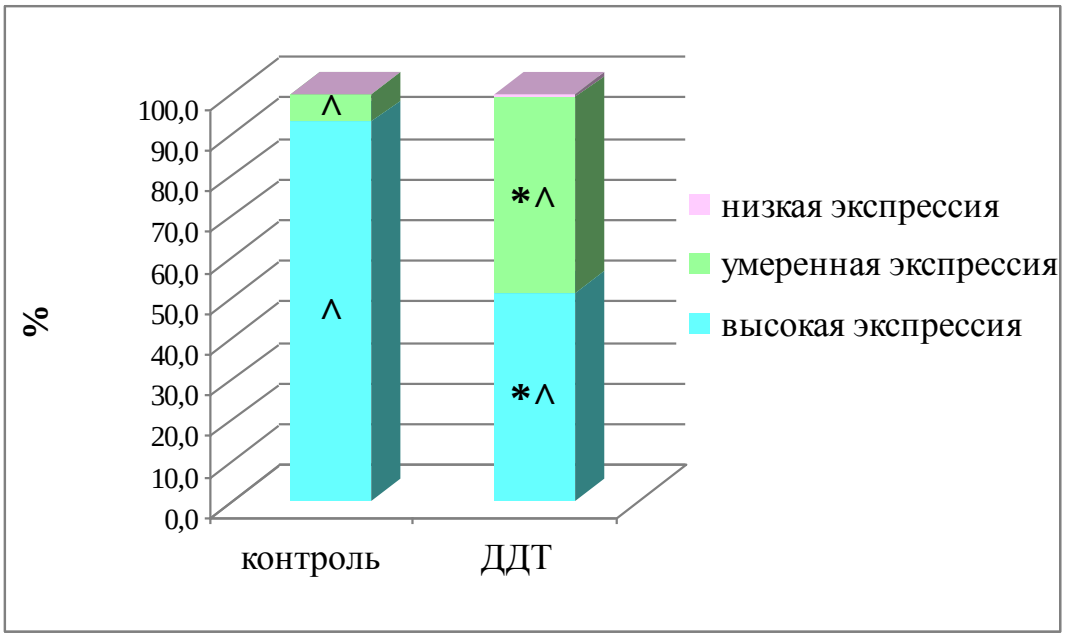


б

Рис. 51. Выраженность экспрессии тиреопероксидазы в фолликулярных тироцитах периферических (а) и центральной (б) зон долей щитовидной железы у самок крыс, подвергшихся воздействию низких доз ДДТ, и контрольной группы в пубертатном периоде.
Примечания: * – статистически значимые отличия от значений контрольной группы, ^ – отличия от показателей самцов аналогичного возраста.

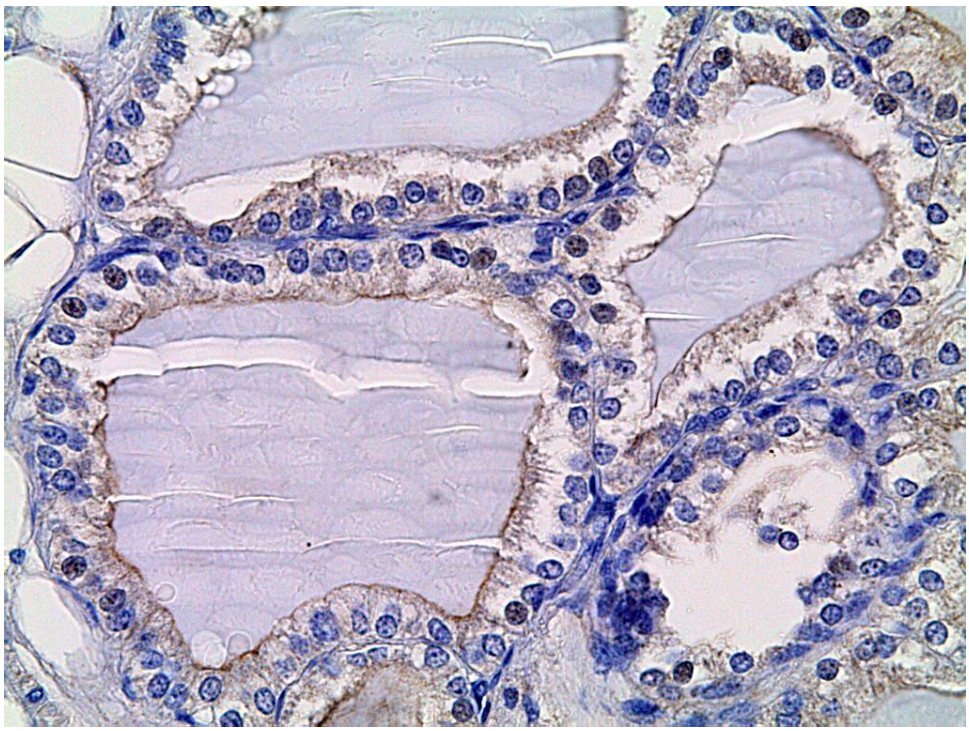

а

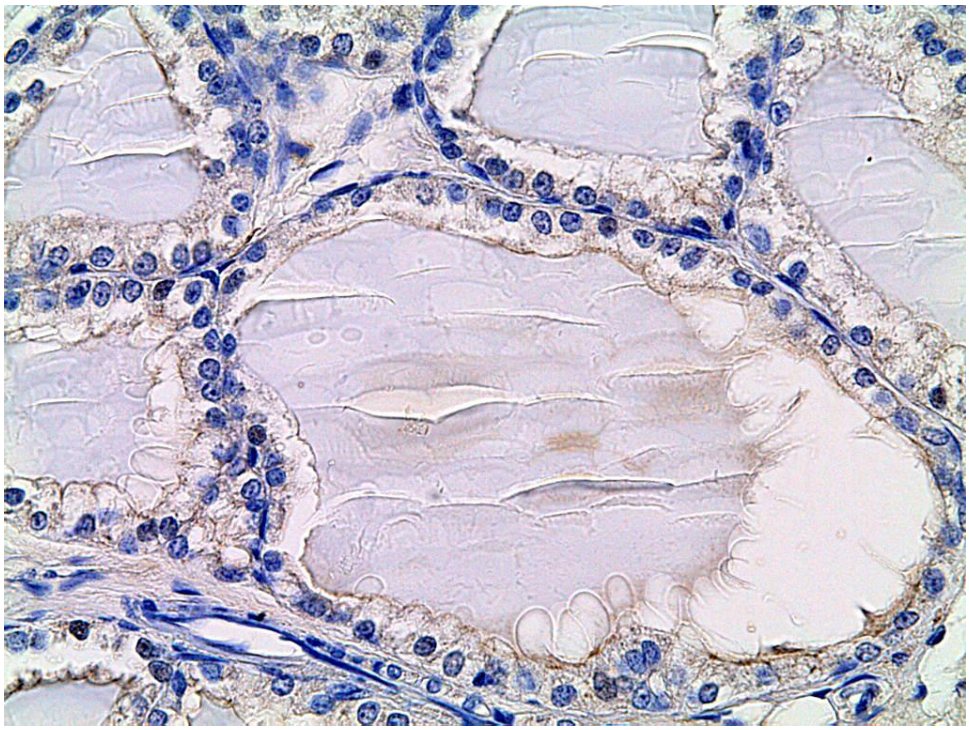

б

Рис.52. Экспрессия тиреопероксидазы в фолликулярных тироцитах периферической зоны долей щитовидной железы у самок крыс пубертатного возраста контрольной группы (а), подвергшихся воздействию низких доз ДДТ (б). Уменьшение количества активно экспрессирующих ТПО фолликулярных тироцитов у крыс, подвергавшихся воздействию низких доз ДДТ. Иммуногистохимическая реакция, докраска гематоксилином Майера. Ув. 400.

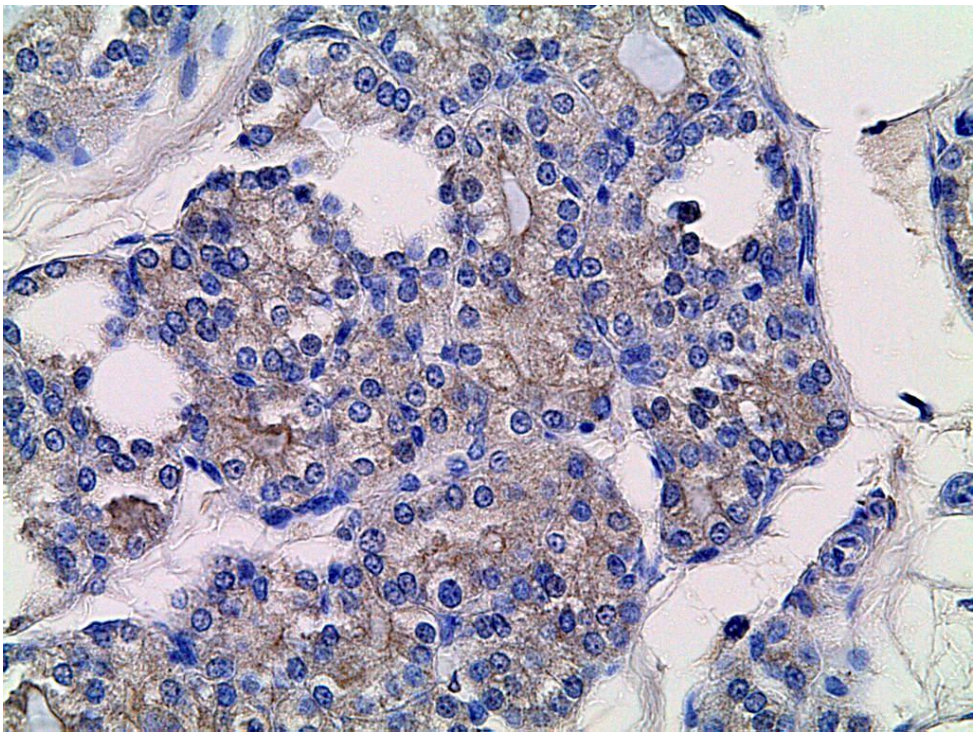

а

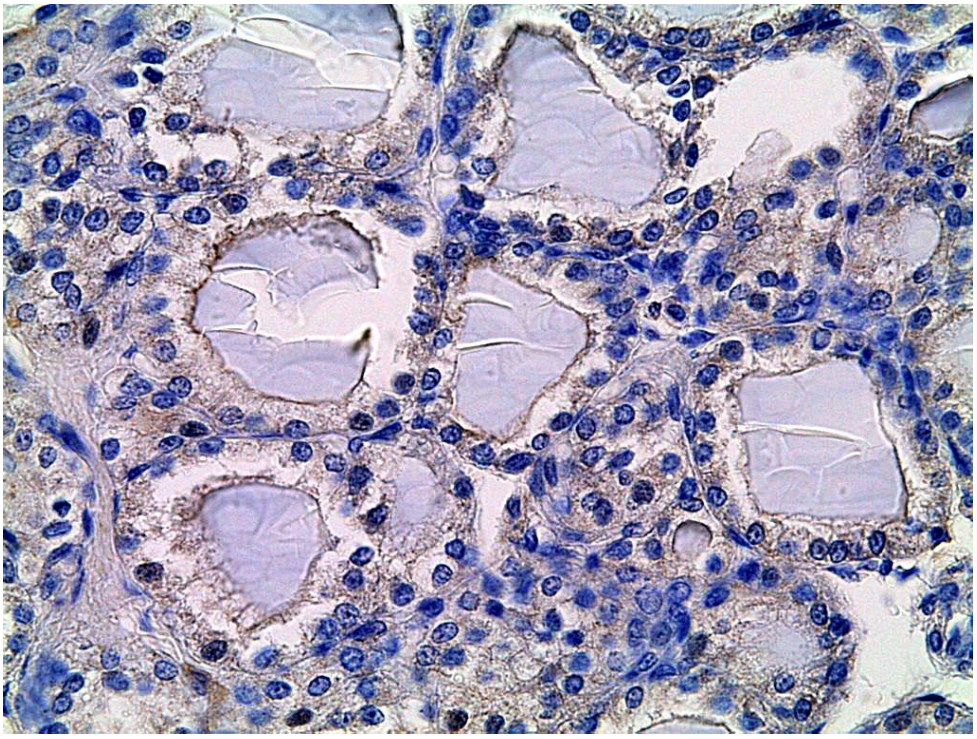

б

Рис. 53. Экспрессия тиреопероксидазы в фолликулярных тироцитах центральной зоны долей щитовидной железы у самок крыс пубертатного возраста контрольной группы (а), подвергшихся воздействию низких доз ДДТ (б). Уменьшение количества активно экспрессирующих ТПО фолликулярных тироцитов у крыс, подвергавшихся воздействию низких доз ДДТ. Иммуногистохимическая реакция, докраска гематоксилином Майера. Ув. 400.

У самок крыс опытной группы в отличие от самцов выявлено снижение экспрессии ТПО фолликулярным эпителием как в периферических, так и в центральных зонах долей ЩЖ с сохранением региональных различий как в контрольной группе (рис. 51, 52б, 53б).

*Количественное определение тиреопероксидазы в сыворотке крови самок крыс*

У самок крыс контрольной группы в пубертатном периоде концентрация ТПО была статистически значимо выше, чем у самцов аналогичного возраста.

У самок крыс, подвергавшихся воздействию низких доз дисраптора, в отличие от самцов выявлено статистически значимое снижение содержания ТПО в системном кровотоке в среднем на 9% (рис.54). Концентрация ТПО в сыворотке крови самок была более низкой, чем у самцов, но эти различия не достигали статистической значимости.

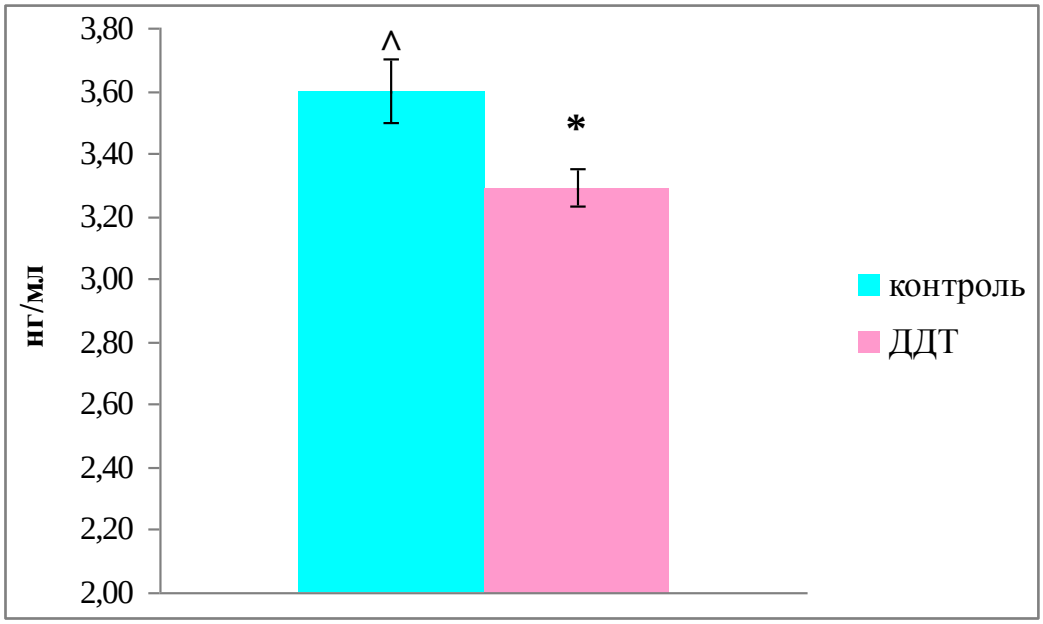


Рис.54. Концентрация тиреопероксидазы в сыворотке крови самок крыс, подвергавшихся воздействию ДДТ, и контрольной группы в пубертатном периоде (M±m).

Примечания: * – статистически значимые отличия от значений контрольной группы, ^ – отличия от показателей самцов аналогичного возраста.

**Заключение.**

У самок крыс контрольной группы региональные различия в экспрессии НЙС были менее выражены, чем у самцов. Концентрация НЙС в сыворотке крови также не имела гендерных различий. Экспрессия ТПО, наоборот, отличалась рядом особенностей. К пубертатному возрасту у самок уже появились региональные различия в экспрессии ТПО в паренхиме, заключающиеся в более активно протекающем синтезе фермента в центральных зонах долей, и концентрация ТПО в сыворотке крови была выше, чем у самцов.

У самок крыс, подвергавшихся воздействию низких доз ДДТ в течение 6-ти недель, также наблюдалось снижение синтеза НЙС, но было обусловлено уменьшением экспрессии симпортера в центральной зоне долей, а не в периферических как у самцов. Синтез ТПО снижался в центральной и периферических зонах долей, и соответственно уменьшалась его концентрация в системном кровотоке, в отличие от самцов, у которых наблюдалось усиление синтеза ТПО в фолликулярных тироцитах.

# 3.2. МОРФОФУНКЦИОНАЛЬНЫЕ ИЗМЕНЕНИЯ ЩИТОВИДНОЙ ЖЕЛЕЗЫ И УЛЬТРАСТРУКТУРЫ ФОЛЛИКУЛЯРНЫХ ТИРОЦИТОВ У САМЦОВ И САМОК КРЫС В ПОСТПУБЕРТАТНОМ ПЕРИОДЕ ПРИ ВОЗДЕЙСТВИИ ЭНДОКРИННОГО ДИСРАПТОРА ДДТ С ПЕРВОГО ДНЯ ПОСТНАТАЛЬНОГО ОНТОГЕНЕЗА

## 3.2.1. Морфологические изменения щитовидной железы и ультраструктуры фолликулярных тироцитов у самцов крыс в постпубертатном периоде при воздействии эндокринного дисраптора ДДТ с первого дня постнатального онтогенеза

*Морфологическая характеристика щитовидной железы самцов крыс контрольной группы:*

У самцов контрольной группы в возрасте 10 недель ЩЖ была окружена соединительнотканной капсулой, от которой внутрь отходили тонкие перегородки, делящие железу на дольки. Просветы сосудов как артериального, так и венозного русла были свободны, либо в просвете имелось небольшое количество плазмы. В долях ЩЖ при микроскопическом исследовании выделялись центральная и периферические зоны, отличающиеся друг от друга размерами фолликулов.

Периферические зоны ЩЖ была представлена сравнительно крупными фолликулами овальной, округлой и трапециевидной форм, средняя площадь которых статистически значимо не отличалась от значений контрольной группы предыдущего срока (табл.6). Фолликулы были выстланы однослойным кубическим, реже уплощенным и призматическим эпителием, средняя высота которого была меньше, чем в фолликулах периферических зон самцов контрольной группы 6-недельного возраста (рис.55,табл.6). Процентное содержание эпителия было меньше, чем в периферических зонах щитовидной железы самцов 6-недельного срока исследования (табл.6). Содержимое фолликулов было представлено резко ШИК-положительным плотной конси-

стенции коллоидом, содержание которого увеличилось по сравнению с предыдущим сроком исследования (рис.55, табл.6). По периферии коллоида, так же, как и в 6-ти недельном возрасте, располагались резорбционные вакуоли. Наблюдалась единичные фолликулы с десквамацией эпителия в полость фолликула. В цитоплазме фолликулярных тироцитов ядра располагались центрально и имели округлую форму. Средняя площадь среза ядра фолликулярного тироцита в фолликулах периферических зон была меньше, чем у самцов в пубертатном периоде. В центре ядра располагались одно или несколько ядрышек.

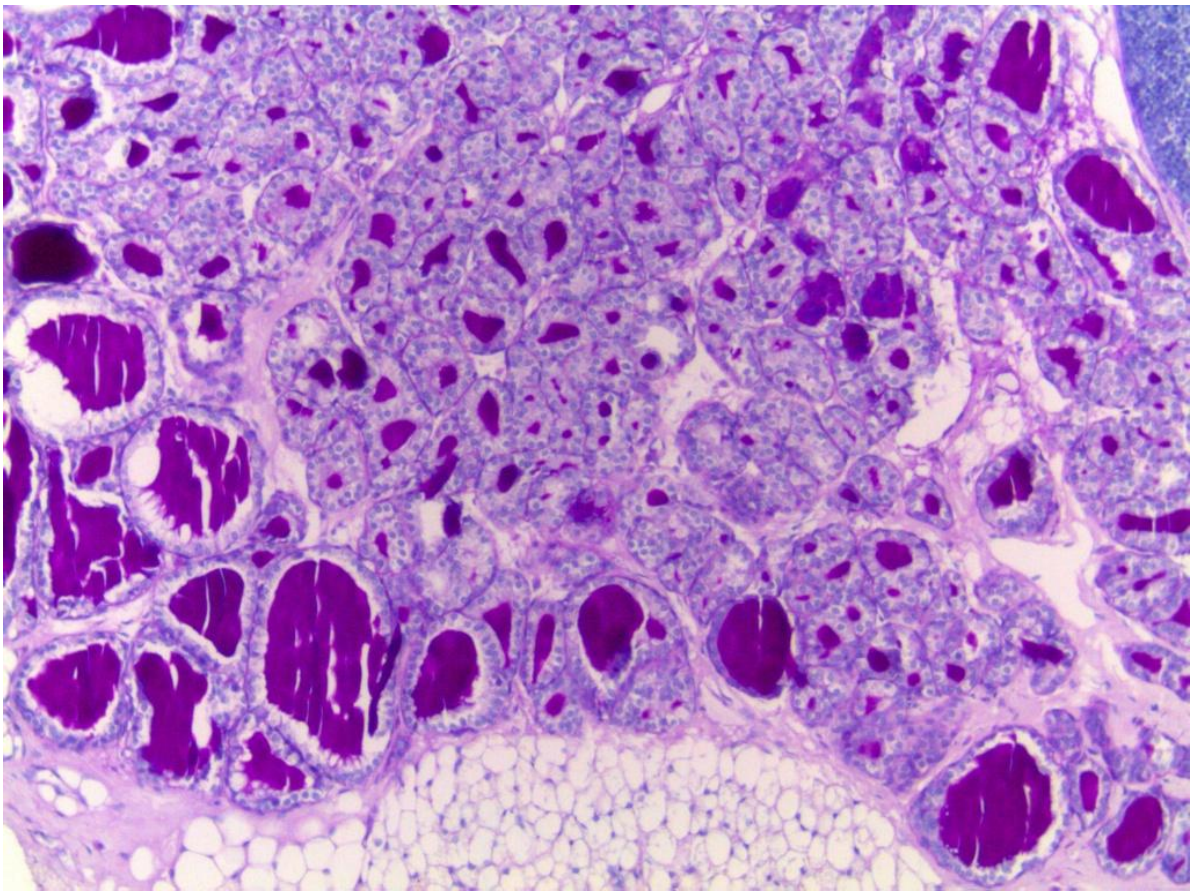

Рис. 55. Периферическая зона долей ЩЖ самца крысы контрольной группы постпубертатного возраста. Фолликулы овальной и округлой формы. Коллоид плотный, ШИК-положительный.
ШИК-реакция с докраской гематоксилином. Ув. 100.

Таблица 6.

Изменения морфометрических показателей щитовидной железы самцов крыс, потреблявших ДДТ в низких дозах с рождения в течение 6 и 10 недель (M±m).

| Группы / Параметры | Контрольная группа для 6-ти недельного срока исследования | | ДДТ в течение 6 недель | | Контрольная группа для 10-ти недельного срока исследования | | ДДТ в течение 10 недель | |
|---|---|---|---|---|---|---|---|---|
| | Периферические зоны долей ЩЖ | Центральная зона долей ЩЖ | Периферические зоны долей ЩЖ | Центральная зона долей ЩЖ | Периферические зоны долей ЩЖ | Центральная зона долей ЩЖ | Периферические зоны долей ЩЖ | Центральная зона долей ЩЖ |
| Площадь срезов фолликулов, мкм$^2$ | 5443,04 ±257,41 | 3386,76 ±107,04 | 6575,73 ±296,29* | 3756,42 ±114,89* | 5404,95 ±544,72 | 2360,85 ±156,58# | 7391,24 ±482,32* | 3107,00 ±109,44*# |
| Содержание коллоида в полости фолликулов, % | 76,61±0,96 | 83,13±3,09 | 75,03±0,91 | 79,87±0,76 | 81,48±1,71# | 82,24±2,38 | 76,19±1,28* | 88,35±1,30*# |
| Высота фолликулярных тироцитов, мкм | 10,40±0,19 | 8,89±0,18 | 10,54±0,21 | 9,28±0,07 | 8,91±0,38# | 10,35±0,28# | 13,26±0,27*# | 11,30±0,21*# |
| Площадь срезов ядер, мкм$^2$ | 25,40±0,32 | 24,58±0,29 | 22,61±0,25* | 22,89±0,26* | 21,83±0,62# | 21,23±0,40# | 24,62±0,23*# | 23,83±0,22*# |
| ИБ | 1,58±0,07 | 1,62±0,15 | 1,72±0,06 | 1,54±0,09 | 1,98±0,35 | 0,97±0,14# | 1,39±0,08#* | 1,02±0,11 |
| Количество фолликулов/мм$^2$ среза | 223,20±11,52 | | 217,64±11,95 | | 226,75±52,75 | | 213,5±20,18 | |

Примечание. *- статистически значимые отличия от значений контрольной группы, #-статистически значимые отличия от значений предыдущего срока исследования.

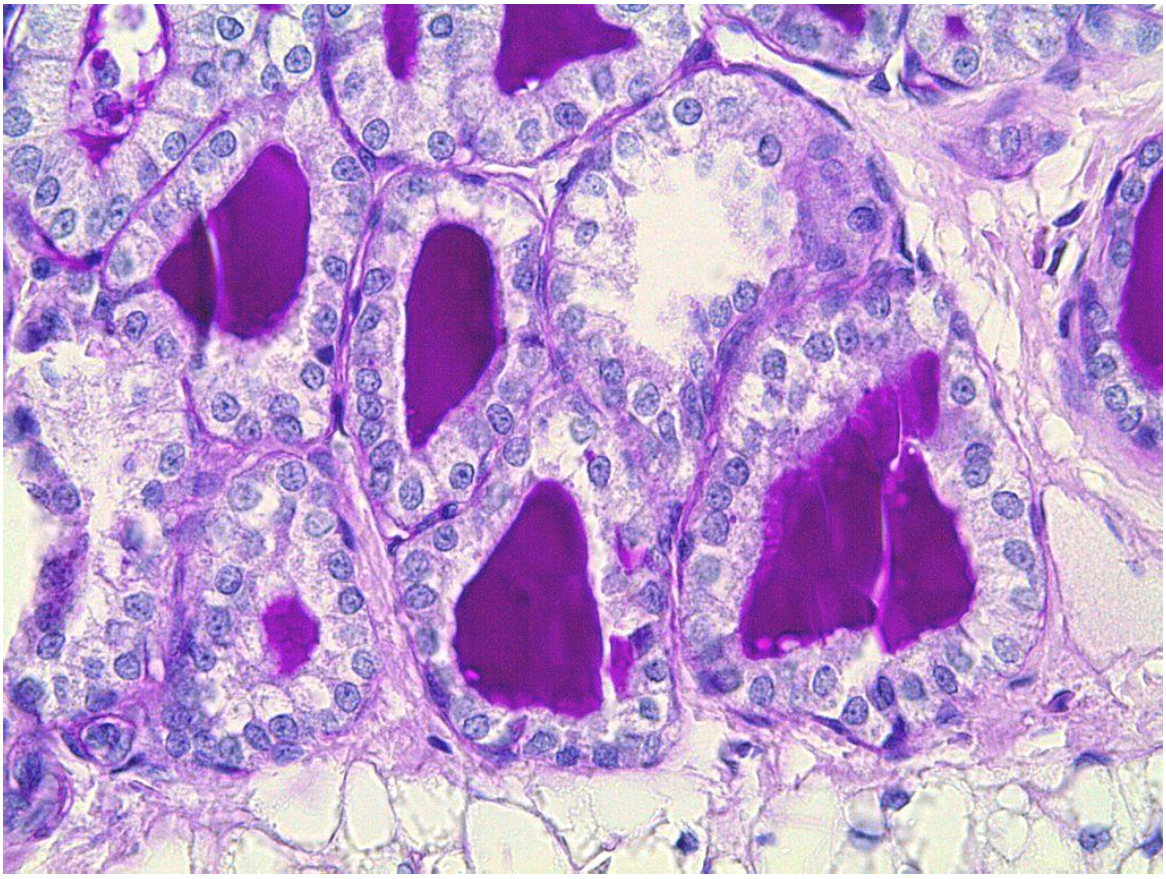

Рис. 56. Периферическая зона долей ЩЖ самца крысы контрольной группы постпубертатного возраста. Фолликулы высланы эпителиоцитами в основном кубической формы. Коллоид плотный, ШИК-положительный.
ШИК-реакция с докраской гематоксилином. Ув. 400.

В центральной зоне долей ЩЖ содержались многочисленные мелкие фолликулы, полости которых имели овальную или щелевидную форму. Размеры фолликулов были в 2,3 раза меньше, чем в периферических зонах долей ЩЖ. Средняя площадь среза фолликула была статистически значимо ниже, чем в центральной зоне ЩЖ крыс 6-недельного возраста (табл.6). Фолликулы центральной зоны ЩЖ были выстланы тироцитами кубической, реже цилиндрической формы (рис. 57). Их средняя высота равна 10,35±0,28 мкм, что было выше, чем в периферических зонах и центральной зоне предыдущего срока исследования. Ядра тироцитов имели округлую форму. Их размеры статистически значимо не отличались от размеров ядер периферических зон, но были меньше, чем у крыс 6-недельного возраста (табл.6). Полость фолли-

кулов была заполнена оксифильным, резко ШИК-положительным, равномерно распределенным коллоидом. Содержание коллоида в фолликуле не отличалось от значений, как в периферических зонах, так и в центральной зоне долей крыс предыдущего срока исследования (табл.6). Резорбционные вакуоли встречались реже. Процессы десквамации эпителия в центральных зонах долей выражены слабее, чем в периферических зонах. Резко снижен ИБ как по сравнению с периферическими зонами долей, так и со значениями для центральной зоны предыдущего срока исследования.

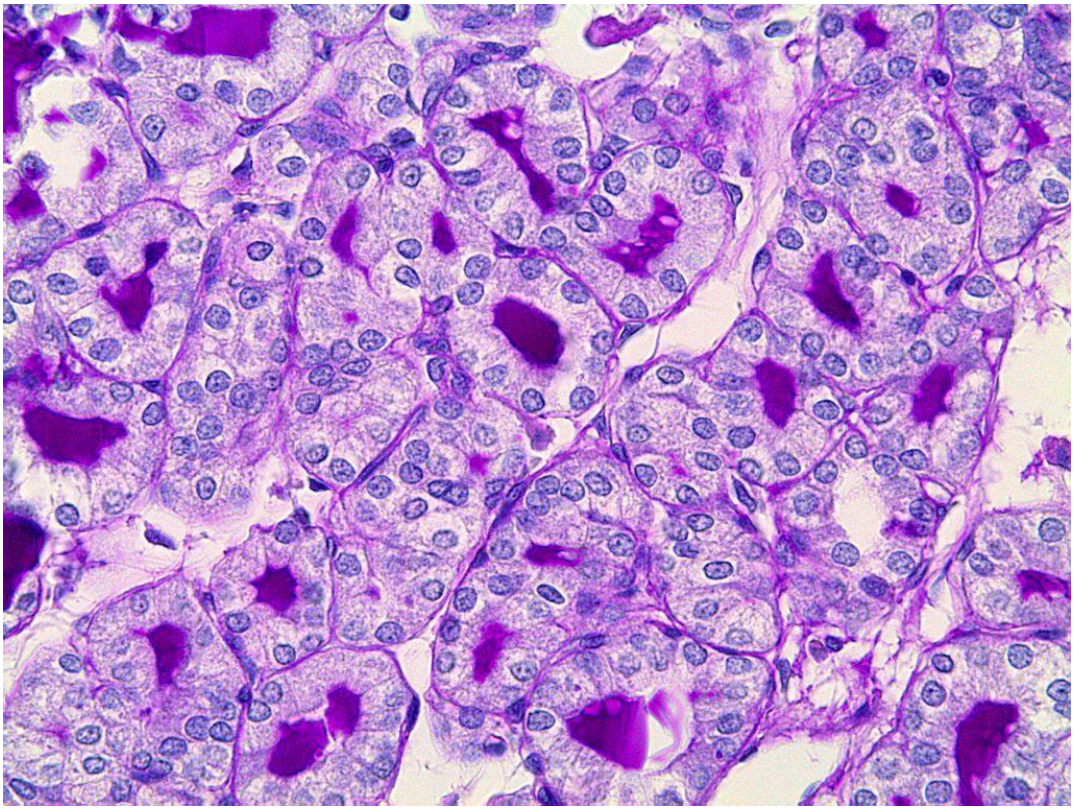

Рис. 57. Центральная зона долей ЩЖ самца крысы контрольной группы постпубертатного возраста. Фолликулы овальной и округлой формы. Коллоид плотный, ШИК-положительный. ШИК-реакция с докраской гематоксилином. Ув. 400.

При электронно-микроскопическом исследовании фолликулярные тироциты периферических зон имели в основном кубическую и реже уплощенную форму, встречались единичные клетки призматической формы. Электронно-микроскопически коллоид представлял собой гомогенную осмиофильную массу средней электронной плотности. На апикальной поверхности

тироцитов имелись более длинные по сравнению с предыдущим сроком многочисленные микроворсинки длиной 300-1000нм. Большинство микроворсинок имело гомогенное просветленное содержимое. Ядра тироцитов занимали центральное положение, в них преобладал эухроматин. В цитоплазме тироцитов ГЭПС была развита сильнее по сравнению с предыдущим сроком (рис. 58). Так же, как и на предыдущем сроке, она была особенно развита в базальной части клеток. ГЭПС была представлена многочисленными канальцами, просвет которых заполнен мелкозернистым содержимым низкой электронной плотности. Митохондрии среднего и малого размера встречались преимущественно в апикальной и латеральной части тироцитов, как и на предыдущем сроке, однако они имели преимущественно округлую и овальную форму. Большинство митохондрий не были изменены, редко встречались набухшие митохондрии с просветленным матриксом и разрушенными кристами. Аутофаголизосомы встречались реже по сравнению с предыдущим сроком. В цитоплазме, как и на предыдущем сроке, имелось умеренное количество лизосом. Лизосомы представляли собой пузырьки диаметром 100-600нм, окруженные одинарной мембраной и заполненные осмиофильным содержимым низкой, средней и высокой электронной плотности (рис. 58,59). В цитоплазме фолликулярных тироцитов под апикальной плазмолеммой, в отличие от предыдущего срока, имелось большее количество секреторных гранул (рис. 59). Встречались коллоидные капли различного размера от мелких до крупных, как не контактирующие с лизосомами, так и окруженные ими (рис. 59).

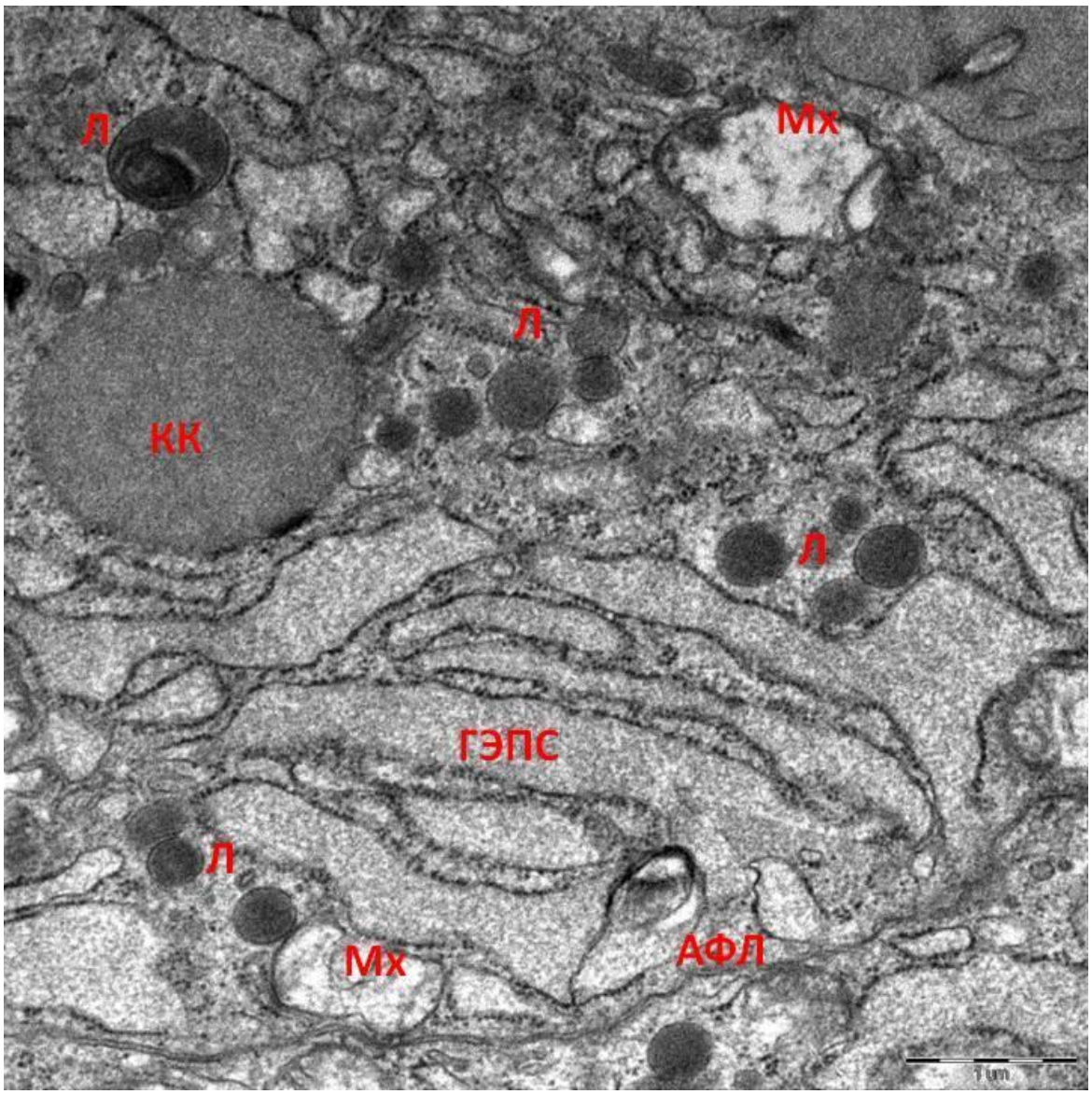


Рис. 58. Ультраструктура апикальной части фолликулярного тироцита периферической зоны долей ЩЖ самца крысы постпубертатного возраста контрольной группы. В цитоплазме хорошо развита ГЭПС. Единичные митохондрии (М) различного размера. Встречаются набухшие митохондрии с просветленным матриксом и разрушенными кристами. В цитоплазме умеренное количество лизосом небольшого размера средней электронной плотности, окружающие крупную коллоидную каплю (КК). Ув. 10000.




Рис. 59. Ультраструктура фолликулярных тироцитов периферической зоны долей ЩЖ самца крысы постпубертатного возраста контрольной группы. Тироциты призматической формы. В тироците, расположенном в центре под апикальной плазмолеммой большое количество секреторных гранул (СГ). Митохондрии овальной и округлой форм, с сохранной структурой (Мх) и единичные митохондрии с отеком матрикса. Комплекс Гольджи (КГ) увеличен в размерах и занимает значительную часть цитоплазмы латеральных частей клетки, его цистерны резко расширены, их содержимое характеризуется крайне низкой электронной плотностью. В цитоплазме множественные лизосомы. В клетке, расположенной в верхней части снимка, канальцы ГЭПС клеток значительно расширены. В митохондриях наблюдается отек матрикса и деструкция крист. Комплекс Гольджи имеет расширенные, заполненные осмиофобным содержимым цистерны. Лизосомы различных размеров и различной электронной плотности располагаются в различных участках цитоплазмы. Под апикальной плазмолеммой единичные секреторные гранулы (СГ). Микроворсинки обеих клеток удлинены до 1 мкм с содержимым средней электронной плотности и просветлением концевых отделов. ПрФ – просвет фолликула. Ув. 5000.

Тироциты центральной зоны преимущественно имели кубическую, реже цилиндрическую форму. На апикальной поверхности тироцитов имелись многочисленные микроворсинки длиной 400-800нм, имеющие такую же электронную плотность, как и в периферических зонах. Количество секреторных гранул было умеренным и было меньше по сравнению с периферическими зонами (рис.60). Размеры ядер тироцитов центральной зоны не отличались от значений таковых в периферических зонах, в них так же преобладал эухроматин. ГЭПС так же, как и в периферических зонах, была сильно развита как в базальных, так и апикальных частях клеток и представлена многочисленными канальцами и цистернами, заполненными мелкозернистым осмиофильным содержимым низкой электронной плотности. Митохондрии располагались как в апикальной, так и базальной частях цитоплазмы. Митохондрии были округлой и овальной форм, некоторые из них имели отек матрикса и в них наблюдалась деструкция крист (рис.60). Комплекс Гольджи был умеренно развит. Он был представлен уплощенными цистернами, заполненными осмиофобным содержимым. В цитоплазме встречались лизосомы диаметром 200-500нм, средней и высокой электронной плотности (рис.60). В апикальной части клеток встречались единичные мелкие коллоидные капли.

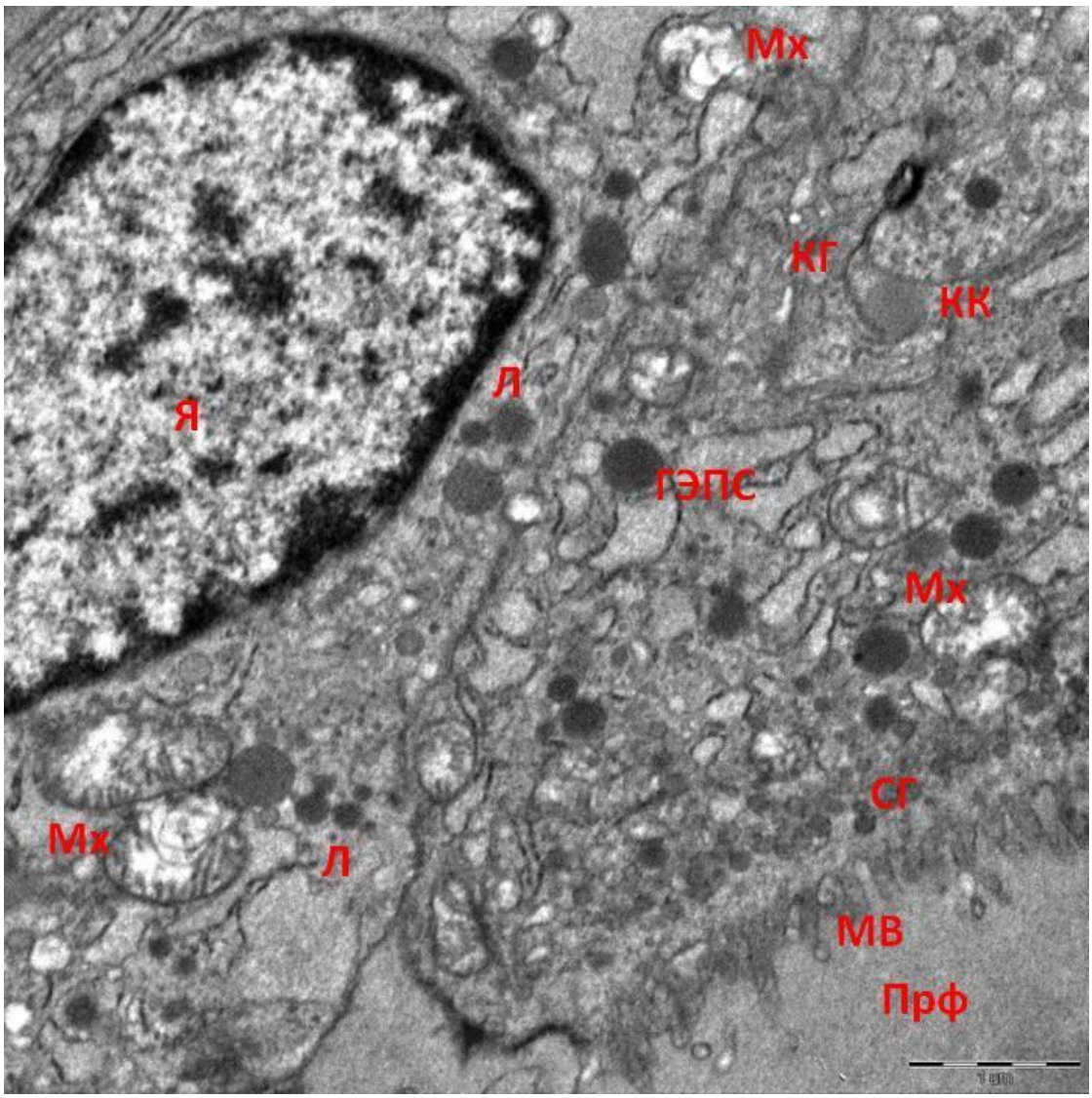


Рис. 60. Ультраструктура фолликулярных тироцитов центральной зоны долей ЩЖ самца крысы контрольной группы постпубертатного возраста. В тироците, расположенном слева, ядро тироцита имело овальную форму. Эухроматин преобладал над гетерохроматином. Глыбки гетерохроматина располагались преимущественно вблизи внутренней мембраны ядерной оболочки. Единичные канальцы ГЭПС расширены. Встречаются немногочисленные лизосомы (Л), окружающие единичные коллоидные капли (КК). Митохондрии округлой или вытянутой формы. В тироците, расположенном справа, ГЭПС представлена канальцами, заполненными хлопьевидным содержимым средней электронной плотности. Отек матрикса и деструкция крист митохондрий (Мх). На апикальной плазмолемме множественные микроворсинки длиной до 400нм, расположены часто и близко друг к другу. Под апикальной плазмолеммой небольшое количество секреторных гранул (СГ). В латеральной части клетки расположен КГ с уплощенными цистернами. Многочисленные лизосомы имеют различные размер и электронную плотность. ПрФ – просвет фолликула. Ув. 5000.

*- Опытной группы:*

У самцов, получавших раствор ДДТ с рождения в течение 10 недель, ЩЖ имела типичное строение. Междолевые перегородки были развиты сильнее, чем в контрольной группе и имели более плотную структуру.

Периферические зоны ЩЖ были представлены двумя видами фолликулов: фолликулами с нарушенной структурой, разрывом базальной мембраны и выходом коллоида в строму (рис.61) и единичными крупными фолликулами овальной и неправильной форм более крупных размеров, чем у крыс контрольной группы. Они были выстланы в основном кубическим эпителием, высота которого была больше, чем в контрольной группе (рис.62). Содержимое фолликулов было представлено оксифильным, плотной консистенции, ШИК-положительным коллоидом. Так называемые «резорбционные» вакуоли в виде шарообразных или неправильной формы пустот или тяжей, “тянущихся” к апикальной поверхности тироцитов встречались реже, но содержание коллоида в фолликулах периферических зон было меньшим, чем в контрольной группе (табл.6). ИБ, отражающий растяжение фолликулов накапливаемым коллоидом, был меньше, чем в периферических зонах долей у крыс контрольной группы. В цитоплазме фолликулярных тироцитов ядра располагались центрально. В кубических тироцитах они были круглые, в уплощенных — овальные с положением длинной оси ядра по ширине клетки. Размер ядер был больше, чем у животных контрольной группы (табл.6). В центре ядер располагались одно или несколько ядрышек. В цитоплазме фолликулярных тироцитов часто наблюдались ШИК-положительные включения резорбированного коллоида. По сравнению с предыдущим сроком исследования отмечалось увеличение значений морфометрических параметров, особенно высоты фолликулярных тироцитов и размеров их ядер (табл.6)

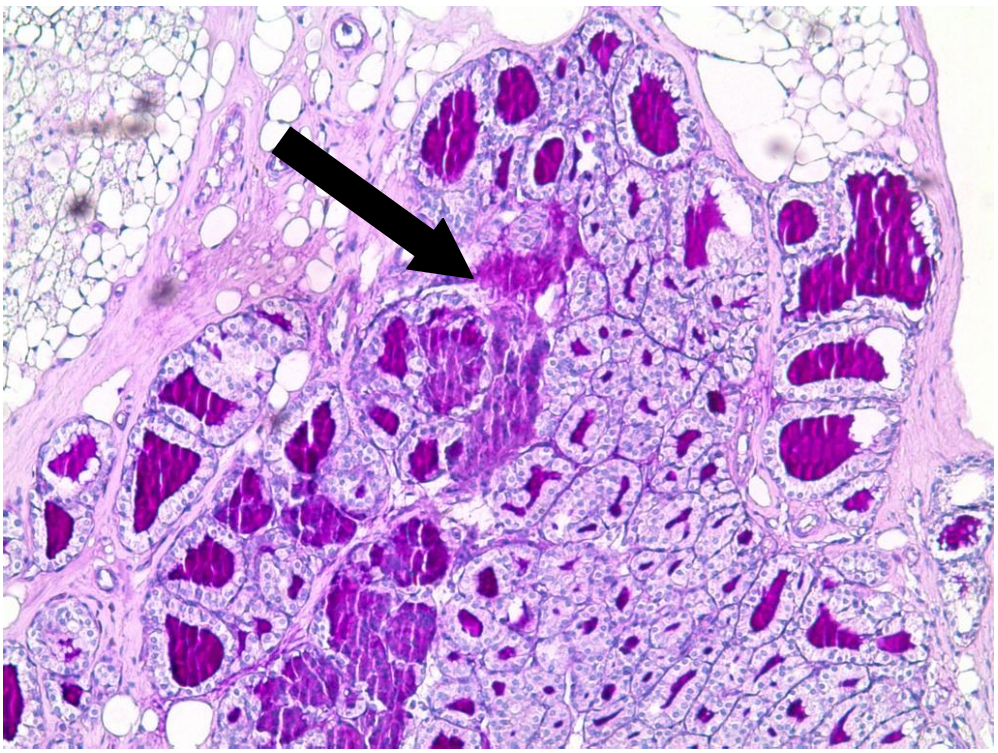

Рис. 61. Периферическая зона долей ЩЖ самца крысы опытной группы постпубертатного возраста. Фолликулы овальной и округлой формы. Коллоид плотный, ШИК-положительный. Разрушение фолликулов и проникновение ТГ в строму (указано стрелкой) ШИК-реакция с докраской гематоксилином. Ув. 100.

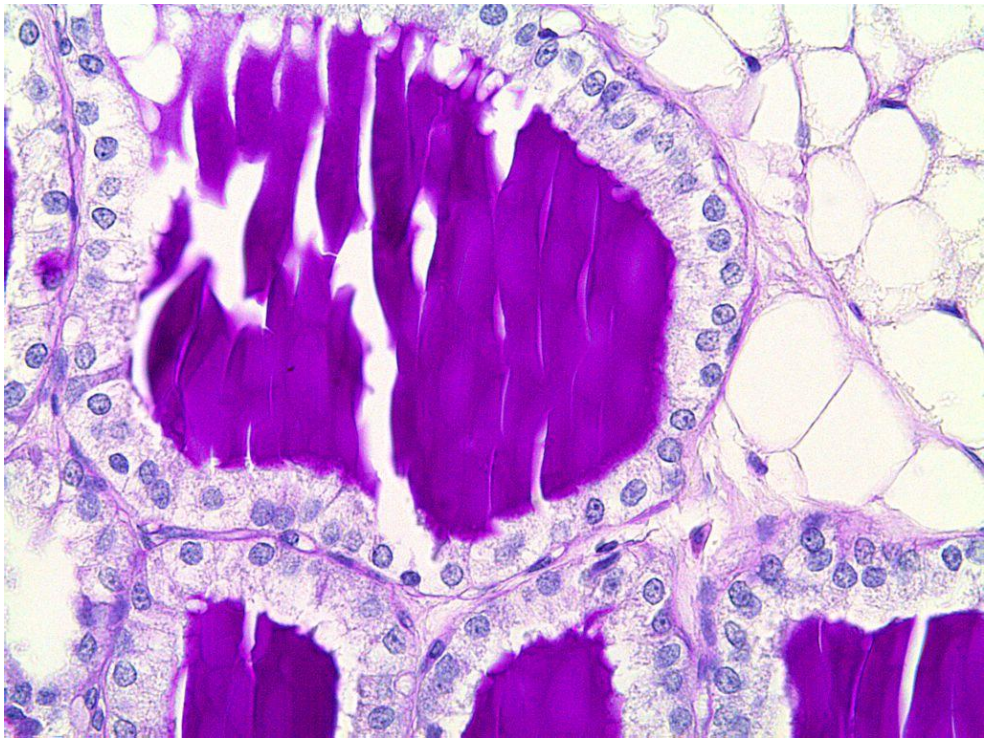

Рис. 62. Периферическая зона долей ЩЖ самца крысы опытной группы постпубертатного возраста. Фолликулы овальной и округлой формы. Коллоид плотный, ШИК-положительный.
ШИК-реакция с докраской гематоксилином. Ув. 400.

В центральной зоне долей ЩЖ наряду с фолликулами маленьких размеров встречались и относительно крупные, вследствие чего их средний размер превышал значения контрольной группы (табл.6). Фолликулы центральной зоны ЩЖ были выстланы тироцитами кубической формы. Их средняя высота была меньше, чем у тироцитов периферических зон долей, и больше значений центральной зоны у животных контрольной группы, а так же выше значений группы предыдущего срока исследования (рис.63, табл.6). Ядра тироцитов имели округлую форму (рис.64). Они увеличились в размерах по сравнению с предыдущим сроком исследования. Их размеры были значимо меньше, чем в периферических зонах, но больше значений центральной зоны долей крыс контрольной группы (табл. 6). Резорбционные вакуоли встречались чаще, чем в контрольной группе и группе предыдущего срока. Содержание коллоида в просветах фолликулов было статистически значимо больше, чем в фолликулах периферических зон долей, и в фолликулах центральной зоны контрольной группы (табл.6). Встречались целые дольки с сильно выраженным десквамативным процессом, в то время как в соседних дольках десквамации не наблюдалось. В стенке фолликулов с десквамацией эпителия наблюдался выраженный полиморфизм тироцитов: наряду с клетками призматической формы с овальными и округлыми ядрами и просветленной цитоплазмой встречались уплощенные клетки с округлыми ядрами и слабо и умеренно ШИК-положительной цитоплазмой, а также клетки с пикнотизированными гиперхромными ядрами и десквамированные клетки (рис. 65). У некоторых соседних фолликулов наблюдался разрыв базальной мембраны и образование кист, содержащих тироглобулин и клеточный детрит (рис. 65). У некоторых животных деструкция фолликулов была сильно выражена, что приводило к гибели отдельных долек (рис. 65).

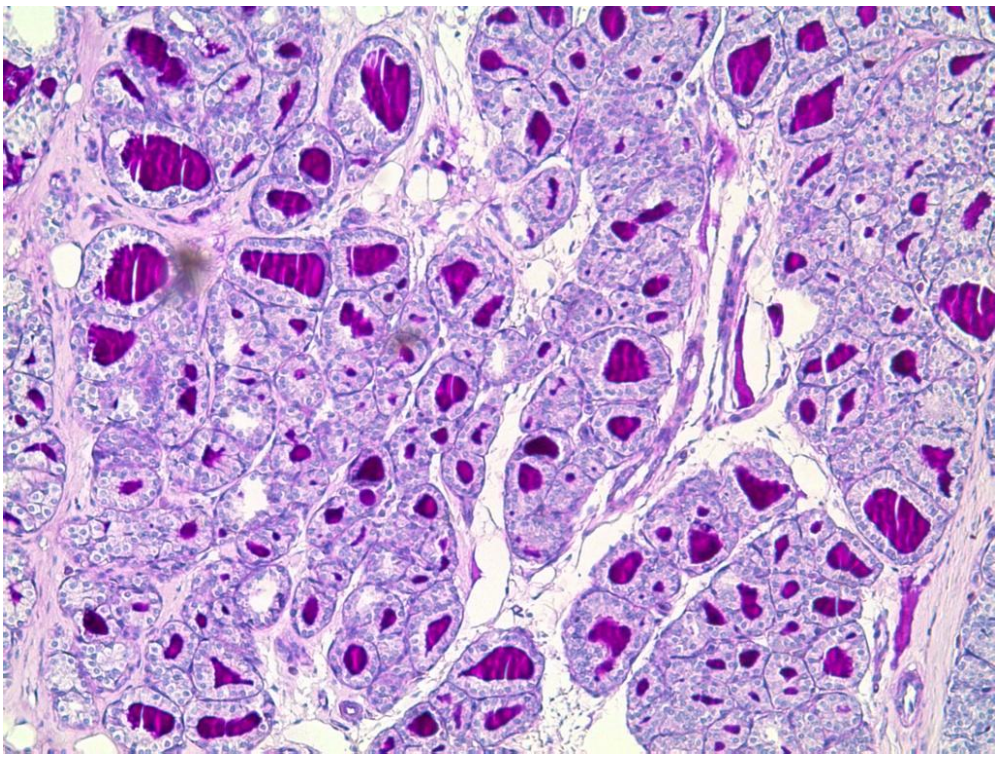

Рис. 63. Центральная зона долей ЩЖ самца крысы опытной группы постпубертатного возраста. Фолликулы овальной и округлой формы. Коллоид плотный, ШИК-положительный. ШИК-реакция с докраской гематоксилином. Ув. 100.

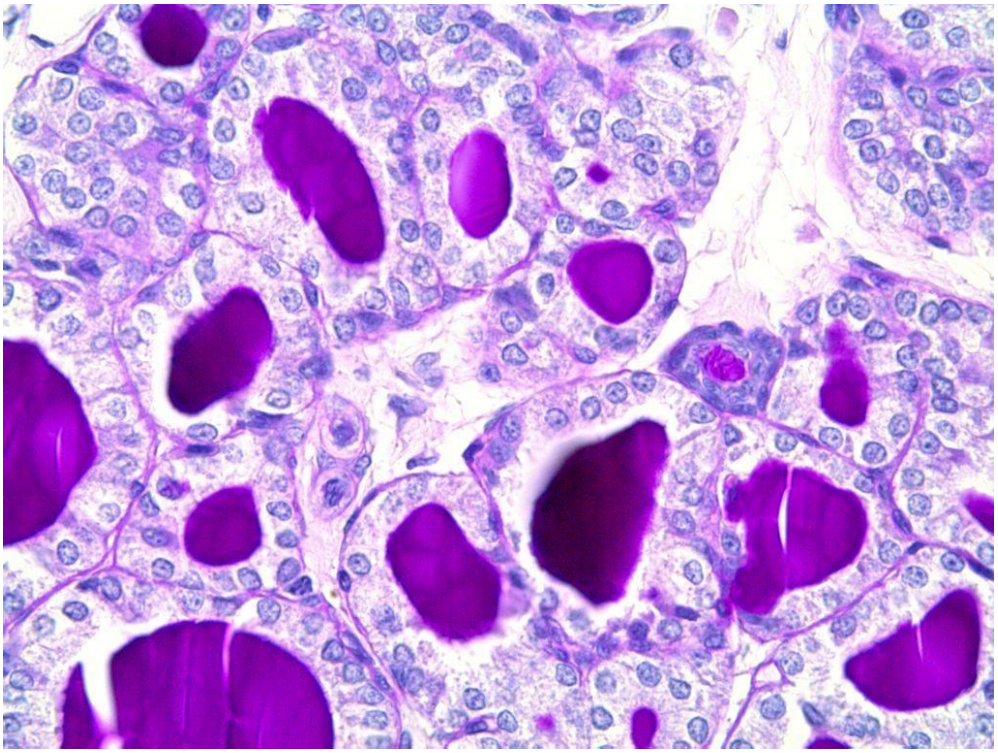

Рис. 64. Центральная зона долей ЩЖ самца крысы опытной группы постпубертатного возраста. Фолликулы овальной и округлой формы. Коллоид плотный, ШИК-положительный.
ШИК-реакция с докраской гематоксилином. Ув. 400.

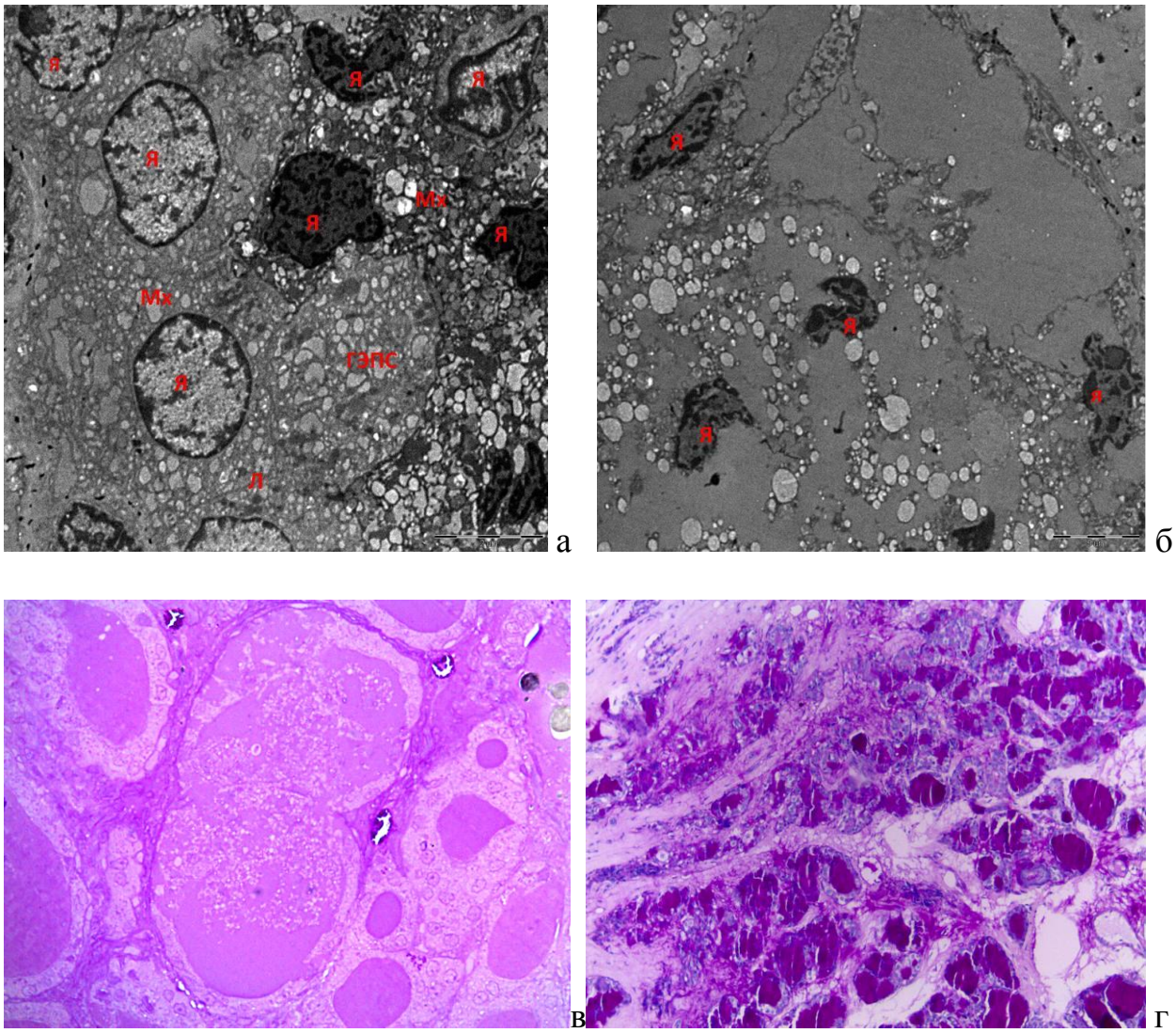


Рис. 65. Гибель фолликулярного эпителия центральной зоны долей ЩЖ самцов крыс постпубертатного возраста опытной группы.
а – появление единичных гибнущих клеток в стенке фолликула, электронограмма, ув. 2000; б – гибель фолликула, десквамация разрушенных тироцитов в полость фолликула, электронограмма, ув. 2000; в – разрыв базальных мембран соседних фолликулов, полутонкий срез, комбинированный способ гистохимического выявления нуклеопротеинов и углеводов, ув. 400; г – гибель целой дольки центральной зоны ЩЖ. ШИК-реакция с докраской гематоксилином, ув. 100.

При электронно-микроскопическом исследовании фолликулярные тироциты периферических зон имели, в основном, кубическую, уплощенную и призматическую форму как и у контрольной группы. Ядра тироцитов имели округлую и овальную форму, встречались ядра с единичными инвагинациями. Эухроматин преобладал над гетерохроматином (Рис. 66,67.). Глыбки гетерохроматина располагались преимущественно вблизи внутренней мембраны ядерной оболочки. ГЭПС была расширена значительнее по сравнению с предыдущим сроком (рис.66). Митохондрии меньших размеров по сравнению с предыдущим сроком, округлой и вытянутой формы, преимущественно расположены в апикальной части клеток. Встречались единичные митохондрии с отеком матрикса и деструкцией крист. Комплекс Гольджи был развит сильнее по сравнению предыдущим сроком исследования, был представлен расширенными цистернами с просветленным содержимым и располагался преимущественно супрануклеарно (рис.67). Матрикс лизосом имел среднюю электронную плотность. Лизосом было визуально меньше как по сравнению с контрольной группой, так и по сравнению с предыдущим сроком исследования (Рис. 66, 67.). В апикальной части цитоплазмы встречались единичные коллоидные капли. Под апикальной мембраной фолликулярных тироцитов имелось умеренное количество секреторных гранул. По сравнению с контрольной группой животных строение, размеры и электронная плотность микроворсинок на свободной апикальной поверхности тироцитов практически не изменялись.




Рис. 66. Ультраструктура фолликулярных тироцитов периферической зоны долей ЩЖ самца крысы опытной группы. Тироцит имеет призматическую форму. Ядро округлой формы с высоким содержанием эухроматина. Канальцы ГЭПС клеток умеренно расширены. В цитоплазме единичные лизосомы (Л). Под апикальной плазмолеммой небольшое количество секреторных гранул (СГ) с содержимым высокой электронной плотности. Комплекс Гольджи (КГ) крупных размеров, с расширенными цистернами с просветленным содержимым располагается супрануклеарно. Встречаются митохондрии овальной и округлой форм, с сохранной структурой (Мх) и единичные митохондрии с отеком матрикса. Содержимое лизосомы средней электронной плотности. Микроворсинки удлинены до 1 мкм с матриксом средней электронной плотности и просветлением их концевых участков. ПрФ – просвет фолликула. Ув. 5000.




Рис. 67. Ультраструктура фолликулярного тироцита периферической зоны долей ЩЖ самца крысы опытной группы. В ядре (Я) округлой формы крайне низкое содержание гетерохроматина. Большая часть цитоплазмы занята резко расширенными канальцами ГЭПС. Встречаются единичные митохондрии. Лизосомы и коллоидные капли в цитоплазме отсутствуют. Ув. 8000.

В центральных зонах долей ЩЖ в участках паренхимы без деструктивных изменений фолликулярные тироциты имели чаще кубическую форму. Ядра округлой и овальной форм. Некоторые ядра имели множественные инвагинации (рис.68). В ядрах содержание эухроматина увеличилось и было значительно больше, чем в ядрах тироцитов центральной зоны долей ЩЖ крыс контрольной группы. Содержание гетерохроматина было крайне низ-

ким. Ядрышки были смещены к ядерной оболочке. ГЭПС занимала большую часть цитоплазмы и была представлена расширенными канальцами, заполненными хлопьевидным содержимым низкой электронной плотности (рис.68). Митохондрии в центральных зонах в отличие от периферических зон имели округлую форму, их было больше по сравнению с предыдущим сроком исследования. Наряду с сохранными митохондриями, встречались митохондрии с выраженным отеком матрикса и деструкцией крист (рис.69). В некоторых митохондриях наблюдалась миелинизация мембран. Единичные митохондрии плотно контактировали с лизосомами с образованием аутофаголизосом. Комплекс Гольджи в основном располагался супрануклеарно, его цистерны были уплощены и заполнены гомогенным осмиофобным содержимым. В целом, комплекс Гольджи был сильнее развит как по сравнению с периферическими зонами, так и по сравнению с предыдущим сроком исследования. Количество лизосом было большим по сравнению с предыдущим сроком исследования. Их матрикс имел среднюю и высокую электронную плотность. В апикальной части фолликулярных тироцитов содержалось большое количество секреторных гранул. В цитоплазме часто выявлялись коллоидные капли, окруженные лизосомами. Некоторые коллоидные капли были окружены лизосомами и сливались с ними. Матрикс микроворсинок на апикальной поверхности клеток был просветлен. Часто были видны фигуры “перистальтики” микроворсинок, свидетельствующие о транспорте тиреоглобулина (рис.69). Капилляры в центральной зоне имели открытый просвет, как правило, обтурированный эритроцитами, или закрытый просвет за счет набухания эндотелиоцитов. В составе фолликулов наряду с активно функционирующими клетками часто встречались тироциты с пикнотизированными ядрами, деструкцией клеточных органелл и десквамацией в полость фолликула. Также встречались практически полностью разрушенные фолликулы (рис.68).

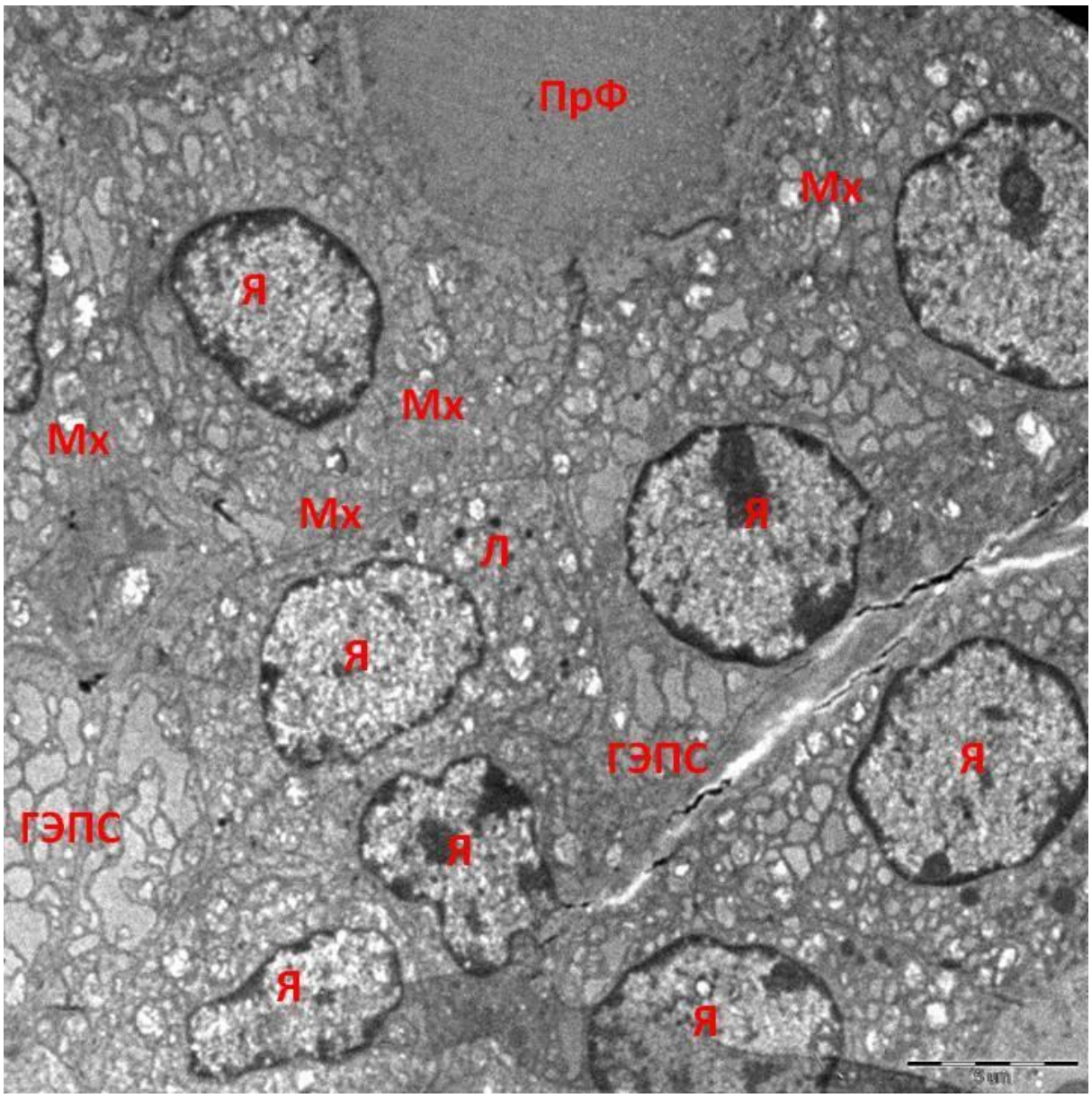


Рис. 68. Ультраструктура фолликулярных тироцитов центральной зоны долей ЩЖ самца крысы опытной группы постпубертатного возраста. Ядра (Я) тироциов имели овальную форму. Эухроматин преобладал над гетерохроматином. Глыбки гетерохроматина располагались преимущественно вблизи внутренней мембраны ядерной оболочки. Канальцы ГЭПС расширены. В некоторых клетках встречаются немногочисленные лизосомы (Л). Митохондрии (Мх) округлой или вытянутой формы. ПрФ – просвет фолликула. Ув. 2000.




Рис. 69. Ультраструктура фолликулярного тироцита центральной зоны долей ЩЖ самца крысы опытной группы постпубертатного возраста. В клетке, расположенной сверху в ядре (Я) округлой формы крайне низкое содержание гетерохроматина. Встречаются единичные митохондрии (Мх). Канальцы ГЭПС умеренно расширены. Встречаются единичные мелкие лизосомы. В тироците, расположенном снизу, митохондрии овальной формы, просветлены. Под апикальной плазмолеммой множественные секреторные гранулы (СГ). Встречаются единичные лизосомы (Л) и коллоидные капли (КК). Канальцы ГЭПС резко расширены. Матрикс микроворсинок (Мв) очагово просветлен, видны картины “перистальтики” микроворсинок. ПрФ – просвет фолликула. Ув. 8000.

**Заключение.**

В строении ЩЖ самцов крыс контрольной группы региональные различия в строении паренхимы сохранялись. Различия в размерах фолликулов усилились, а в высоте фолликулярных тироцитов изменились на противоположные: высота тироцитов в центральных зонах долей стала больше, чем в периферических, в отличие от предыдущего срока исследования. В периферических зонах отмечалось накопление коллоида и снижение высоты тироцитов. В центральной зоне таких изменений не наблюдалось. Процессы десквамации эпителия в полость фолликулов были умеренно выражены и происходили в основном в периферических зонах долей. Электронно-микроскопические исследования показали, что в ЩЖ самцов крыс контрольной группы процессы синтеза и резорбции ТГ были умеренно выражены. В периферических зонах процессы резорбции ТГ преобладали над процессами синтеза. В центральной зоне размеры фолликулов уменьшились, что в сочетании с увеличением высоты тироцитов приводило к снижению ИБ. Процессы синтеза и резорбции были умеренно выражены и сбалансированы.

В опытной группе самцов крыс ЩЖ также имела типичное дольчатое строение с формированием зональности в долях. Отличием были более крупные размеры фолликулов, клеток и их ядер в периферических и в центральной зонах долей по сравнению с контрольной группой. Выявлено выраженное асинхронное функционирование как долек, заключающееся в массивной десквамации эпителия в большинстве фолликулов отдельных долек периферических зон долей паренхимы, так и фолликулов, что проявлялось наличием в их составе тироцитов с различной функциональной активностью, а также гибнущих и десквамированных тироцитов. В ЩЖ самцов крыс опытной группы отмечалось усиление синтетической активности фолликулярных тироцитов, особенно выраженное в периферических зонах, подтверждавшееся расширением ГЭПС, увеличением комплекса Гольджи и скоплением большого количества секреторных гранул под апикальной плазмолеммой. По

сравнению с периферическими зонами в тироцитах центральной зоны отмечалось меньшее количество секреторных гранул и лизосом.

По сравнению с 6-недельным возрастом было выявлено небольшое увеличение площади фолликулов в периферических зонах и значительное уменьшение в центральной. Отмечалось увеличение процентного содержания эпителия и высоты его клеток как в центральной, так и периферических зонах. Таким образом, у крыс, потреблявших ДДТ с рождения в течение 10 недель, наблюдались различные с контрольными животными возрастные изменения в структуре ЩЖ. В периферических зонах долей морфодинамика была диаметрально противоположной. В центральной зоне, как и в контрольной группе происходило уменьшение размеров фолликулов, но оно сопровождалось увеличением размеров тироцитов и их ядер, а не уменьшением этих показателей как у контрольных животных. В ЩЖ крыс опытной группы отмечалось усиление синтетической активности фолликулярных тироцитов, особенно выраженное в периферических зонах. На фоне усиленного синтеза ТГ отмечалось малое количество лизосом. Также чаще отмечалась гибель фолликулярных тироцитов, связанная, видимо, с повышенной функциональной активностью клеток.

### 3.2.2. Изменения тиреоидного статуса и экспрессии ключевых молекул, обеспечивающих йодирование тирозилов в фолликулярных тироцитах, у самцов крыс в постпубертатном периоде при воздействии эндокринного дисраптора ДДТ с первого дня постнатального онтогенеза

3.2.2.1. Изменения тиреоидного статуса самцов крыс в постпубертатном периоде при воздействии эндокринного дисраптора ДДТ с первого дня постнатального онтогенеза

*-контрольной группы*

По сравнению с предыдущим сроком исследования было отмечено статистически значимое увеличение уровня сТ4 и Т3 (табл.7).

Таблица 7.

Тиреоидный статус самцов крыс, подвергавшихся длительному воздействию низких доз ДДТ в постнатальном развитии, и контрольной группы в пубертатном и постпубертатном периоде

| Показатели | Контрольная группа в возрасте 6-ти недель | Опытная группа в возрасте 6-ти недель | Контрольная группа в возрасте 10-ти недель | Опытная группа в возрасте 10-ти недель |
|---|---|---|---|---|
| Т4, мкг/дл | 2,54±0,19 | 2,07±0,18* | 2,25±0,16 | 2,36±0,16 |
| сТ4, нг/дл | 1,50±0,04 | 1,54±0,04 | 1,68±0,06# | 1,66±0,03# |
| %сТ4 | 0,076±0,010 | 0,082±0,007 | 0,082±0,010 | 0,074±0,006 |
| Т3, нг/мл | 0,86±0,05 | 0,94±0,04 | 1,07±0,06# | 0,94±0,03* |
| сТ3, пг/мл | 2,10±0,18 | 2,03±0,13 | 2,15±0,14 | 1,59±0,09*# |
| % сТ3 | 0,23±0,01 | 0,22±0,01 | 0,21±0,02 | 0,17±0,01*# |
| Тироглобулин, нг/мл | 19,34±0,93 | 19,74±0,33 | 20,15±0,62 | 17,91±0,46*# |
| ТТГ, мкМЕ/мл | 0,68±0,03 | 0,93±0,04* | 0,65±0,03 | 1,38±0,06*# |
| Рецептор ТТГ, МЕ/л | 2,97±0,13 | 5,16±0,23* | 2,17±0,12# | 3,40±0,15*# |

Примечания: *- статистически значимые отличия от значений контрольной группы, #-статистически значимые отличия от значений предыдущего срока исследования.

*-опытной группы*

Через 10 недель воздействия ДДТ в сыворотке крови у самцов крыс было отмечено статистически значимое снижение Т3 в среднем на 12%, сТ3 на 13%, %сТ3 на 14% по сравнению с показателями самцов крыс контрольной группы. Также отмечалось снижение уровня ТГ в среднем на 11% по сравнению по сравнению с предыдущим сроком исследования и с контрольной группой на 14%.

**Заключение.** После наступления половой зрелости у самцов крыс контрольной группы в тиреоидном статусе произошли изменения, связанные в основном с увеличением продукции Т3. У самцов крыс опытной группы увеличения продукции Т3 по сравнению с предыдущим сроком исследования не происходило. Воздействие эндокринного дисраптора приводило к снижению его свободной формы. Уменьшение уровня ТГ и увеличение содержания ТТГ указывает на развитие гипотиреоза, более выраженного по сравнению с предыдущим сроком исследования.

### 3.2.2.2. Изучение продукции натрий-йодного симпортера и тиреопероксидазы в постпубертатном периоде у самцов крыс, подвергшихся воздействию низких доз ДДТ в постнатальном онтогенезе, и контрольных самцов крыс

*Определение экспрессии натрий-йодного симпортера в фолликулярном эпителии щитовидной железы самцов крыс*

В фолликулярных тироцитах периферических зон долей ЩЖ самцов крыс контрольной группы экспрессия НЙС не изменялась по сравнению с предыдущим сроком исследования (рис. 70,71). Доля клеток, активно экспрессирующих НЙС, составляла около 60%. В центральной зоне долей экспрессия НЙС была менее выраженной по сравнению с периферическими зонами. По сравнению с предыдущим сроком исследования выявлено статистически значимые уменьшение доли клеток с высокой экспрессией и увеличение доли клеток с низкой экспрессией НЙС (рис. 70,71).

У самцов самцов крыс, подвергавшихся воздействию низких доз ДДТ, в периферических зонах долей не отмечалось существенных изменений экспрессии НЙС в участках паренхимы железы без выраженных деструктивных изменений по сравнению с предыдущим сроком исследования. По сравнению со значениями контрольной группы аналогичного возраста выявлено статистически значимое изменение соотношения умеренно и высоко экспрессирующих НЙС фолликулярных тироцитов в сторону уменьшения последних (рис. 70,71). В центральных зонах долей отмечалось уменьшение экспрессии НЙС по сравнению с предыдущим сроком исследования, как и в контрольной группе, но оно было значительно более выраженным, вследствие чего доля клеток с высокой экспрессией НЙС была в 2,5 раза меньше значений контрольной группы аналогичного возраста (рис. 70,72).

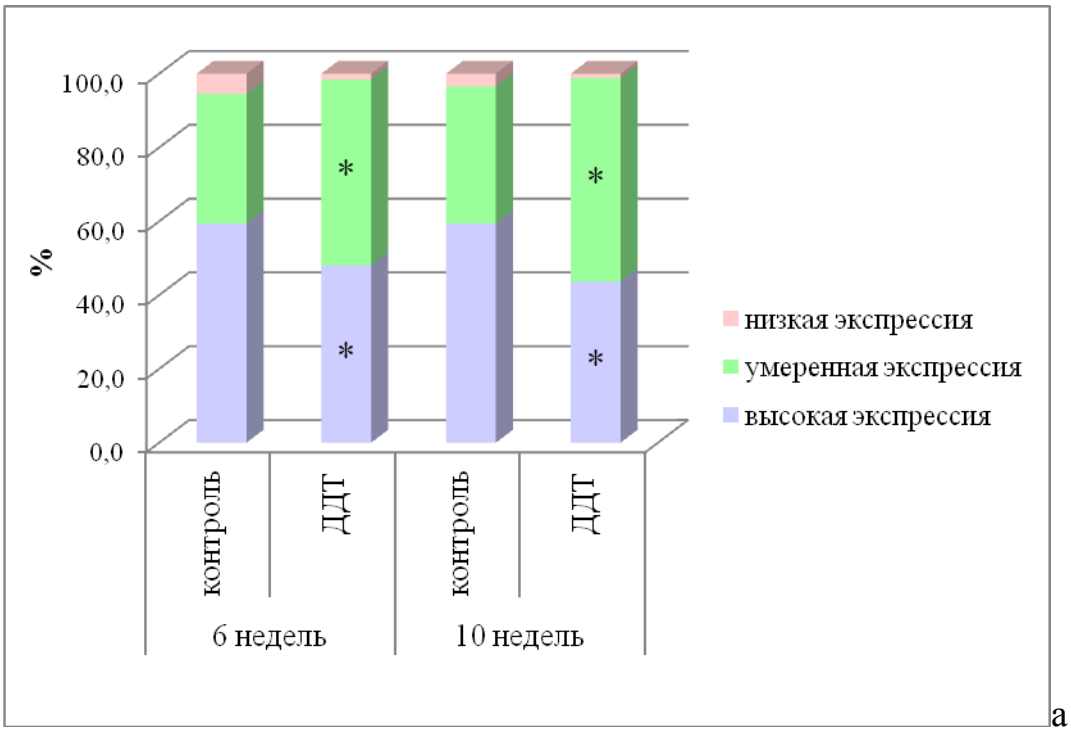


а

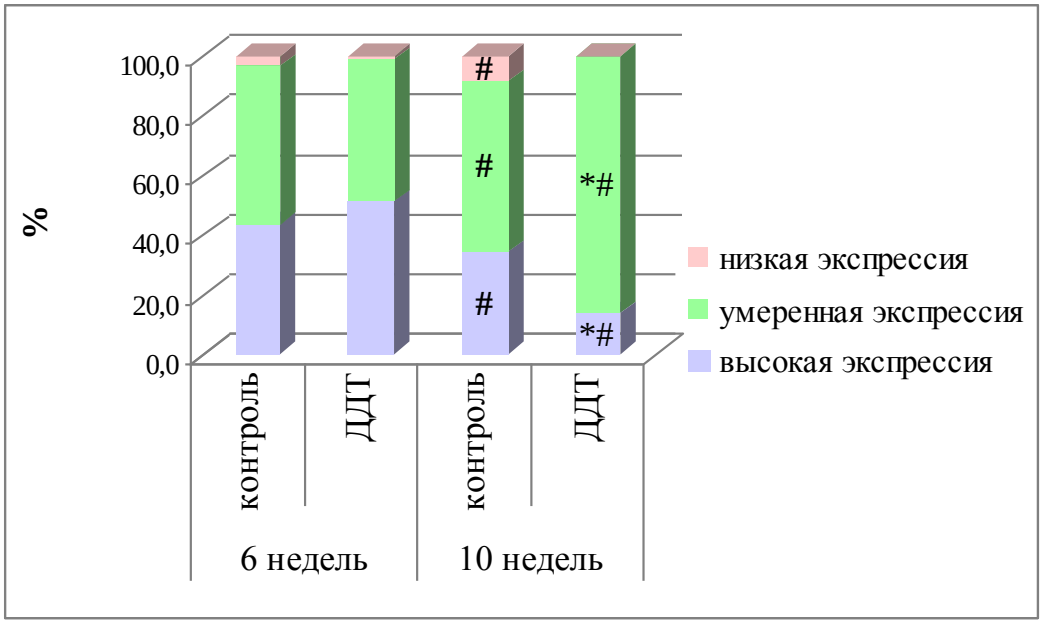


б

Рис.70. Выраженность экспрессии натрий-йодного симпортера в фолликулярных тироцитах периферической (а) и центральной (б) зон долей щитовидной железы у самцов крыс, подвергшихся воздействию низких доз ДДТ, и контрольной группы в постпубертатном периоде.

Примечания: * – статистически значимые отличия от значений контрольной группы, # – от предыдущего срока исследования.

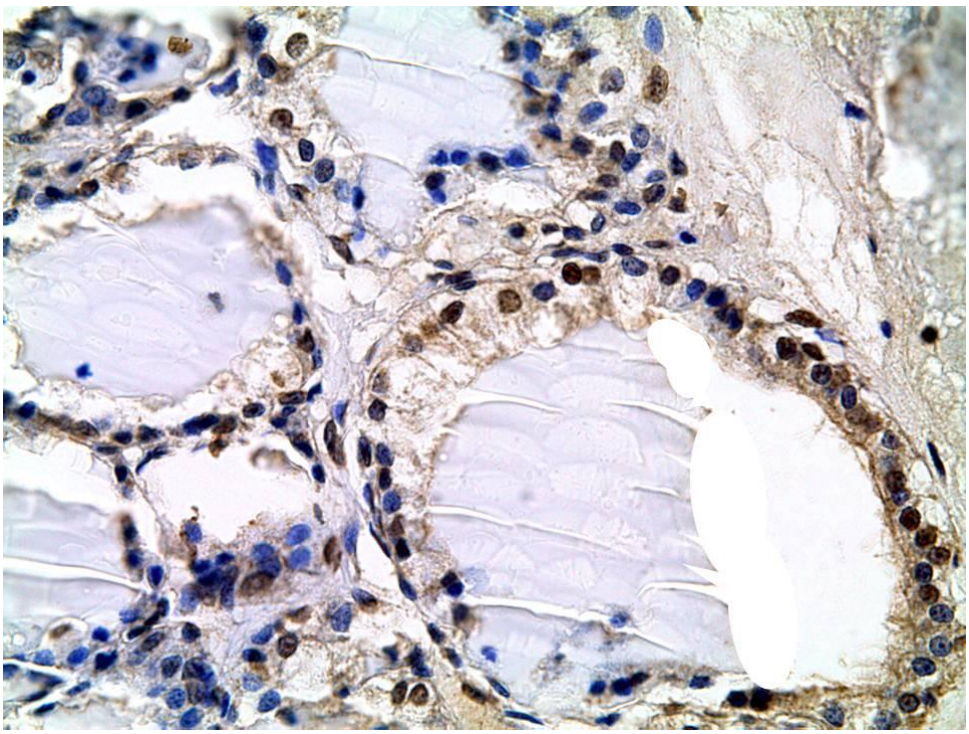

а

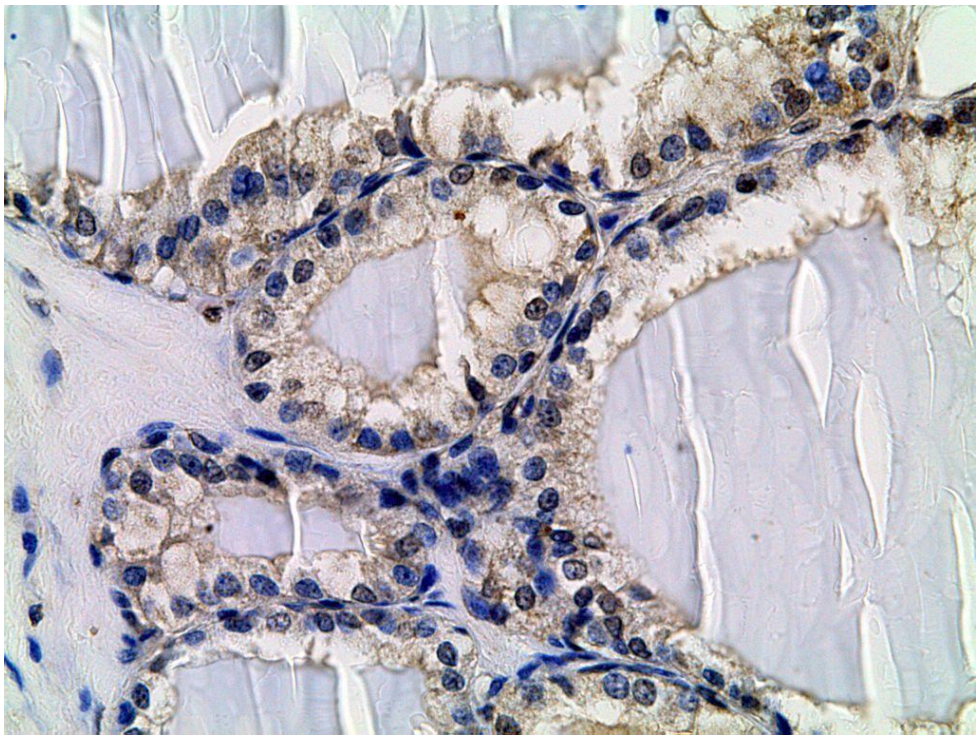

б

Рис. 71. Экспрессия натрий-йодного симпортера в фолликулярных тироцитах периферической зоны долей щитовидной железы у самцов крыс постпубертатного возраста контрольной группы (а), подвергшихся воздействию низких доз ДДТ (б).
Меньшее количество клеток с высокой экспрессией НЙС у самцов крыс, подвергавшихся воздействию низких доз ДДТ. Иммуногистохимическая реакция, докраска гематоксилином Майера, ув. 400.

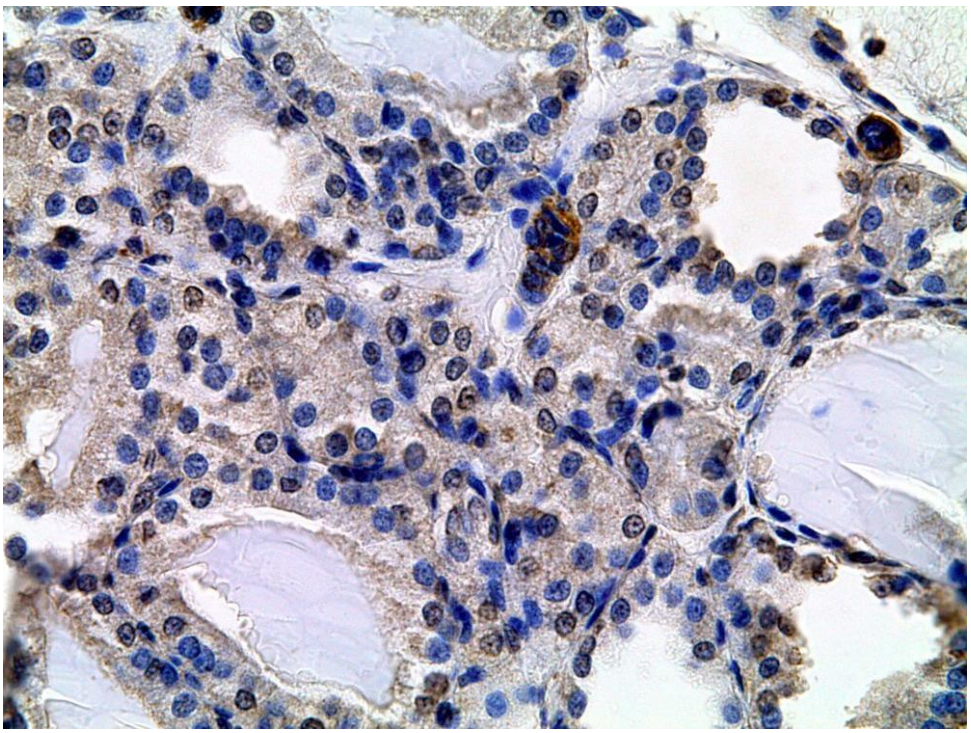

а

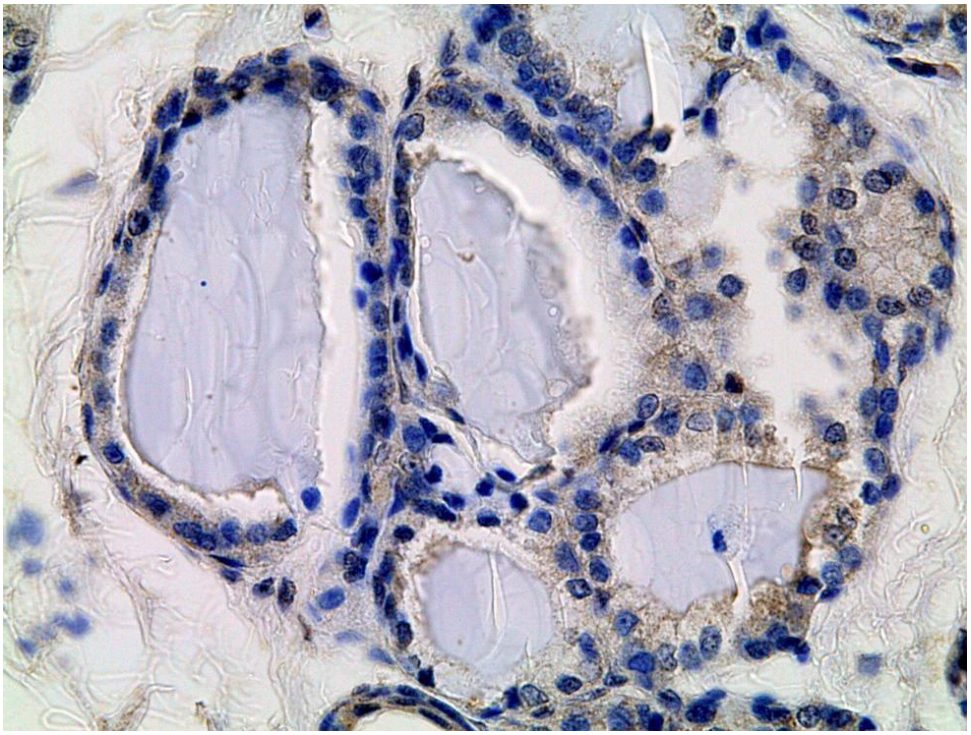

б

Рис. 72. Экспрессия натрий-йодного симпортера в фолликулярных тироцитах центральной зоны долей щитовидной железы у самцов крыс постпубертатного возраста контрольной группы (а), подвергшихся воздействию низких доз ДДТ (б).
Значительное снижение экспрессии НЙС у крыс, подвергавшихся воздействию низких доз ДДТ.
Иммуногистохимическая реакция, докраска гематоксилином Майера, ув. 400.

*Количественное определение натрий-йодного симпортера в сыворотке крови самцов крыс*

У крыс контрольной группы отмечалось статистически значимое снижение концентрации НЙС в сыворотке крови в среднем на 25% по сравнению с предыдущим сроком исследования (рис. 73).

У крыс, подвергавшихся воздействию низких доз ДДТ, также наблюдалось уменьшение концентрации НЙС на 25% по сравнению с предыдущим сроком исследования. Соответственно, концентрация НЙС была статистически значимо ниже, чем в контрольной группе аналогичного возраста (рис. 73).

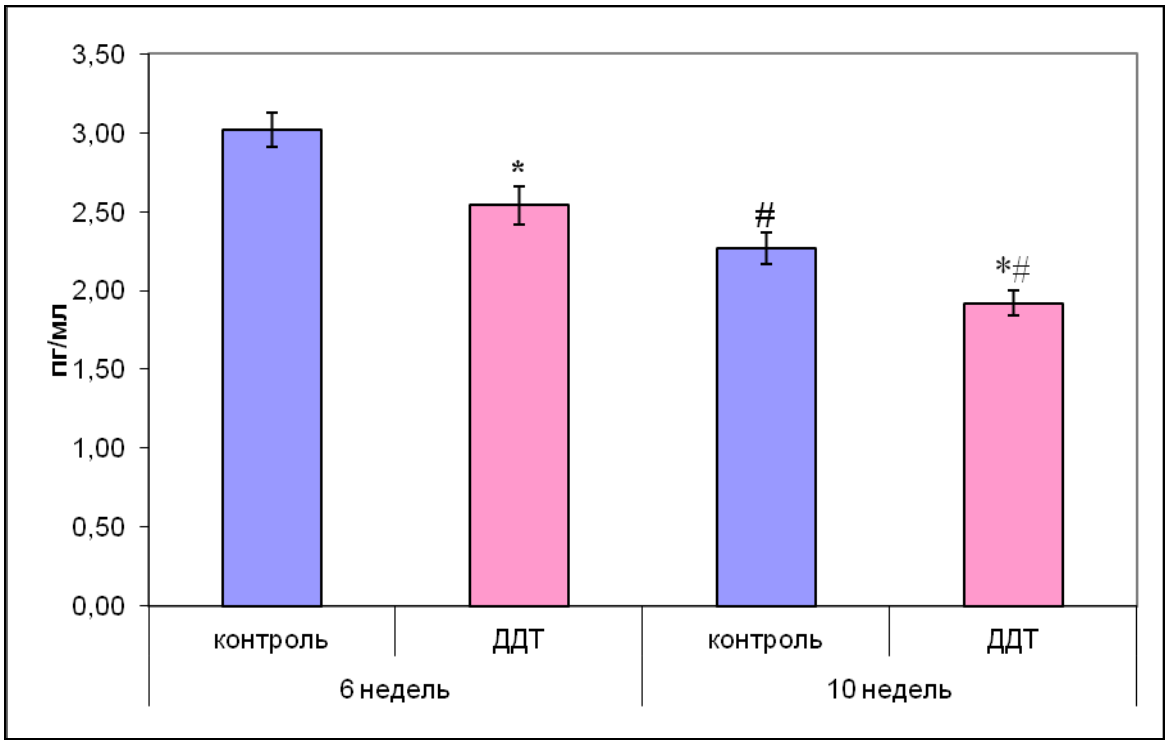


Рис. 73. Концентрация натрий-йодного симпортера в сыворотке крови самцов крыс, подвергавшихся воздействию ДДТ, и контрольной группы в пубертатном (6 недель) и постпубертатном (10 недель) периодах, (M±m).

Примечания: * – статистически значимые отличия от значений контрольной группы, # – от предыдущего срока исследования.

*Определение экспрессии тиреопероксидазы в фолликулярном эпителии щитовидной железы самцов крыс*

У самцов крыс контрольной группы отмечалось статистически значимое уменьшение экспрессии ТПО в фолликулярных тироцитах периферических зон долей и увеличение в центральной зоне долей по сравнению с предыдущим сроком исследования (рис.74а,75а,76а). Отмечалась различная активность синтеза ТПО в клетках в пределах зон. В периферических зонах долей значительное количество ТПО скапливалось в апикальной части клеток (рис. 74, 75а), чаще встречались клетки с локализацией ТПО на апикальной мембране. В то же время встречались группы фолликулов с очень низкой экспрессией фермента. В центральной зоне фолликулярные тироциты отдельных долек активно синтезировали ТПО, что проявлялось не только диффузным окрашиванием цитоплазмы, но и увеличением интенсивности окраски (рис.74,75б). Также встречались дольки с менее выраженной экспрессией, аналогичной предыдущему сроку исследования.

У самцов крыс, подвергавшихся воздействию низких доз ДДТ, в постпубертатном периоде в участках паренхимы без выраженных деструктивных изменений выявлено статистически значимое снижение доли клеток активно синтезирующих ТПО в фолликулярных тироцитах и периферических, и центральных зон долей. В периферических зонах долей у большинства фолликулярных тироцитов отмечалась аккумуляция ТПО в апикальной части цитоплазмы и на апикальной мембране (рис. 74,75а). Относительное количество клеток, активно синтезирующих ТПО, в периферической зоне не отличалось от значений контрольной группы, в то время как в центральной зоне этот показатель был статистически значимо ниже контрольных значений (рис. 74). В центральной зоне диффузное распространение ТПО в цитоплазме фолликулярных тироцитов обнаруживалось в среднем у 50% клеток и характеризовалось более высоким содержанием по сравнению с предыдущим сроком исследования (рис. 74б, 76б).

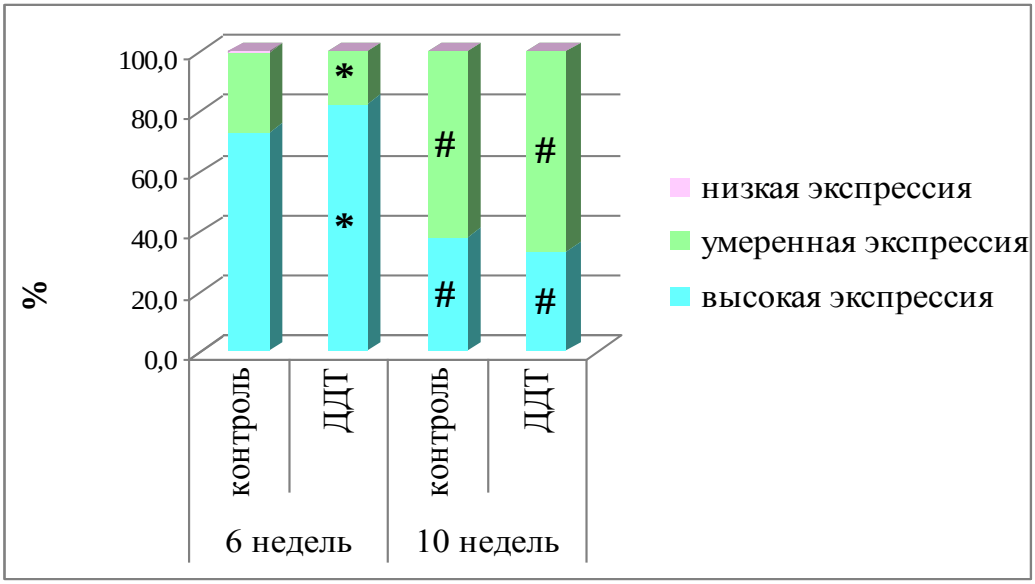


а

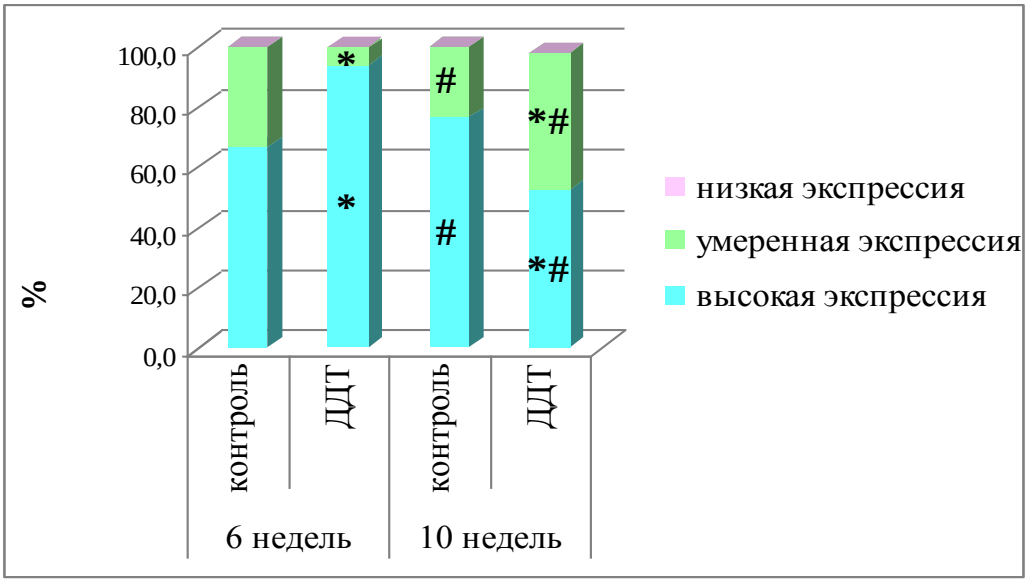


б

Рис.74. Выраженность экспрессии тиреопероксидазы в фолликулярных тироцитах периферической (а) и центральной (б) зон долей щитовидной железы у самцов крыс, подвергшихся воздействию низких доз ДДТ, и контрольной группы в постпубертатном периоде.

Примечания: * – статистически значимые отличия от значений контрольной группы, # – от предыдущего срока исследования.

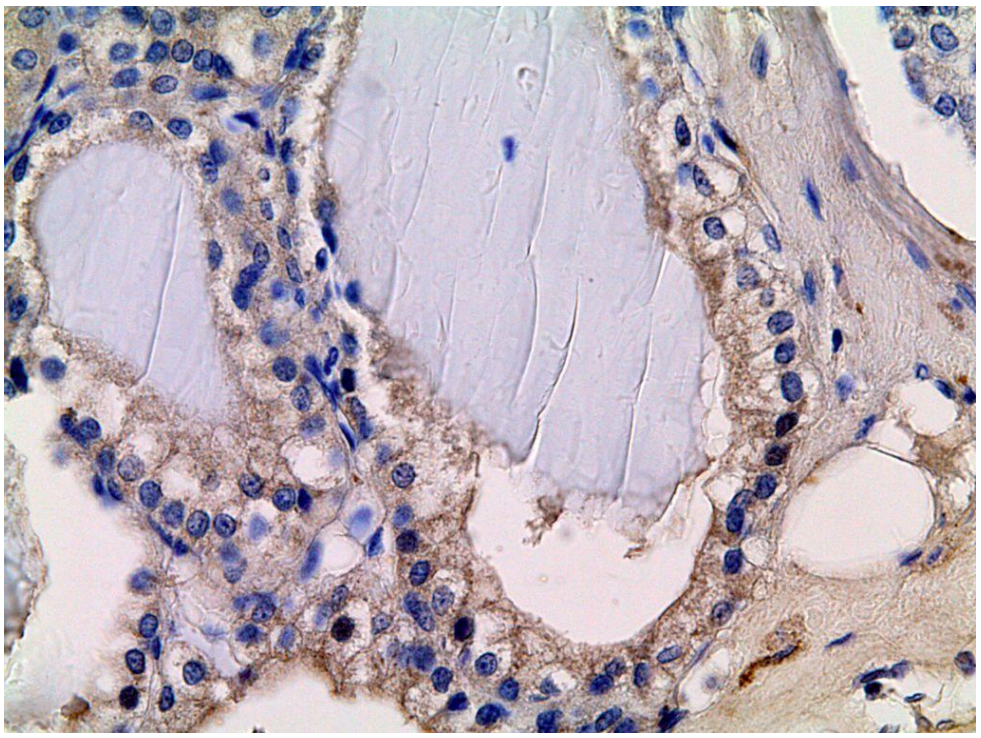

а

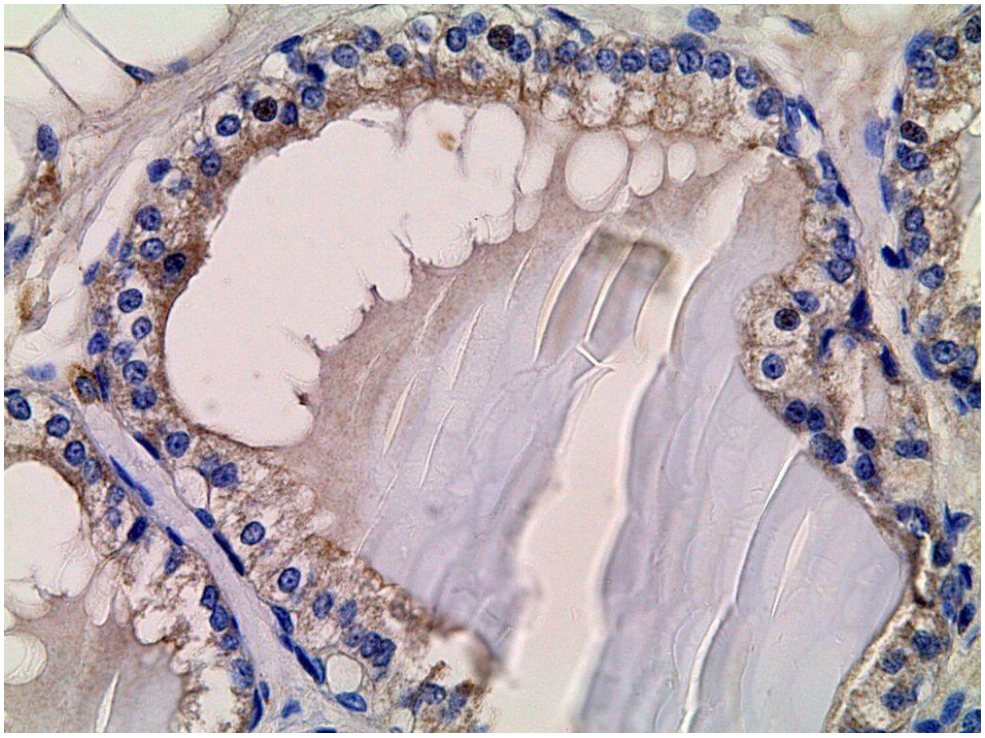

б

Рис. 75. Экспрессия тиреопероксидазы в фолликулярных тироцитах периферической зоны долей щитовидной железы у самцов крыс постпубертатного возраста контрольной группы (а), подвергшихся воздействию низких доз ДДТ (б).

В обеих группах превалируют клетки с локализацией ТПО в апикальной части цитоплазмы.

Иммуногистохимическая реакция, докраска гематоксилином Майера, ув. 400.

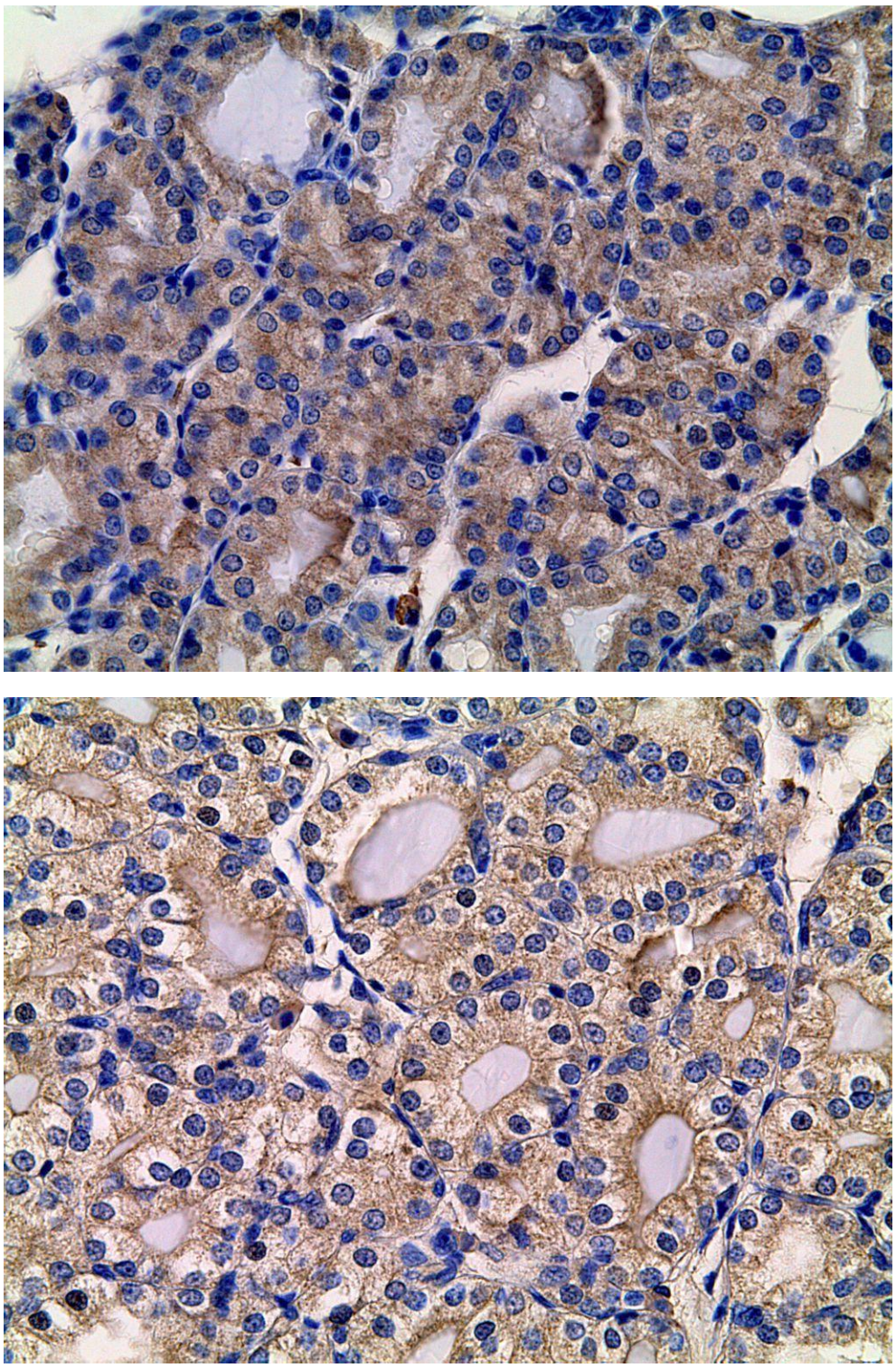


Рис. 76. Экспрессия тиреопероксидазы в фолликулярных тироцитах центральной зоны долей щитовидной железы у самцов крыс постпубертатного возраста контрольной группы (а), подвергшихся воздействию низких доз ДДТ (б).

Значительное усиление экспрессии ТПО у крыс контрольной группы по сравнению с предыдущим сроком исследования. Менее выраженная экспрессия ТПО у крыс опытной группы.

Иммуногистохимическая реакция, докраска гематоксилином Майера, ув. 400.

*Количественное определение тиреопероксидазы в сыворотке крови самцов крыс*

У самцов крыс контрольной группы отмечалось статистически значимое увеличение концентрации ТПО в сыворотке крови в среднем на 25% по сравнению с предыдущим сроком исследования (рис. 77).

У самцов крыс, подвергавшихся воздействию низких доз ДДТ, выявлено статистически незначимое уменьшение концентрации ТПО по сравнению с предыдущим сроком исследования аналогичное наблюдавшемуся у самцов. Таким образом, по сравнению с контрольными значениями у крыс, подвергавшихся воздействию дисраптора, содержание ТПО в сыворотке крови было статистически значимо меньшим (рис. 77).

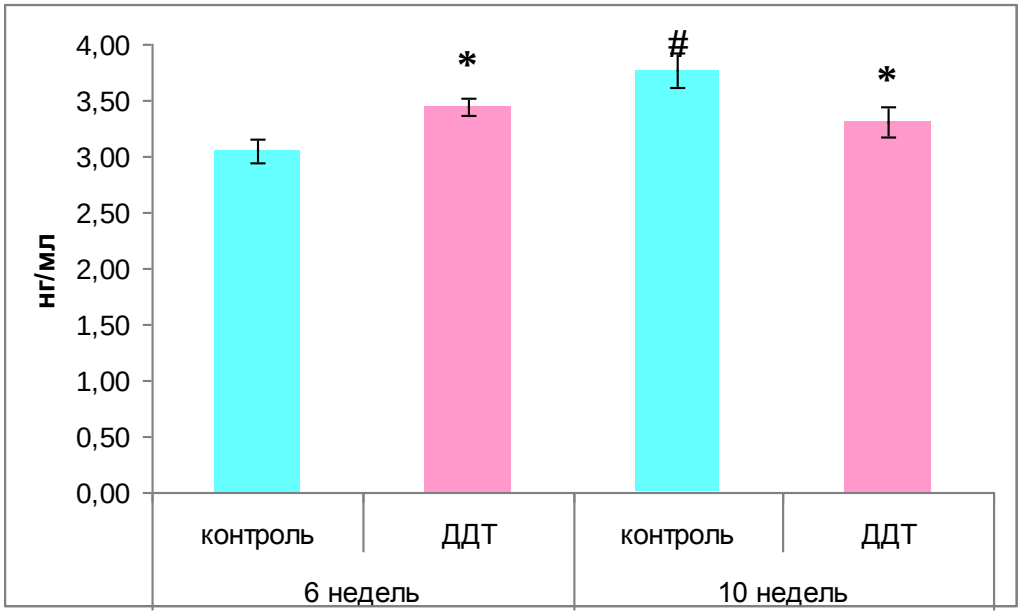


Рис. 77. Концентрация тиреопероксидазы в сыворотке крови самцов крыс, подвергавшихся воздействию ДДТ, и контрольной группы в пубертатном (6 недель) и постпубертатном (10 недель) периодах, (M±m).

Примечания: * – статистически значимые отличия от значений контрольной группы, # – от предыдущего срока исследования.

**Заключение.**

У самцов крыс контрольной группы после наступления половой зрелости региональные различия в экспрессии фолликулярными тироцитами НЙС стали более выраженными из-за уменьшения синтеза НЙС в центральной зо-

не долей. В целом это привело к снижению концентрации НЙС в системном кровотоке. Появились региональные различия в экспрессии ТПО вследствие ее снижения в периферических зонах долей и выраженного повышения в центральных, что привело к увеличению ее содержания в системном кровотоке. Общей чертой была неравномерность этих изменений в пределах периферических и центральных зон долей.

У самцов крыс, подвергавшихся воздействию низких доз ДДТ, изменения экспрессии НЙС в периферических и центральных зонах долей ЩЖ имели аналогичный характер, но уменьшение синтеза НЙС в центральной зоне было более выраженным, что и обусловило более низкое его содержание в сыворотке крови. Изменения синтеза ТПО имели региональные особенности: в центральной зоне происходило не увеличение, а уменьшение экспрессии ТПО. Но в целом, она была более высокой, чем в периферических зонах, то есть региональные особенности экспрессии не были нарушены. В отличие от контрольной группы концентрация ТПО в сыворотке крови не увеличивалась, а, наоборот, демонстрировала тенденцию к снижению.

### 3.2.3. Морфологические изменения щитовидной железы и ультраструктуры фолликулярных тироцитов у самок крыс в постпубертатном периоде при воздействии эндокринного дисраптора ДДТ с первого дня постнатального онтогенеза

*Морфологическая характеристика щитовидной железы самок крыс контрольной группы:*

У самок контрольной группы в возрасте 10 недель ЩЖ была окружена соединительнотканной капсулой, от которой внутрь отходили тонкие перегородки, делящие железу на дольки. Просветы сосудов как артериального, так и венозного русла были свободны, либо в просвете имелось небольшое количество плазмы. В долях ЩЖ при микроскопическом исследовании выделя-

лись центральная и периферические зоны, отличающиеся друг от друга размерами фолликулов. Половые различия в строении паренхимы стали менее выраженными.

Периферические зоны ЩЖ была представлена сравнительно крупными фолликулами овальной, округлой и трапециевидной форм, средняя площадь которых статически значимо не отличалась от значений контрольной группы предыдущего срока исследования (рис.78, табл.8). Фолликулы были выстланы однослойным кубическим и цилиндрическим эпителием (рис.79), средняя высота которого была меньше, чем в периферических фолликулах самок контрольной группы 6-недельного возраста (табл.8). Процентное содержание эпителия было меньше, чем в периферических зонах ЩЖ самок 6-недельного срока исследования (табл.8). Содержимое фолликулов было представлено оксифильным, плотной консистенции, резко ШИК-положительным коллоидом (рис.79), содержание которого увеличилось по сравнению с предыдущим сроком исследования (табл.8). По периферии коллоида, так же, как и в периферических отделах ЩЖ самок 6-ти недельного возраста, располагались резорбционные вакуоли. Наблюдалась единичные фолликулы с десквамацией эпителия в полость фолликула. В цитоплазме фолликулярных тироцитов ядра располагались центрально и имели округлую форму. Средняя площадь среза ядра фолликулярного тироцита в фолликулах периферических зон была больше, чем у самок в возрасте 6-ти недель. В единичных фолликулярных тироцитах встречались включения коллоида в цитоплазме.

Рис.78. Периферическая зона долей ЩЖ самки крысы контрольной группы постпубертатного возраста. Фолликулы овальной и округлой формы. Коллоид плотный, ШИК-положительный. ОЩЖ- околощитовидная железа.
ШИК-реакция с докраской гематоксилином. Ув. 100.

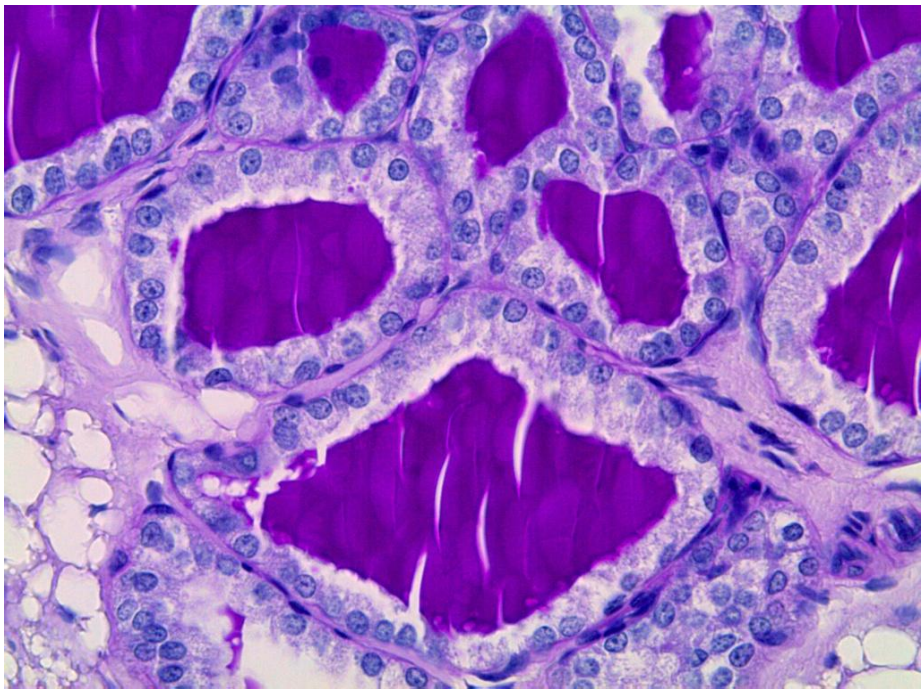

Рис. 79. Периферическая зона долей ЩЖ самки крысы контрольной группы постпубертатного возраста. Фолликулы овальной и округлой формы. Коллоид плотный, ШИК-положительный.
ШИК-реакция с докраской гематоксилином.Ув.400.

Таблица 8.

Изменения морфометрических показателей щитовидной железы самок крыс, потреблявших ДДТ в низких дозах с рождения в течение 6 и 10 недель (M±m)

| Группы / Параметры | Контрольная группа в возрасте 6-ти недель | | Опытная группа в возрасте 6-ти недель | | Контрольная группа в возрасте 10-ти недель | | Опытная группа в возрасте 10-ти недель | |
|---|---|---|---|---|---|---|---|---|
| | Периферические зоны долей ЩЖ | Центральная зона долей ЩЖ | Периферические зоны долей ЩЖ | Центральная зона долей ЩЖ | Периферические зоны долей ЩЖ | Центральная зона долей ЩЖ | Периферические зоны долей ЩЖ | Центральная зона долей ЩЖ |
| Площадь срезов фолликулов, мкм$^2$ | 6593,60 ±565,73^ | 3892,03 ±202,99^ | 6043,73 ±281,08^ | 3452,86 ±115,75*^ | 5659,67 ±335,54 | 3591,18 ±268,27^ | 6767,60 ±698,80 | 4161,56 ±470,92#^ |
| Содержание коллоида в полости фолликулов, % | 79,23±1,19 | 74,95±1,47^ | 84,62±3,82 | 77,83±1,14^ | 85,00±1,27# | 86,17±5,02# | 84,56±1,77^ | 83,96±1,50*# |
| Высота фолликулярных тироцитов, мкм | 11,18±0,26^ | 10,41±0,25^ | 13,43±1,18^ | 9,55±0,14*^ | 10,03±0,42# | 9,66±0,27# | 11,50±0,35*^ | 9,18±0,35^ |
| Площадь срезов ядер, мкм$^2$ | 22,02±0,35^ | 21,39±0,36^ | 25,40±1,15*^ | 21,15±0,26^ | 23,68±0,40#^ | 23,04±0,34#^ | 27,56±1,46*^ | 22,67±0,34#^ |
| ИБ | 1,52±0,11 | 1,35±0,09 | 1,74±0,06 | 1,3±0,05 | 1,62±0,12 | 1,38±0,15^ | 1,45±0,32 | 1,47±0,34 |
| Количество фолликулов/мм$^2$ среза | 219,25±3,82 | | 226,17±4,07 | | 245,00±27,53 | | 207,25±5,63 | |

Примечание. *- статистически значимые отличия от значений контрольной группы, #-статистически значимые отличия от значений предыдущего срока исследования, ^- статистически значимые отличия значений группы самок от группы самцов

В центральной зоне долей ЩЖ содержались многочисленные мелкие фолликулы, полости которых имели овальную или округлую форму (рис.80). Размеры фолликулов были в 1,6 раза меньше, чем в периферических зонах долей. Средняя площадь среза фолликула статистически значимо не отличалась от значений центральной зоны ЩЖ самок крыс 6-недельного возраста (табл.8). Фолликулы центральной зоны ЩЖ были выстланы тироцитами кубической, реже цилиндрической формы. Их средняя высота была ниже, чем в периферических зонах и центральной зоне предыдущего срока исследования (рис. 81, табл.8). Ядра тироцитов имели округлую форму. Их размеры статистически значимо не отличались от размеров ядер периферических зон, но были больше, чем у самок крыс 6-недельного возраста (табл.8). Полость фолликулов была заполнена оксифильным, резко ШИК-положительным, равномерно распределенным коллоидом. Содержание коллоида в фолликуле не отличалось от значений в периферических зон долей, но было выше, чем в центральной зоне долей крыс предыдущего срока исследования (табл.8). Резорбционные вакуоли встречались реже. Процессы десквамации эпителия в центральных зонах долей выражены сильнее, чем в периферических зонах. Встречались отдельные дольки, в эпителиоцитах которых наблюдались пикнотизированные гиперхромные ядра и с десквамацией этих ядер в полость фолликулов.

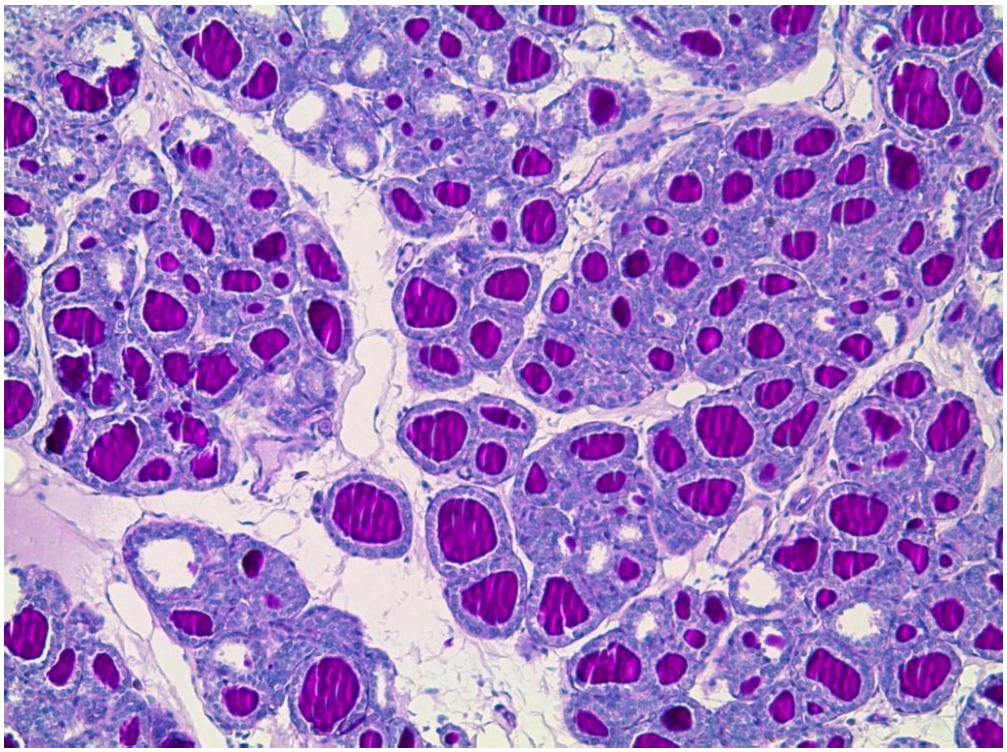

Рис. 80. Центральная зона долей ЩЖ самки крысы контрольной группы постпубертатного возраста. Фолликулы овальной и округлой формы. Коллоид плотный, ШИК-положительный.
ШИК-реакция с докраской гематоксилином. Ув. 100.

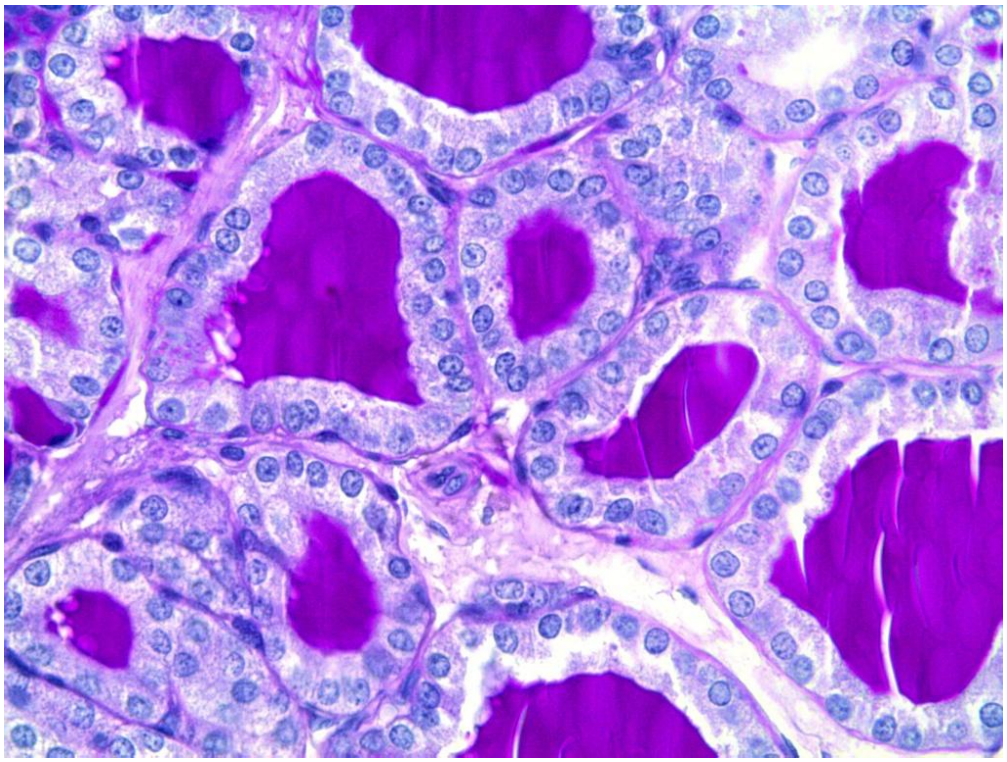

Рис. 81. Центральная зона долей ЩЖ самки крысы контрольной группы постпубертатного возраста. Фолликулы овальной и округлой формы. Коллоид плотный, ШИК-положительный.
ШИК-реакция с докраской гематоксилином. Ув. 400.

При электронно-микроскопическом исследовании фолликулярные тироциты периферических зон имели в основном кубическую, и реже цилиндрическую форму. Апикальные поверхности тироцитов контактировали с коллоидом, базальные — с перикапиллярным пространством. Электронно-микроскопически коллоид представлял собой гомогенную осмиофильную массу средней электронной плотности. На апикальной поверхности тироцитов имелись более длинные по сравнению с предыдущим сроком многочисленные микроворсинки длиной 300-1000нм. Большинство микроворсинок имело гомогенное просветленное содержимое. Соединение плазмолеммы апикальных частей соседних тироцитов осуществлялось с помощью плотных контактов. Ядра тироцитов занимали центральное положение, в них преобладал эухроматин. В цитоплазме тироцитов ГЭПС была развита сильнее по сравнению с предыдущим сроком. Так же, как и в предыдущем сроке, она была особенно развита в базальной части клеток. ГЭПС была представлена многочисленными канальцами, просвет которых заполнен мелкозернистым содержимым низкой электронной плотности. Митохондрии среднего и малого размера встречались преимущественно в апикальной и латеральной частях тироцитов, как и в предыдущем сроке, однако они имели преимущественно вытянутую форму. Аутофагия митохондрий была выражено слабо. Комплекс Гольджи был хорошо развит, располагался преимущественно супрануклеарно (рис.82). В цитоплазме, как и на предыдущем сроке, имелось умеренное количество лизосом (рис.82). Лизосомы представляли собой пузырьки диаметром 200-600нм, окруженные одинарной мембраной и заполненные осмиофильным содержимым низкой, средней и высокой электронной плотности. В цитоплазме фолликулярных тироцитов под апикальной плазмолеммой имелось умеренное количество секреторных гранул. Встречались единичные мелкие коллоидные капли.

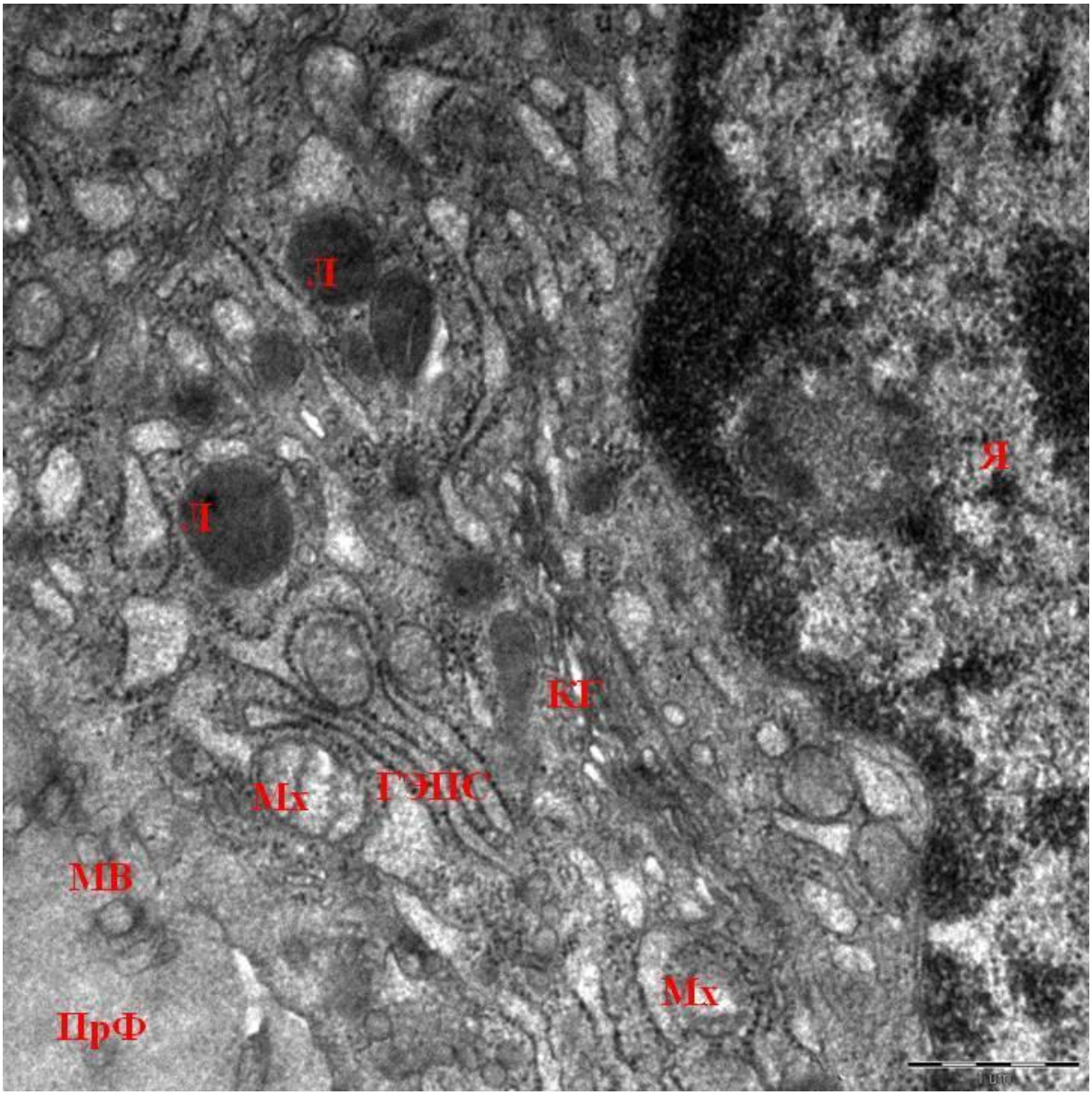


Рис. 82.Ультраструктура фолликулярного тироцита периферической зоны долей ЩЖ самки крысы контрольной группы постпубертатного возраста. Ядро (Я) имеет инвагинации. Канальцы ГЭПС не расширены. В цитоплазме апикальной части клетки митохондрии (Мх) с просветленным матриксом, деструкцией крист. Комплекс Гольджи (КГ) расположен супрануклеарно. Лизосомы (Л) имеют содержимое средней электронной плотности. Микроворсинки изогнутой формы, утолщены, содержимое их концевых участков просветлено. ПрФ – просвет фолликула. Ув. 10000.

Тироциты центральной зоны преимущественно имели кубическую, реже цилиндрическую форму. На апикальной поверхности тироцитов имелись многочисленные микроворсинки длиной 400-800нм (рис.), имеющие такую же электронную плотность, как и в периферических зонах. Количество секреторных гранул было умеренным и было меньше по сравнению с периферическими зонами. В ядрах также преобладал эухроматин. ГЭПС так же, как и в периферических зонах, была умеренно развита как в базальных, так и апикальных частях клеток и представлена многочисленными канальцами и цистернами, заполненными мелкозернистым осмиофильным содержимым низкой электронной плотности. Митохондрии располагались как в апикальной, так и базальной частях цитоплазмы. Митохондрии были округлой и овальной форм, некоторые из них имели отек матрикса и в них наблюдалась деструкция крист. Комплекс Гольджи был представлен как компактно расположенными цистернами, заполненными содержимым умеренной электронной плотности, в некоторых клетках, так и расширенными цистернами с осмиофобным содержимым, от которых отходили лизосомы (рис.83,84). Количество лизосом было умеренным. Лизосомы диаметром 200-500нм имели среднюю и высокую электронную плотность. В апикальной части клеток встречались единичные мелкие коллоидные капли.

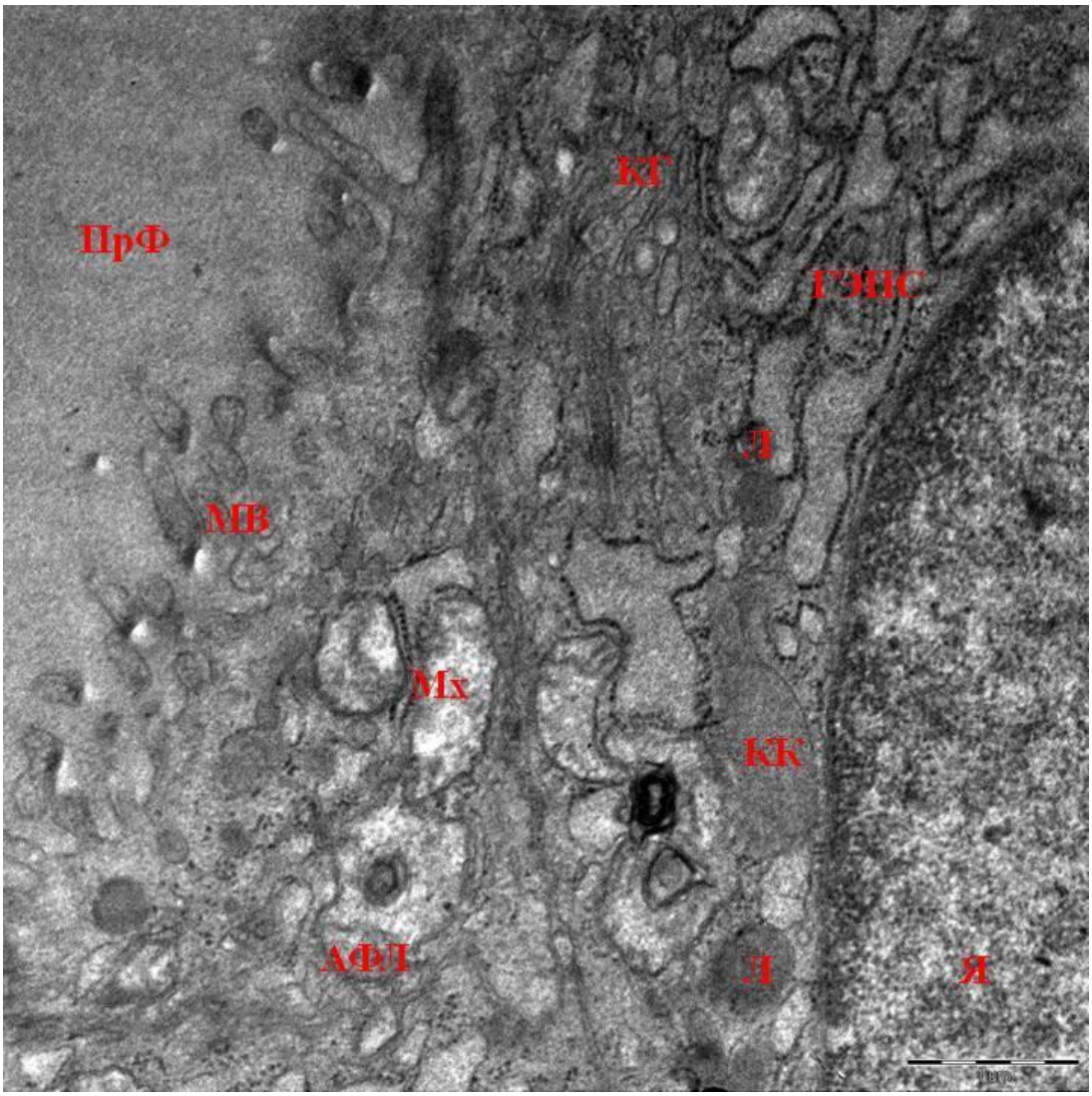


Рис. 83. Ультраструктура апикальных частей фолликулярных тироцитов центральной зоны долей ЩЖ самки крысы контрольной группы постпубертатного возраста. В тироците, расположенном справа, канальцы ГЭПС не расширены. Встречаются единичные коллоидные капли (КК), а также единичные лизосомы (Л). Умеренно развит комплекс Гольджи (КГ). В цитоплазме апикальной части тироцита, расположенного слева митохондрии (Мх) с просветленным матриксом, деструкцией крист, а также аутофаголизосомы (АФЛ). Микроворсинки (МВ) утолщены, содержимое их концевых участков просветлено. ПрФ – просвет фолликула. Ув. 10000.

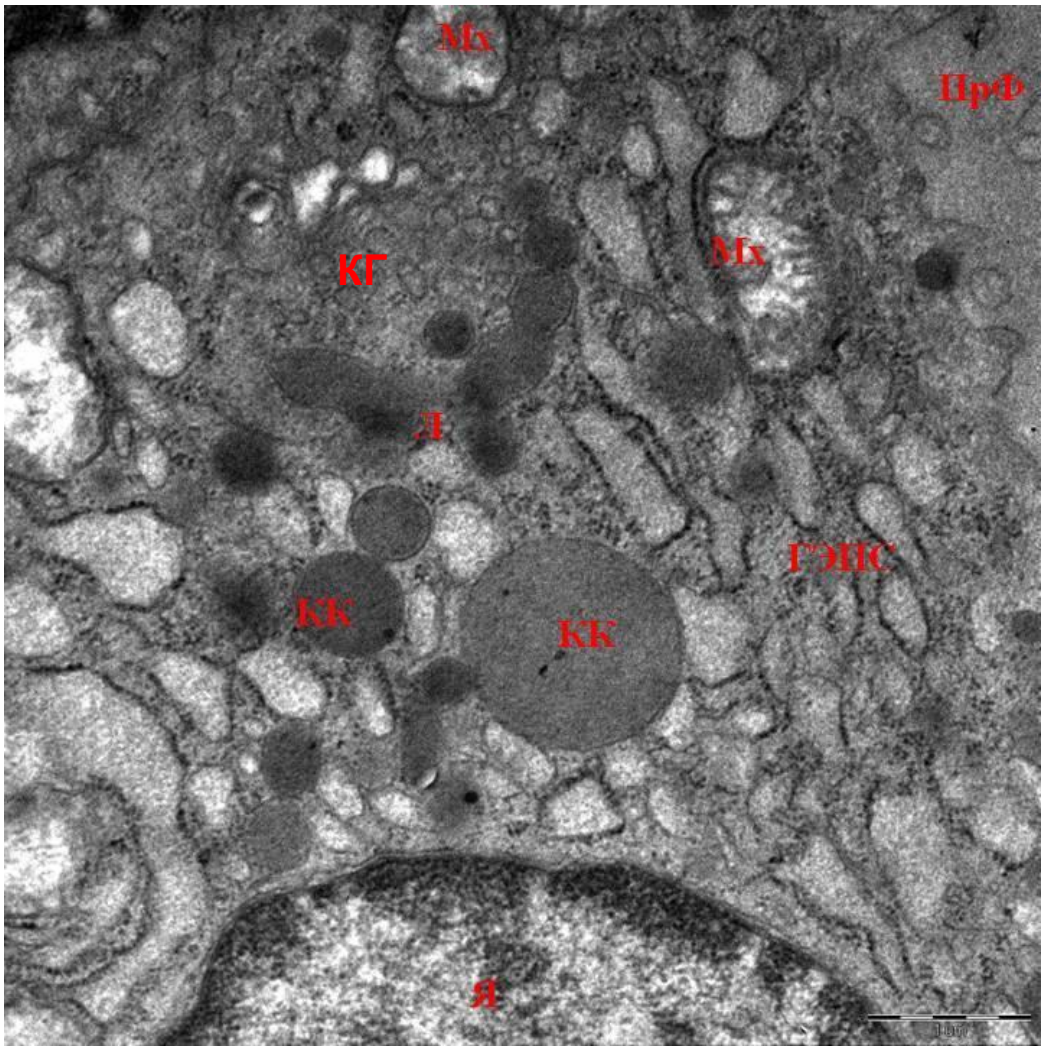


Рис. 84. Ультраструктура фолликулярного тироцита центральной зоны долей ЩЖ самки крысы контрольной группы постпубертатного возраста. Ядро с высоким содержанием эухроматина. Канальцы ГЭПС умеренно расширены. От комплекса Гольджи (КГ) отходят множественные лизосомы (Л). Единичные коллоидные капли (КК) среднего и крупного размера, окруженные лизосомами. Отек матрикса митохондрий (Мх). ПрФ – просвет фолликула. Ув. 8000.

*Морфологические изменения щитовидной железы самок крыс опытной группы:*

У самок, получавших раствор ДДТ с рождения до 10 недель ЩЖ имела типичное строение. ЩЖ была окружена тонкой капсулой, от которой внутрь отходили тонкие соединительнотканные перегородки, делящие железу на дольки. Междолевые перегородки были развиты слабее, чем в контрольной группе и имели менее компактную структуру. Просветы сосудов как артери-

ального, так и венозного русла были свободны, либо в просвете имелось небольшое количество плазмы. В доле ЩЖ также различалось две зоны: центральная и периферическая. Половые различия в строении паренхимы стали более выражены, чем у крыс контрольных групп.

Периферические зоны долей ЩЖ были представлены фолликулами овальной, округлой и неправильной форм незначительно более крупных размеров, чем у крыс контрольной группы (рис.85), но значения их размеров статистически значимо не отличались от значений предыдущего срока исследования (табл.8). Они были выстланы в основном кубическим эпителием (рис.86), высота которого была больше, чем в контрольной группе, но немного меньше, чем в группе предыдущего срока исследования (табл.8). Содержимое фолликулов было представлено оксифильным, плотной консистенции, ШИК-положительным коллоидом. Резорбционные вакуоли встречались редко. Содержание коллоида в фолликулах периферических зон практически не отличалось от значений контрольной группы (табл.8). В фолликулярных тироцитах ядра были расположены центрально. Размер ядер незначительно увеличился по сравнению с предыдущим сроком исследования и был статистически значимо больше, чем у тироцитов периферических зон ЩЖ животных контрольной группы (табл.8). Глыбки гетерохроматина были расположены по периферии, в центре располагались одно или несколько ядрышек. В цитоплазме фолликулярных тироцитов ШИК-положительные включения резорбированного коллоида встречались чаще, чем в контрольной группе. Встречались фолликулы выстланные эпителием призматической и кубической форм и одновременно с большим количеством десквамированных клеток с пикнотизированными ядрами в полости фолликулов.

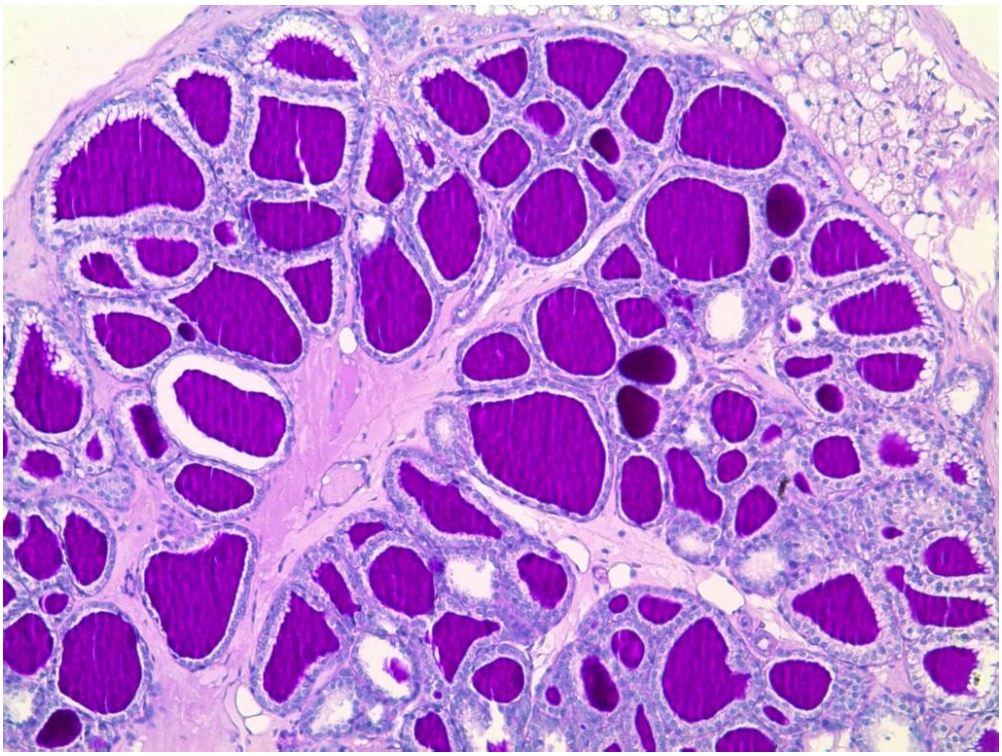

Рис. 85. Периферическая зона долей ЩЖ самки крысы опытной группы постпубертатного возраста. Фолликулы овальной и округлой формы. Коллоид плотный, ШИК-положительный.
ШИК-реакция с докраской гематоксилином. Ув. 100.

Рис. 86. Периферическая зона долей ЩЖ самки крысы опытной группы постпубертатного возраста. Фолликулы овальной и округлой формы. Коллоид плотный, ШИК-положительный.
ШИК-реакция с докраской гематоксилином. Ув. 400.

В центральной зоне долей ЩЖ наблюдалась картина чередования участков крупных и мелких фолликулов (рис.87). Их площадь была меньше, чем в периферических зонах, но больше, чем в центральной зоне контрольной группы и группы предыдущего срока исследования (табл.8). Фолликулы центральной зоны ЩЖ были выстланы тироцитами кубической формы (рис.88). Их средняя высота была меньше, чем у тироцитов периферических зон долей и меньше значений центральной зоны у животных контрольной группы, и практически не изменялась по сравнению с предыдущим сроком исследования (табл.8). Ядра тироцитов имели округлую и уплощенную форму. Их размеры увеличились по сравнению с предыдущим сроком исследования, но были значимо меньше чем в периферических зонах и не отличались от значений центральной зоны долей крыс контрольной группы аналогичного возраста. Резорбционные вакуоли встречались чаще, чем в контрольной группе и группе предыдущего срока. Содержание коллоида в просветах фолликулов статистически значимо не отличалось от значений фолликулов периферических зон долей и центральной зоны контрольной группы, но было большим, чем в центральной зоне опытной группы предыдущего срока (табл.8). Встречались целые дольки с сильно выраженной гибелью и десквамацией эпителия, в то время как в соседних дольках гибели тироцитов не наблюдалось.

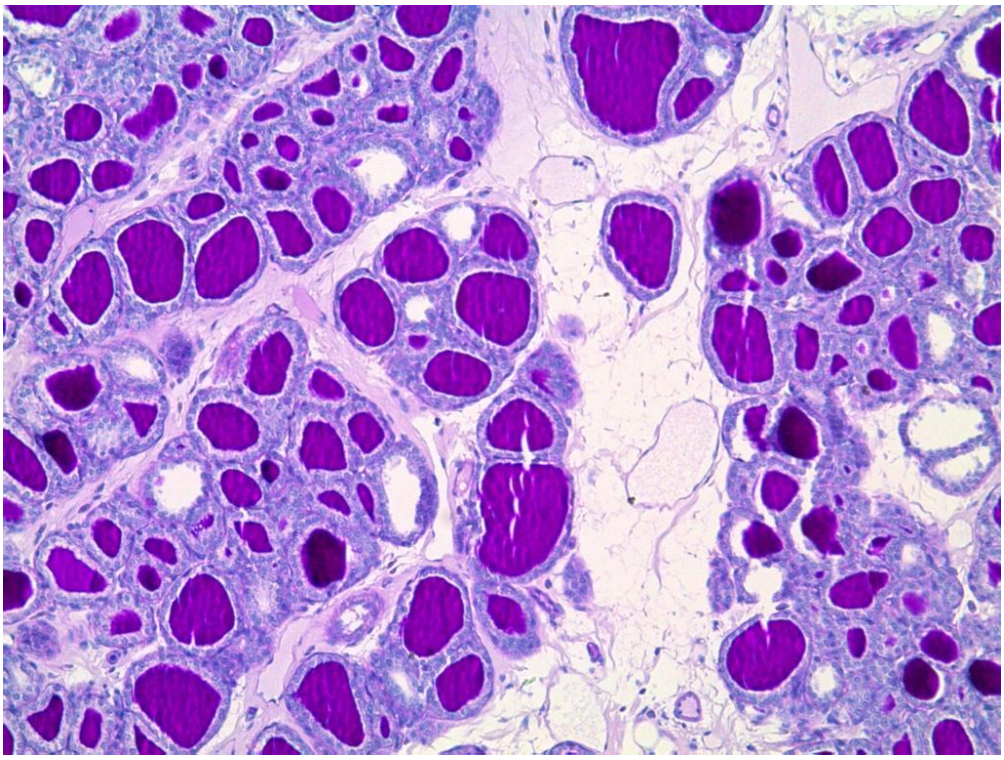

Рис. 87. Центральная зона долей ЩЖ самки крысы опытной группы постпубертатного возраста. Фолликулы овальной и округлой формы. Коллоид плотный, ШИК-положительный.
ШИК-реакция с докраской гематоксилином. Ув. 100.

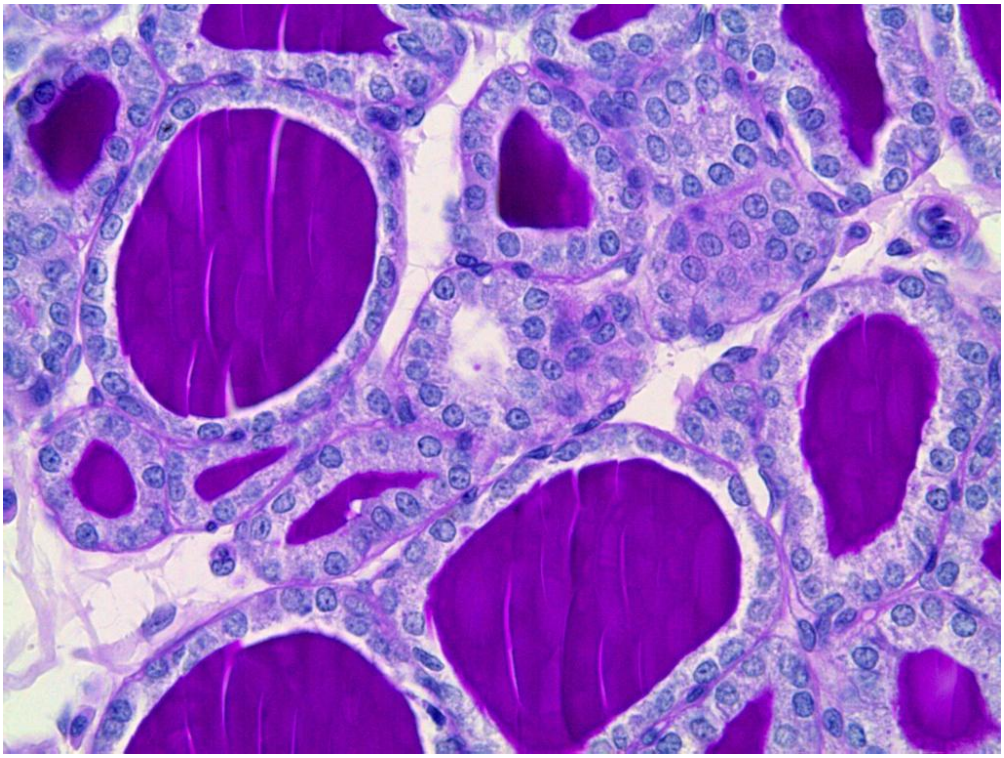

Рис. 88. Центральная зона долей ЩЖ самки крысы опытной группы постпубертатного возраста. Фолликулы овальной и округлой формы. Коллоид плотный, ШИК-положительный.
ШИК-реакция с докраской гематоксилином. Ув. 400.

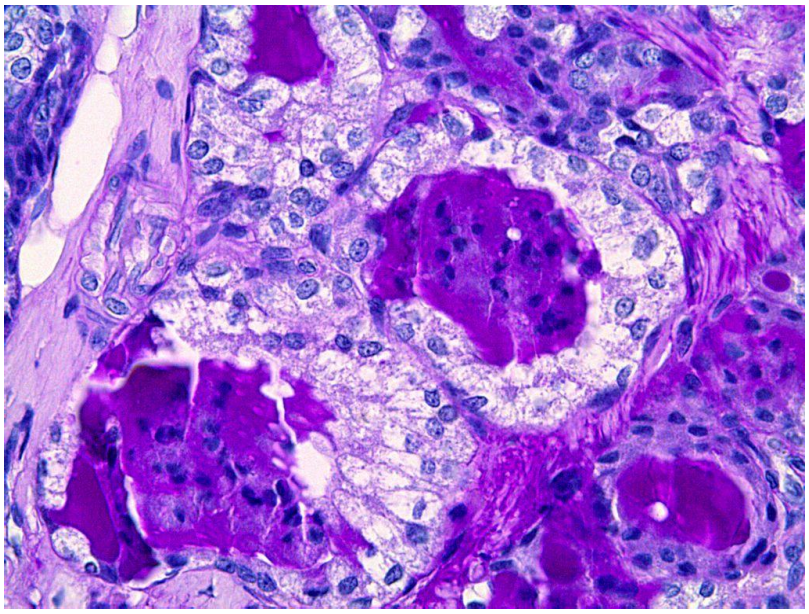

а

Рис. 89. Центральная зона долей ЩЖ самки крысы опытной группы постпубертатного возраста.

а – в фолликулах призматический эпителий с просветленной цитоплазмой и гибнущие и десквамированные клетки; ШИК-реакция с докраской гематоксилином. Ув. 400.

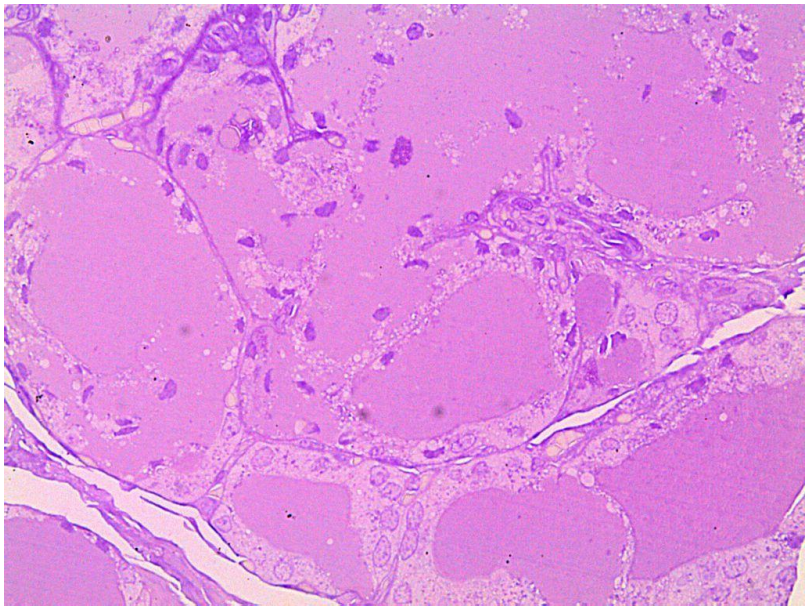

б

б – гибель клеток и разрушение стенок группы фолликулов. Полутонкий срез. Комбинированный способ иммуногистохимического выявления нуклеопротеинов и углеводов. Ув. 400

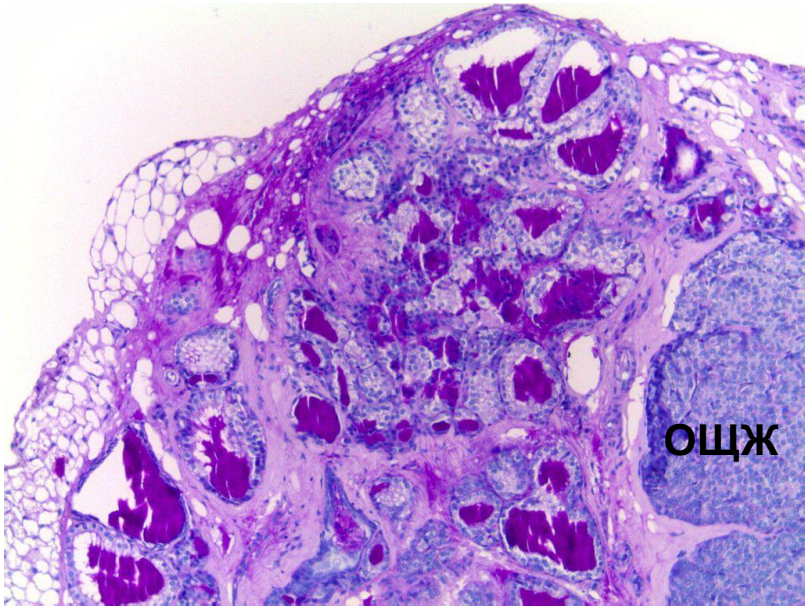


в

в –деструкция фолликулов, отсутствие лейкоцитарной инфильтрации стромы. ОЩЖ- околощитовидная железа. ШИК-реакция с докраской гематоксилином. Ув. 100.

При электронно-микроскопическом исследовании фолликулярные тироциты периферическмх зон имели, в основном, кубическую, уплощенную и призматическую форму как и в контрольной группе. Ядра тироцитов имели округлую и овальную форму, встречались ядра с инвагинациями. Эухроматин преобладал над гетерохроматином. Глыбки гетерохроматина располагались преимущественно вблизи внутренней мембраны ядерной оболочки. В некоторых клетках обнаруживалось расширение и отек перинуклеарного пространства (рис.90). ГЭПС была расширена значительнее по сравнению с предыдущим сроком (рис.91,92). Митохондрии меньших размеров по сравнению с предыдущим сроком, округлой и вытянутой формы, преимущественно расположены в апикальной части клеток. Встречались митохондрии с отеком матрикса и деструкцией крист. Комплекс Гольджи был развит сильнее по сравнению предыдущим сроком исследования, был представлен расширенными цистернами с просветленным содержимым и располагался преимущественно супрануклеарно (рис.91). Лизосомы различных размеров имели среднюю электронную плотность. Их было больше как по сравнению с контрольной группой, так и по сравнению с предыдущим сроком исследования (рис.90,91,92). В цитоплазме встречались единичные коллоидные капли (рис.91,92). Под апикальной мембраной фолликулярных тироцитов имелось небольшое количество секреторных гранул (рис.91). По сравнению с контрольной группой животных строение, размеры и электронная плотность микроворсинок на свободной апикальной поверхности тироцитов практически не изменялись. Просветы капилляров часто были обтурированы эритроцитами (рис.93).

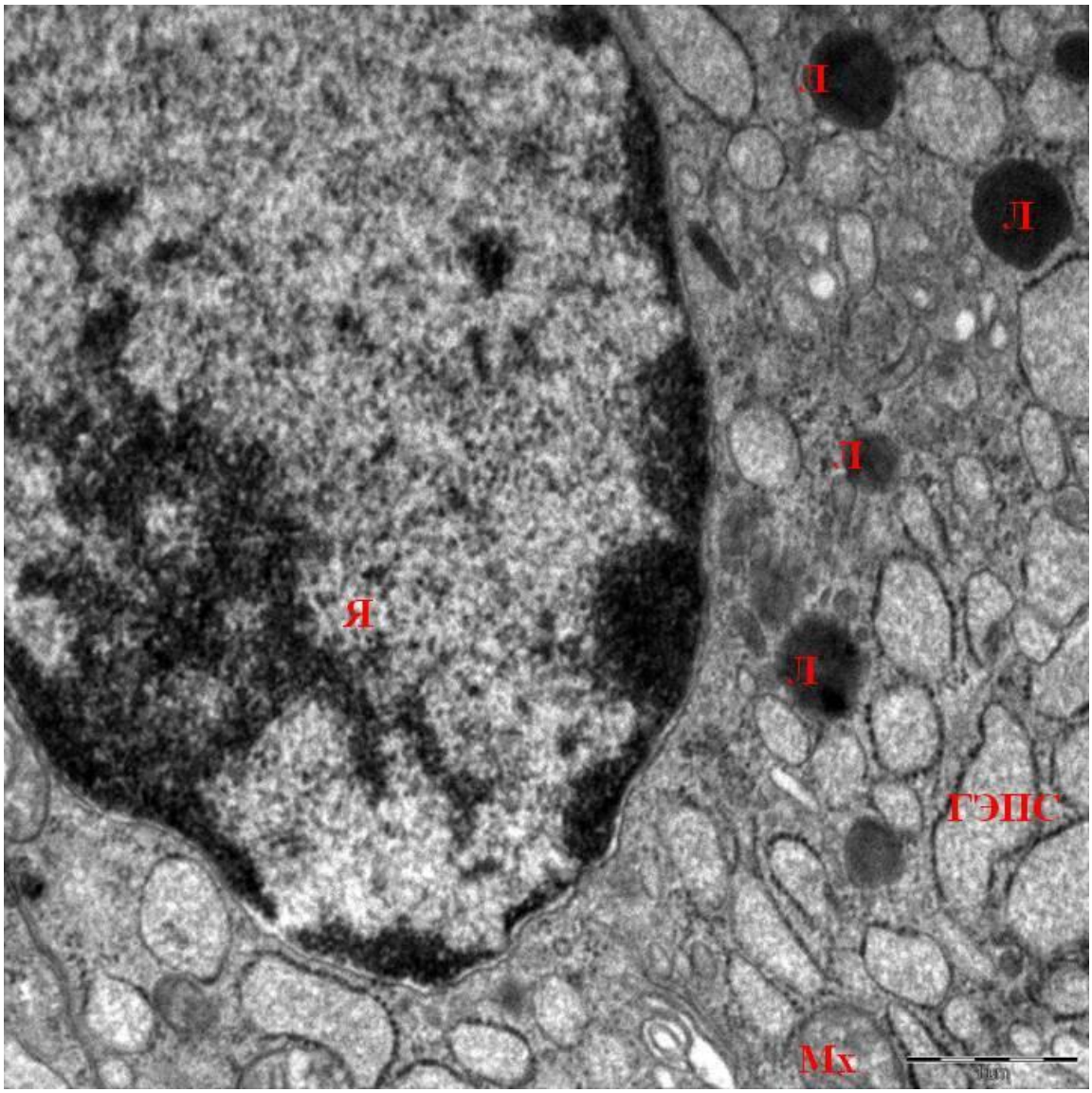


Рис. 90. Ультраструктура фолликулярного тироцита периферической зоны долей ЩЖ самки крысы опытной группы постпубертатного возраста. В ядре (Я) преобладает эухроматин, расширение и отек перинуклеарного пространства. Канальцы ГЭПС умеренно расширены. В цитоплазме большое умеренное количество лизосом (Л). Ув. 10000.

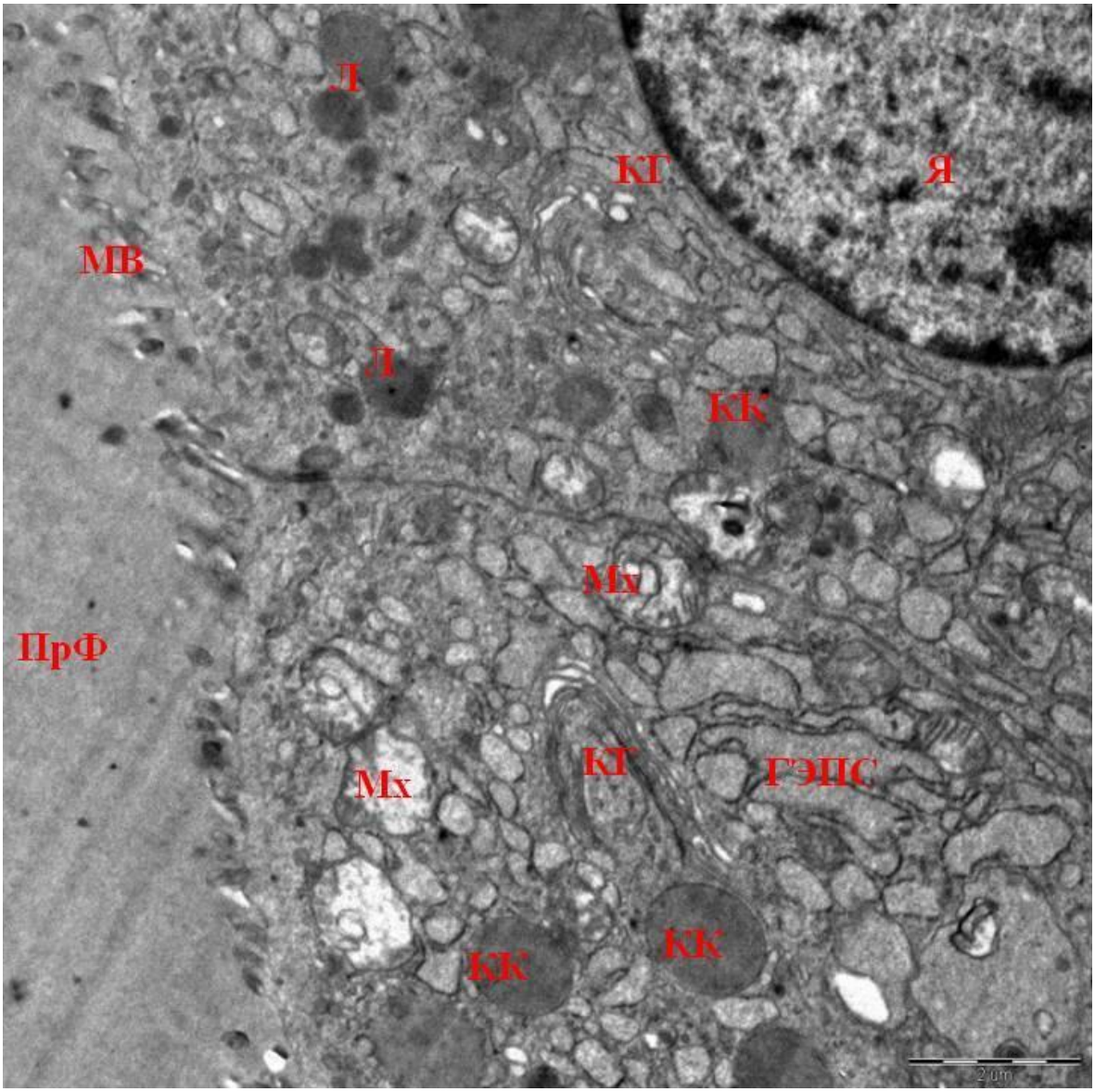


Рис. 91. Ультраструктура фолликулярных тироцитов периферической зоны долей ЩЖ самки крысы опытной группы постпубертатного возраста. В тироците, расположенном сверху, ядре (Я) преобладает эухроматин. Комплекс Гольджи (КГ) сильно развит. В апикальной части клеток большое количество лизосом (Л). В тироците, расположенном снизу, скопление коллоидных капель (КК) крупного размера. Лизосомы отсутствуют. Митохондрии (Мх) расположены в апикальной части клетки, отечны. Канальцы ГЭПС расширены. ПрФ – просвет фолликула. Ув. 5000.

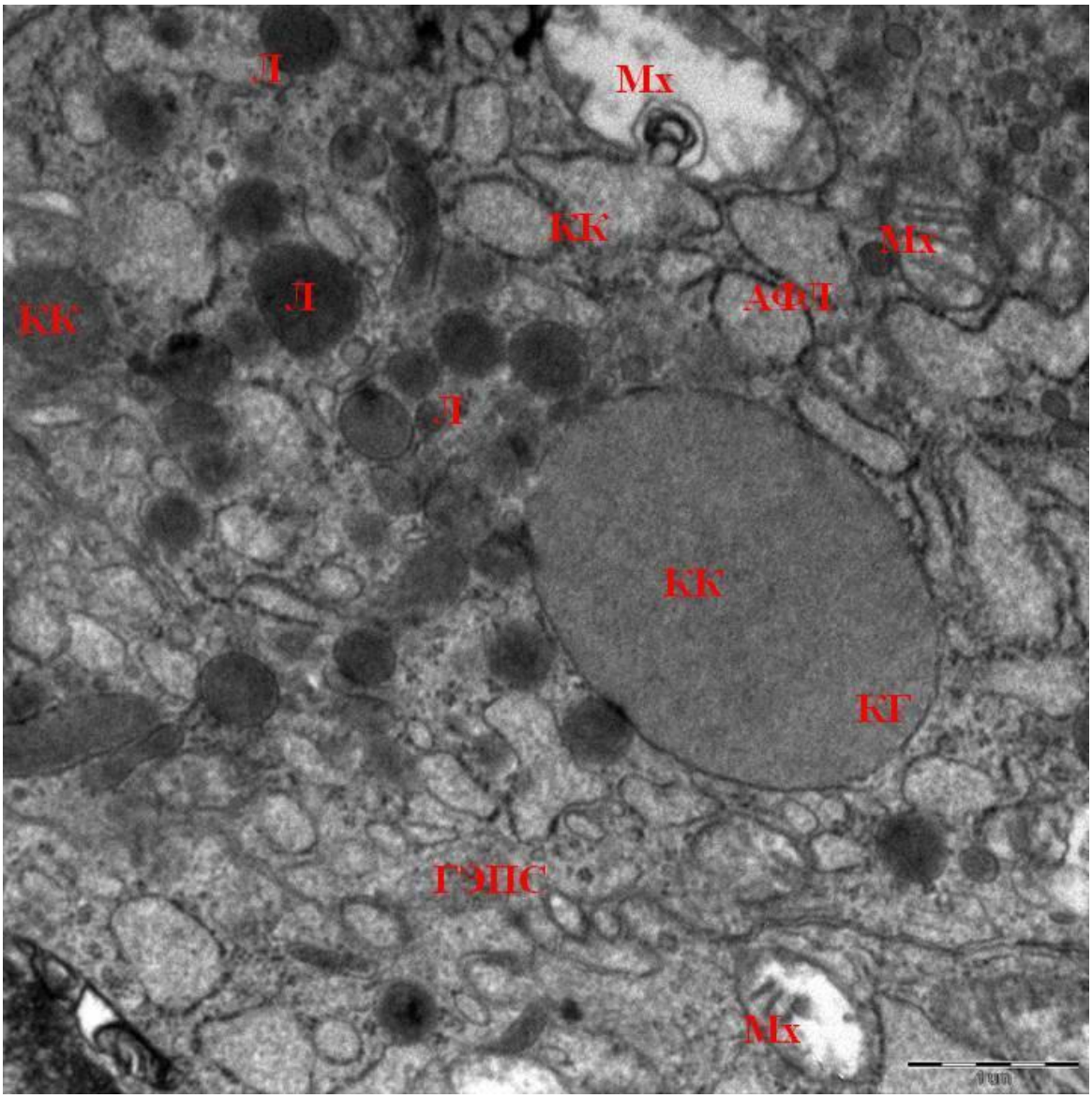


Рис. 92. Ультраструктура фолликулярного тироцита периферической зоны долей ЩЖ самки крысы опытной группы постпубертатного возраста. В цитоплазме скопление коллоида в виде крупной коллоидной капли (КК), окруженной множественными мелкими лизосомами (Л) средней электронной плотности. Канальцы ГЭПС не расширены. Наряду с митохондриями (Мх) небольшого размера встречаются крупные митохондрии с просветленным содержимым. Ув. 10000.

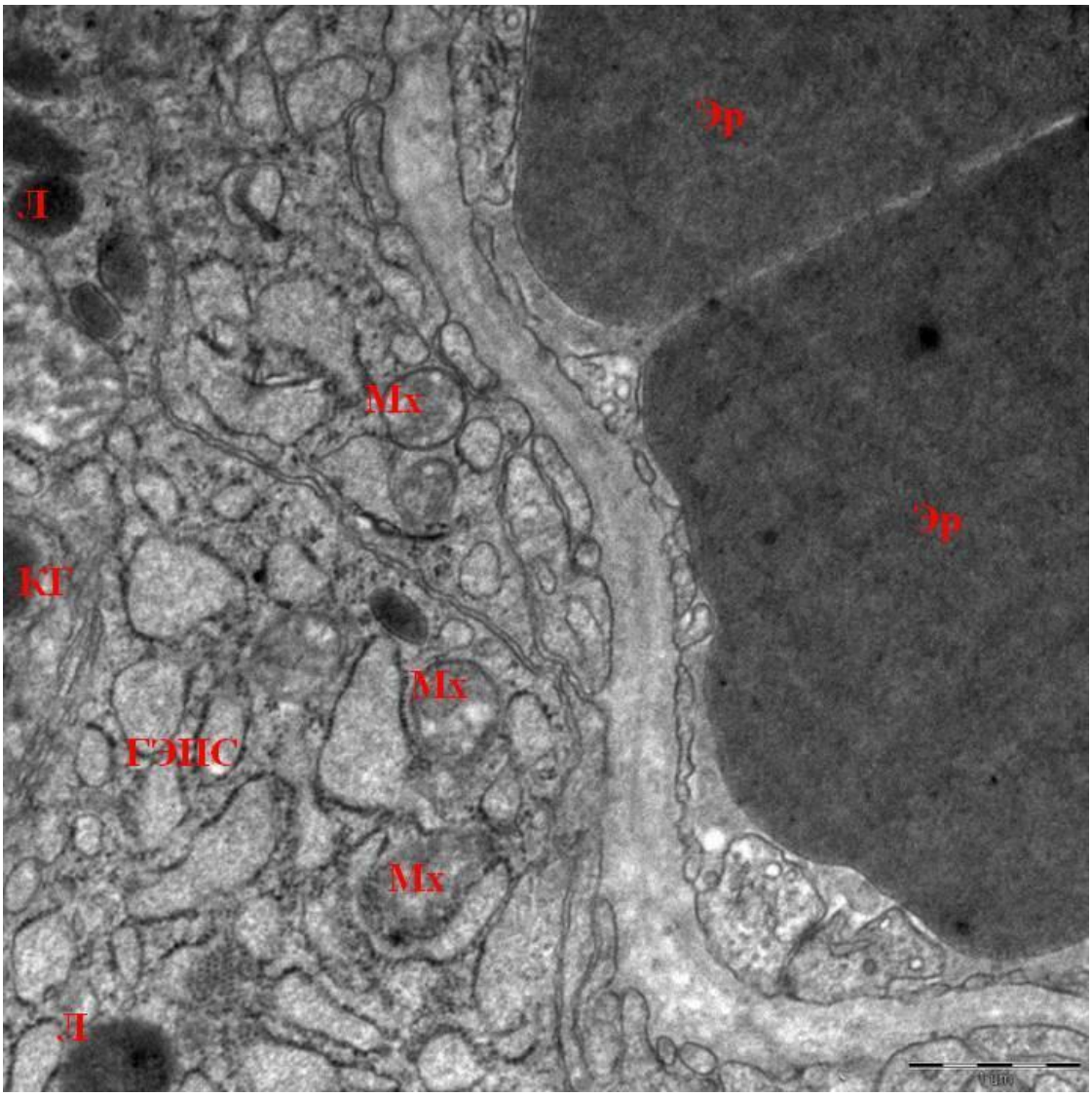


Рис. 93. Контакт фолликулярных тироцитов периферической зоны долей ЩЖ самки крысы опытной группы постпубертатного возраста с капилляром. Канальцы ГЭПС умеренно расширены. Единичные лизосомы (Л) средней электронной плотности. Митохондрии (Мх) небольшого размера округлой формы. Просвет сосуда обтурирован эритроцитами (Эр). В эндотелиоците умеренное количество микропиноцитозных везикул. Ув.10000.

В центральных зонах долей ЩЖ фолликулярные тироциты имели чаще кубическую форму. Ядра округлой и овальной форм. Некоторые ядра имели множественные инвагинации. В ядрах содержание эухроматина увеличилось и было значительно больше, чем в ядрах тироцитов центральной зоны долей ЩЖ крыс контрольной группы. Содержание гетерохроматина было крайне низким. Ядрышки были смещены к ядерной оболочке. ГЭПС занимала большую часть цитоплазмы и была представлена резко расширенными канальца-

ми, заполненными хлопьевидным содержимым низкой электронной плотности. Митохондрии в центральных зонах в отличие от периферических зон имели округлую форму, их было больше по сравнению с предыдущим сроком исследования. Наряду с сохранными митохондриями, встречались митохондрии с выраженным отеком матрикса и деструкцией крист. В некоторых митохондриях наблюдалась «миелинизация» мембран. Единичные митохондрии плотно контактировала с лизосомами с образованием аутофаголизосом. Комплекс Гольджи в основном располагался супрануклеарно, его цистерны были уплощены и заполнены гомогенным осмиофобным содержимым (рис.94). В целом, комплекс Гольджи был сильнее развит как по сравнению с периферическими зонами, так и по сравнению с предыдущим сроком исследования. Количество лизосом было большим по сравнению с предыдущим сроком исследования. Они имели среднюю и высокую электронную плотность. В апикальной части фолликулярных тироцитов содержалось большое количество секреторных гранул. В цитоплазме часто выявлялись коллоидные капли, окруженные лизосомами, и сливающиеся с ними (рис.94,95). Матрикс микроворсинок на апикальной поверхности клеток был просветлен (рис.96). Часто были видны фигуры перистальтики микроворсинок, свидетельствующие о выделении тиреоглобулина в полость фолликула (рис.96). Также в некоторых клетках на апикальной поверхности образовывались псевдоподии, захватывающие большие объемы коллоида, а также выросты цитоплазмы в просвет фолликула с удлиненными микроворсинками (рис.97). Капилляры в центральной зоне имели открытый просвет, как правило, обтурированный эритроцитоами, или закрытый просвет. В составе фолликулов наряду с активно функционирующими клетками часто встречались тироциты с пикнотизированными ядрами, деструкцией клеточных органелл (рис.98) и десквамацией в полость фолликула. Также встречались практически полностью разрушенные фолликулы.

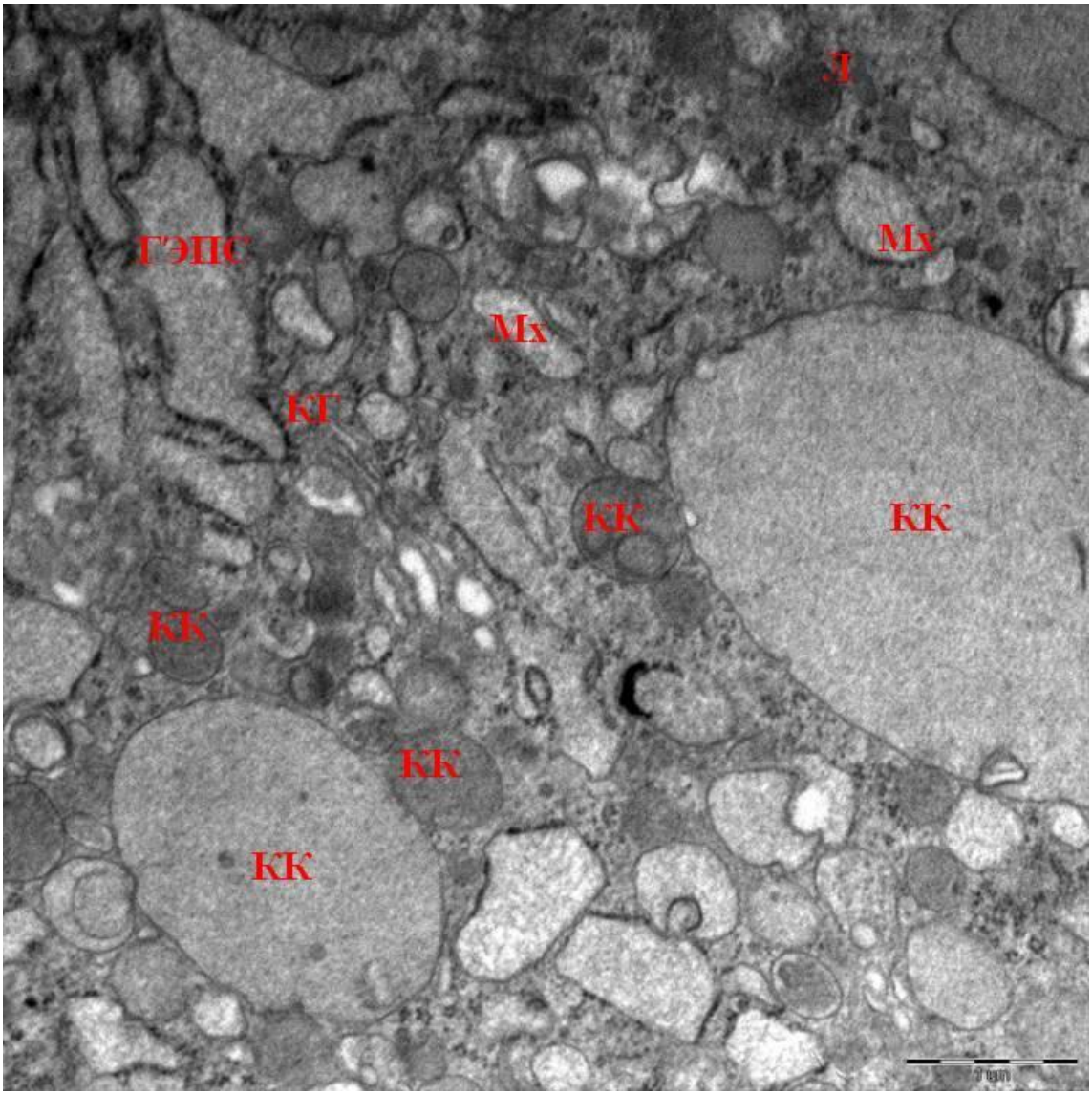


Рис. 94. Ультраструктура фолликулярного тироцита центральной зоны долей ЩЖ самки крысы опытной группы постпубертатного возраста. В цитоплазме скопление коллоида в виде крупных коллоидных капель (КК). Лизосомы отсутствуют. Канальцы ГЭПС расширены. Митохондрии (Мх) небольшого размера округлой формы. Ув. 8000.

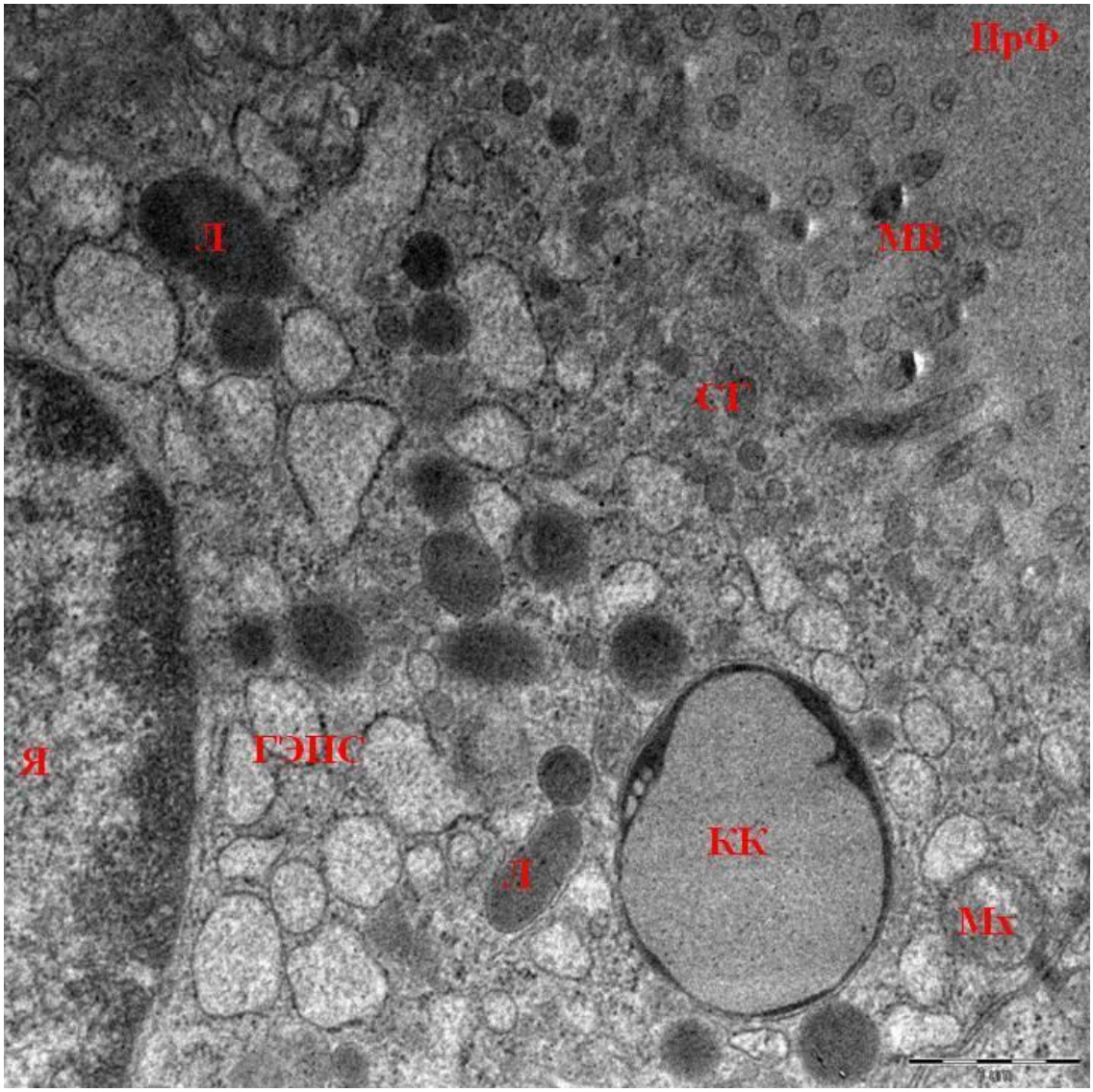


Рис. 95. Ультраструктура фолликулярного тироцита центральной зоны долей ЩЖ самки крысы опытной группы постпубертатного возраста. В цитоплазме скопление большое количество лизосом (Л), окружающих и сливающихся с коллоидными каплями (КК). Единичные митохондрии (Мх) небольшого размера округлой формы. Под апикальной плазмолеммой скопление секреторных гранул (СГ). ПрФ – просвет фолликула. Ув. 8000.

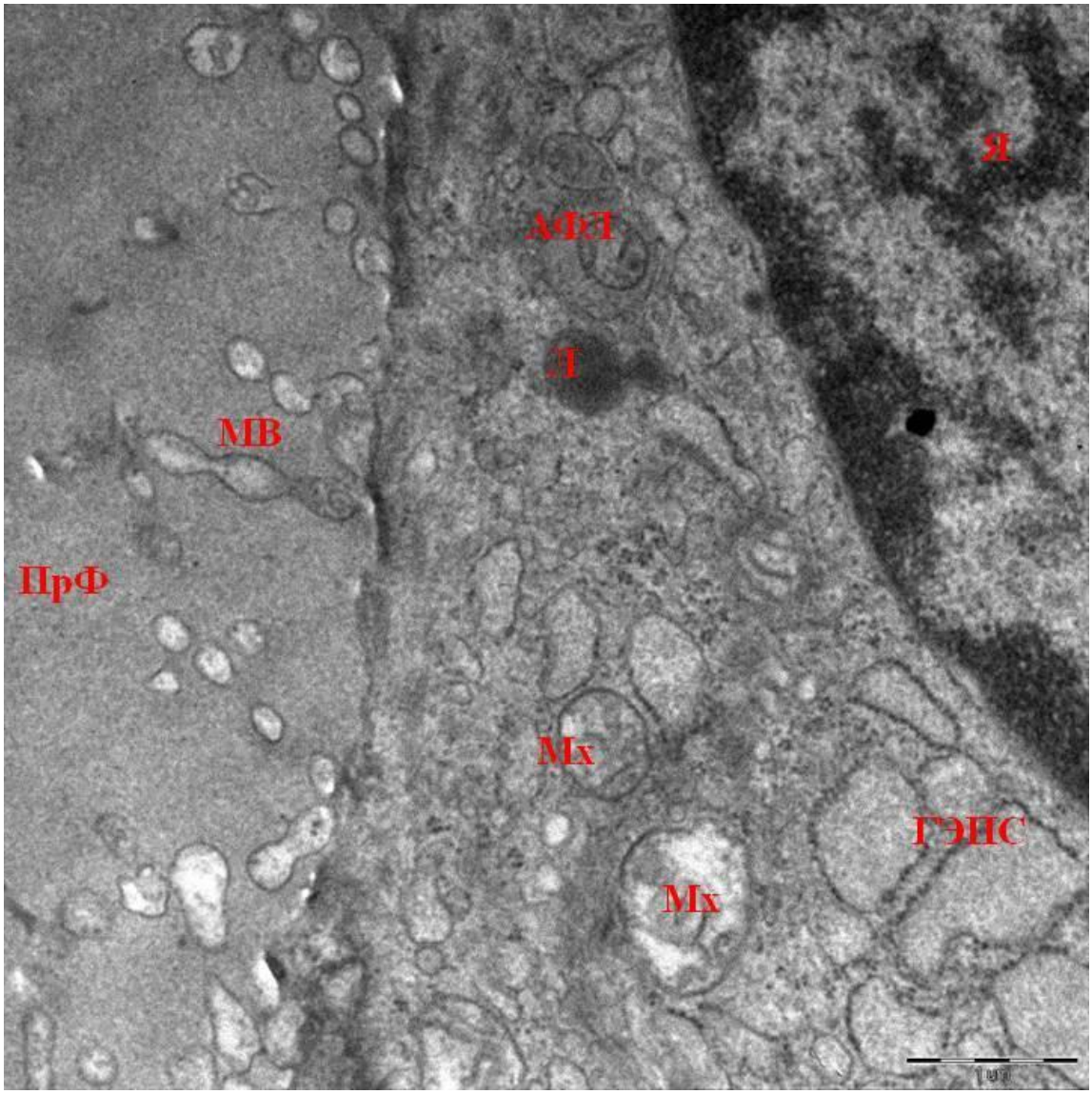


Рис. 96. Ультраструктура фолликулярного тироцита центральной зоны долей ЩЖ самки крысы опытной группы постпубертатного возраста. Канальцы ГЭПС умеренно расширены. Митохондрии (Мх) округлой формы. Единичные лизосомы средней электронной плотности (Л). Содержимое микроворсинок (МВ) просветлено, наблюдаются картины “перистальтики” микроворсинок. ПрФ – просвет фолликула. Ув. 10000.




Рис. 97. Ультраструктура апикальной поверхности фолликулярного тироцита центральной зоны долей ЩЖ самки крысы опытной группы постпубертатного возраста. На апикальной плазмолемме, удлинение микроворсинок, осуществляющих макропиноцитоз коллоида (указано стрелкой) и сформированные выросты, на поверхности которых имеются микроворсинки. Под апикальной плазмолеммой секреторные гранулы (СГ) средней электронной плотности. ПрФ – просвет фолликула. Ув. 10000.

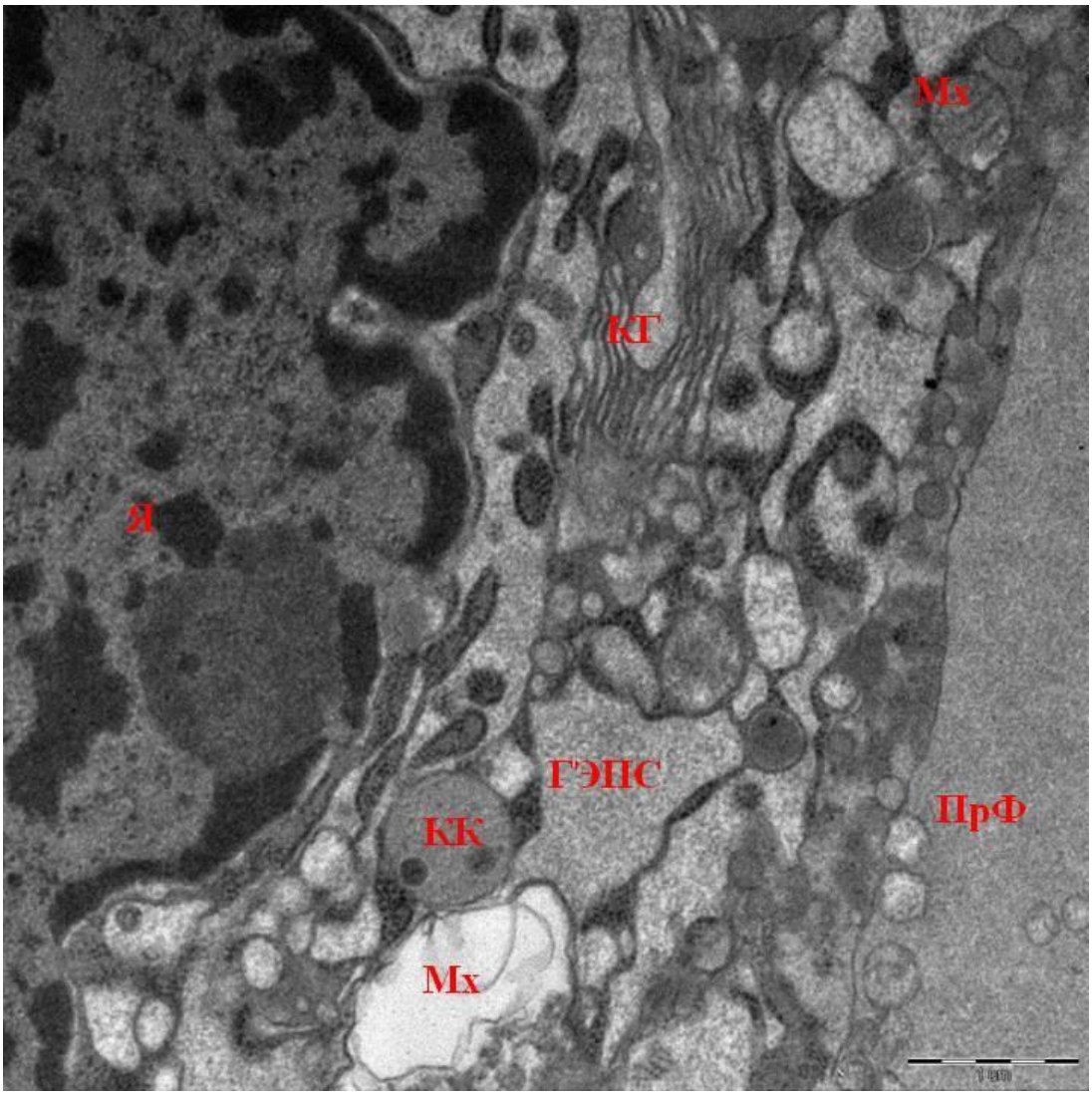


Рис. 98. Ультраструктура фолликулярного тироцита центральной зоны долей ЩЖ самки крысы опытной группы постпубертатного возраста. Начальная стадия гибели фолликулярного тироцита. Краевая конденсация хроматина, деструкция мембранных органелл. ПрФ – просвет фолликула. Ув.10000

**Заключение.**

В ЩЖ самок крыс контрольной группы отчетливо наблюдались региональные различия строения паренхимы долей. По сравнению с контрольной группой 6-недельного срока отмечалась тенденция к уменьшению площади фолликулов, более сильно выраженная в периферических зонах. В периферических зонах было отмечено увеличение процентного содержания коллоида и снижение высоты фолликулярного эпителия. В центральной зоне, как и в периферических, было отмечено увеличение размеров ядер фолликулярных ти-

роцитов. Высота фолликулярного эпителия как в центральной, так и в периферических зонах ЩЖ была ниже, чем у контрольной группы 6-недельного срока. В фолликулярных тироцитах периферических зон отмечалось уменьшение площади, занимаемой ГЭПС, уменьшение количества секреторных гранул в апикальной части клеток и увеличение размеров комплекса Гольджи и количества лизосом. В центральной зоне долей по сравнению с предыдущим сроком исследования в фолликулярных тироцитах отмечалось увеличение количества лизосом.

В опытной группе строение паренхимы долей ЩЖ не имело принципиальных отличий от контрольной группы: наблюдалось типичное дольчатое строение с формированием зональности в долях. Отличием от контрольной группы были большие размеры фолликулов, а также высоты фолликулярных тироцитов и размеров их ядер в периферических зонах долей.

По сравнению с 6-недельным возрастом было выявлено небольшое увеличение площади фолликулов в периферических зонах и значительное увеличение в центральной. В периферических зонах долей наблюдались признаки усиления функциональной активности клеток в виде увеличения их высоты и размеров ядер, приводящей к их гибели и разрушению фолликулов и целых долек. В дольках без деструкции фолликулов в фолликулярных тироцитах выявлены гипертрофия комплекса Гольджи, усиление формирования лизосом, усиление синтетических процессов, проявлявшееся расширением канальцев ГЭПС, отеком матрикса митохондрий и перинуклеарного пространства, по сравнению как с предыдущим сроком исследования, так и контрольной группой аналогичного возраста. В центральной зоне ЩЖ отмечалось увеличение процентного содержания коллоида, процентного содержания фолликулярного эпителия и размеров его ядер, в то время как в периферических зонах таких изменений не наблюдалось. При изучении ультраструктуры выявлены активация трансмембранного транспорта ТГ, особенно его обратный захват путем макропиноцитоза и усиление его расщепления лизосомами по сравнению с предыдущим сроком исследования. Таким образом,

активность формирования лизосом и протеолиза ТГ в фолликулярных тироцитах самок крыс, подвергавшихся воздействию дисраптора, была аналогичной показателям контрольных животных.

*Особенности строения щитовидной железы и ультраструктуры фолликулярного эпителия самок крыс контрольной и опытной групп*

Динамическое исследование ЩЖ самок крыс контрольных групп в пубертатном и постпубертатном периодах выявило возрастные изменения ее морфофункциональных характеристик. В периферических и центральной зонах отмечалось снижение высоты фолликулярных тироцитов, увеличение размеров их ядер, а также содержание коллоида.

У самок крыс, подвергавшихся воздействию низких доз ДДТ, в возрасте 10 недель, строение долей ЩЖ не имело принципиальных отличий от контрольной группы: наблюдалось типичное дольчатое строение с формированием зональности в долях. У самок, в отличие от самцов, в центральной зоне отмечалось увеличение площади фолликулов. Высота фолликулярных тироцитов центральной зоны у самок не изменялась, а в периферии уменьшалась, в то время как у самцов было отмечено увеличение высоты тироцитов в обеих долях. Также отмечалось увеличение числа лизосом. В периферических зонах долей ЩЖ отмечалась тенденция к увеличению площади фолликулов. Размеры ядер увеличивались по всей паренхиме по сравнению с предыдущим сроком исследования. Также отмечалось усиление синтетических процессов. Как у самцов, так и у самок крыс было отмечено увеличение числа лизосом. Таким образом, общими чертами являлась гиперфункция клеток, а также гибель паренхимы. Особенностью гистофизиологии фолликулярных тироцитов у самок были макропиноцитоз коллоида и компенсаторное увеличение апикальной поверхности клеток за счет образования цитоплазматических выростов.

### 3.2.4. Изменения тиреоидного статуса и экспрессии ключевых молекул, обеспечивающих йодирование тирозилов в фолликулярных тироцитах, у самок крыс в постпубертатном периоде при воздействии эндокринного дисраптора ДДТ с первого дня постнатального онтогенеза

3.2.4.1. Изменения тиреоидного статуса самок крыс в постпубертатном периоде при воздействии эндокринного дисраптора ДДТ с первого дня постнатального онтогенеза

*-контрольной группы*

У самок крыс контрольной группы отмечалось статистически значимое снижение уровней Т3 в среднем на 33% и ТГ на 3% по сравнению с предыдущим сроком исследования. Этим они отличались от самцов, у которых, наоборот, отмечалось повышение Т3. В итоге тиреоидный статус самок крыс в постпубертатном периоде характеризовался более низкой концентрацией Т3 и ТГ по сравнению с самцами аналогичного возраста.

Таблица 9.

Тиреоидный статус самок крыс, подвергавшихся длительному воздействию низких доз ДДТ в постнатальном развитии, и контрольной группы в пубертатном и постпубертатном периоде

| Группы / Показатели | Контрольная группа в возрасте 6-ти недель | Опытная группа в возрасте 6-ти недель | Контрольная группа в возрасте 10-ти недель | Опытная группа в возрасте 10-ти недель |
|---|---|---|---|---|
| Т4, мкг/дл | 2,57±0,21 | 2,32±0,19* | 2,28±0,17 | 2,13±0,19 |
| сТ4, нг/дл | 1,37±0,09 | 1,51±0,08 | 1,53±0,07 | 1,35±0,11^ |
| %сТ4 | 0,06±0,004 | 0,07±0,004 | 0,07±0,006 | 0,05±0,002 |
| Т3, нг/мл | 1,25±0,09^ | 1,08±0,03*^ | 0,83±0,01#^ | 0,78±0,05#^ |
| сТ3, пг/мл | 2,74±0,16^ | 2,29±0,13* | 2,53±0,18 | 1,82±0,11*# |
| % сТ3 | 0,22±0,009 | 0,22±0,01 | 0,30±0,02#^ | 0,26±0,02^ |
| Тироглобулин, нг/мл | 19,62±0,19 | 19,23±0,69 | 19,00±0,18#^ | 17,83±0,60*# |
| ТТГ, мкМЕ/мл | 0,64±0,03 | 1,68±0,03*^ | 0,67±0,04 | 2,15±0,09*#^ |
| Рецептор ТТГ, МЕ/л | 2,78±0,11 | 4,07±0,18*^ | 2,55±0,11 | 6,04±0,11*#^ |

Примечания: *- статистически значимые отличия от значений контрольной группы, #-статистически значимые отличия от значений предыдущего срока исследования, ^- статистически значимые отличия значений группы самок от группы самцов.

*- опытной группы*

У самок крыс отмечалось снижение концентрации Т3 как по сравнению с предыдущим сроком исследования в среднем на 28%, так по сравнению с контрольной группой в среднем на 8%. Также было выявлено снижение содержания сТ3 как по сравнению с контрольной группой в среднем на 28%, так и с предыдущим сроком на 21%. Концентрация ТГ снижалась на 8% как по сравнению с контрольной группой, так и по сравнению с предыдущим сроком. Содержание ТТГ и рецепторов ТТГ в сыворотке крови повысилось по сравнению с предыдущим сроком исследования и значительно превысило значения контрольной группы. Таким образом, тиреоидный статус самок крыс отличался от такового у самцов более низким уровнем сТ4 и Т3, но более высоким уровнем сТ3, ТТГ и рецепторов ТТГ (табл.9).

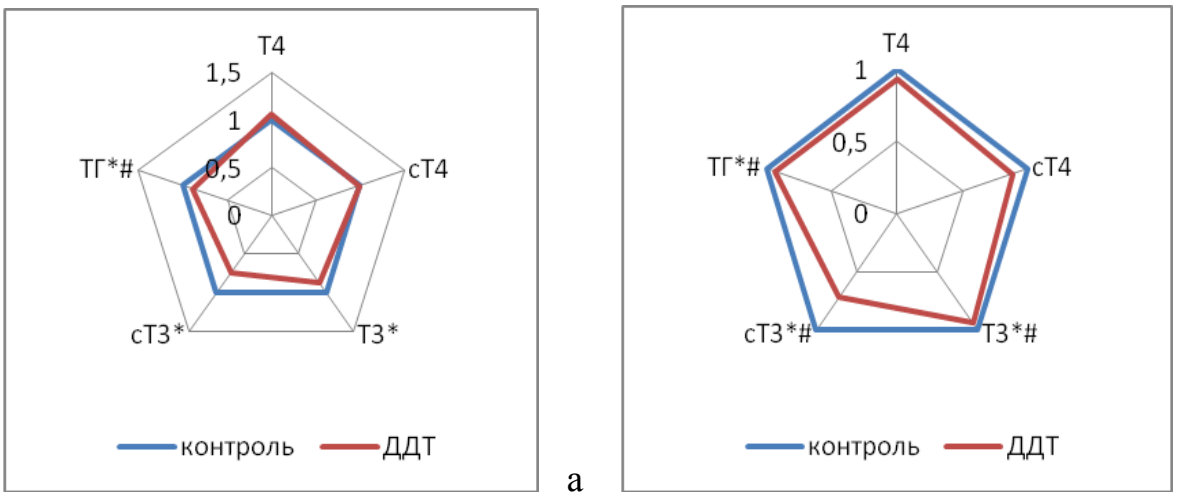


Рис.99. Изменения тиреоидного статуса самцов (а) и самок (б) крыс при воздействии низких доз ДДТ в возрасте 10 недель (постпубертатный период)

Примечания: *- статистически значимые отличия от значений контрольной группы.

**Заключение.** В отличие от самцов у самок контрольной группы после наступления половой зрелости отмечалось снижение функциональной активности ЩЖ, о чем свидетельствует более низкий уровень Т3, а также тироглобулина. У самок опытной группы в тиреоидном статусе происходили изменения

аналогичные таковым у самцов, но у самок было более высокое содержание ТТГ в сыворотке крови и продолжалось увеличение экспрессии рецепторов ТТГ.

### 3.2.4.2. Изучение продукции натрий-йодного симпортера и тиреопероксидазы в постпубертатном периоде у самок крыс, подвергшихся воздействию низких доз ДДТ в постнатальном онтогенезе, и контрольных самок крыс

*Определение экспрессии натрий-йодного симпортера в фолликулярном эпителии щитовидной железы самок крыс*

В фолликулярных тироцитах периферических зон долей ЩЖ самок крыс контрольной группы как и у самцов экспрессия НЙС не изменялась по сравнению с предыдущим сроком исследования (рис. 100). Доля клеток активно экспрессирующих НЙС составляла свыше 60%. В центральной зоне долей экспрессия НЙС была менее выраженной по сравнению с периферическими зонами (рис. 102). По сравнению с предыдущим сроком исследования выявлено статистически значимые уменьшение доли клеток с высокой экспрессией НЙС. В отличие от самцов контрольной группы, у самок процент клеток с низкой экспрессией НЙС в центральной зоне долей был статистически значимо меньше (рис. 100).

У самок крыс, подвергавшихся воздействию низких доз ДДТ, в периферических зонах долей отмечалось уменьшение экспрессии НЙС по сравнению с предыдущим сроком исследования. Доля клеток с высокой экспрессией НЙС была статистически значимо меньше значений контрольной группы и не отличалась от аналогичного значения у самцов опытной группы (рис. 100,101). В центральных зонах долей не выявлено изменений экспрессии НЙС по сравнению с предыдущим сроком исследования. По сравнению со значениями центральной зоны долей ЩЖ самок контрольной группы доля клеток с высокой экпрессией НЙС была на четверть меньше (рис. 100), но в два раза больше, чем у самцов аналогичного возраста, подвергавшихся воздействию ДДТ.

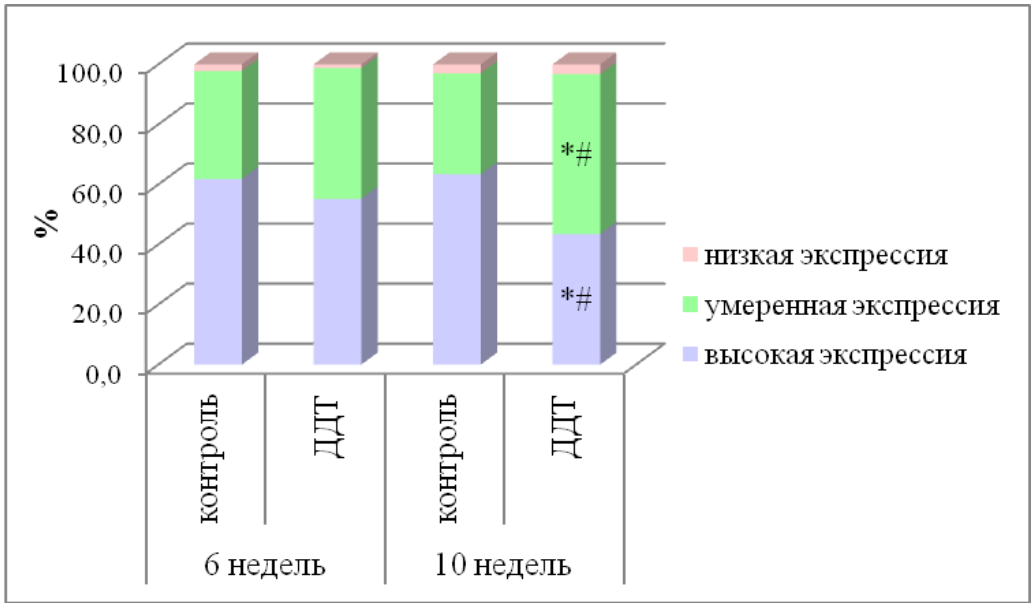


а

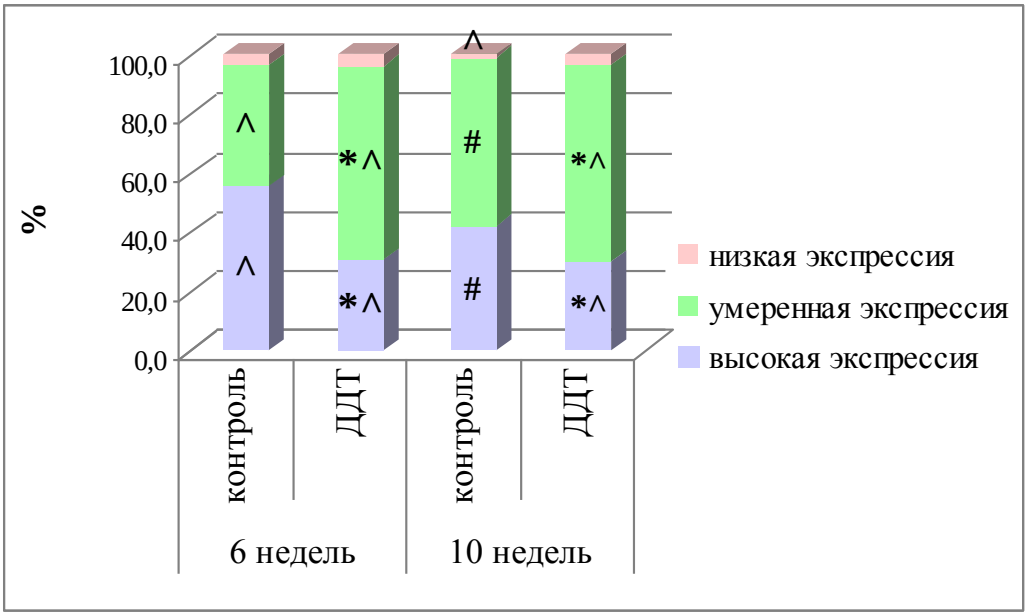


б

Рис. 100. Выраженность экспрессии натрий-йодного симпортера в фолликулярных тироцитах периферической (а) и центральной (б) зон долей щитовидной железы у самок крыс, подвергшихся воздействию низких доз ДДТ, и контрольной группы в пубертатном (6 недель) и постпубертатном (10 недель) периодах.

Примечания: * – статистически значимые отличия от значений контрольной группы, # – от предыдущего срока исследования, ^ – отличия от показателей самцов аналогичного возраста.

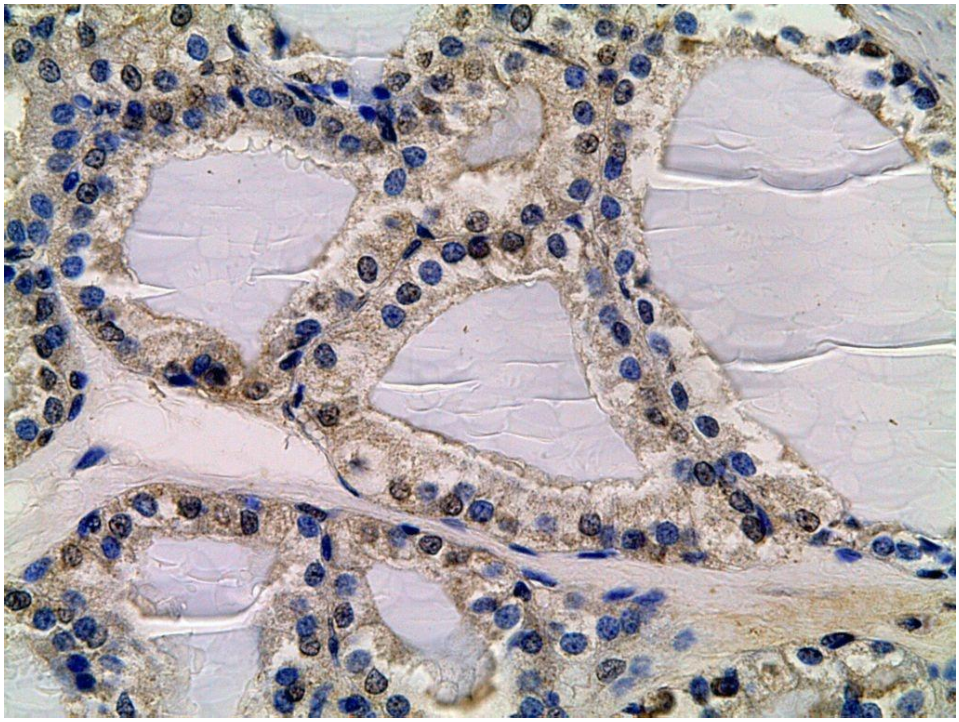

а

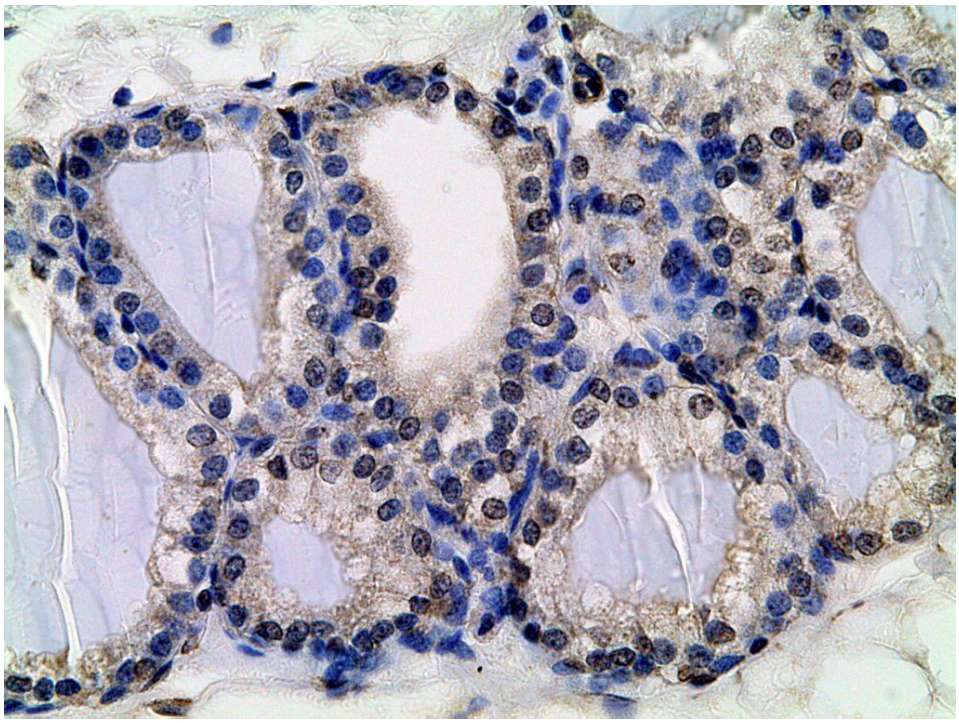

б

Рис. 101. Экспрессия натрий-йодного симпортера в фолликулярных тироцитах периферической зоны долей щитовидной железы у самок крыс постпубертатного возраста контрольной группы (а), подвергшихся воздействию низких доз ДДТ (б).
Меньшее количество клеток с высокой экспрессией НЙС у крыс, подвергавшихся воздействию низких доз ДДТ.
Иммуногистохимическая реакция, докраска гематоксилином Майера, ув. 400.

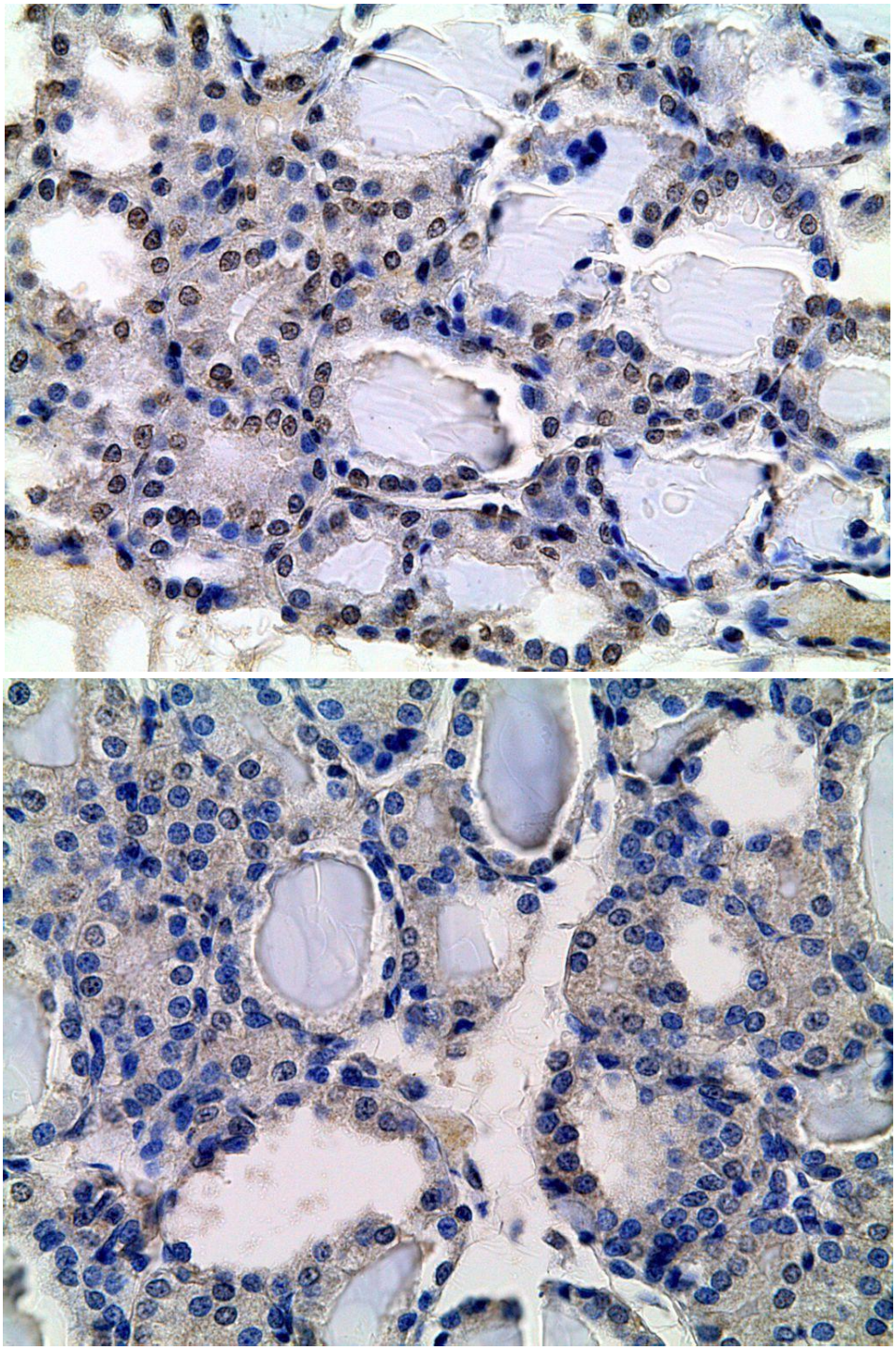


Рис. 102. Экспрессия натрий-йодного симпортера в фолликулярных тироцитах центральной зоны долей щитовидной железы у самок крыс постпубертатного возраста контрольной группы (а), подвергшихся воздействию низких доз ДДТ (б).

Низкая экспрессия НЙС у крыс, подвергавшихся воздействию низких доз ДДТ.

Иммуногистохимическая реакция, докраска гематоксилином Майера, ув. 400.

*Количественное определение натрий-йодного симпортера в сыворотке крови самок крыс*

У самок крыс контрольной группы как и у самцов отмечалось статистически значимое уменьшение концентрации НЙС в сыворотке крови по сравнению с предыдущим сроком исследования (рис. 103), но степень снижения была более выраженной (в среднем на 37%), вследствие чего содержание НЙС в системном кровотоке у самок было статистически значимо ниже, чем у самцов аналогичного возраста.

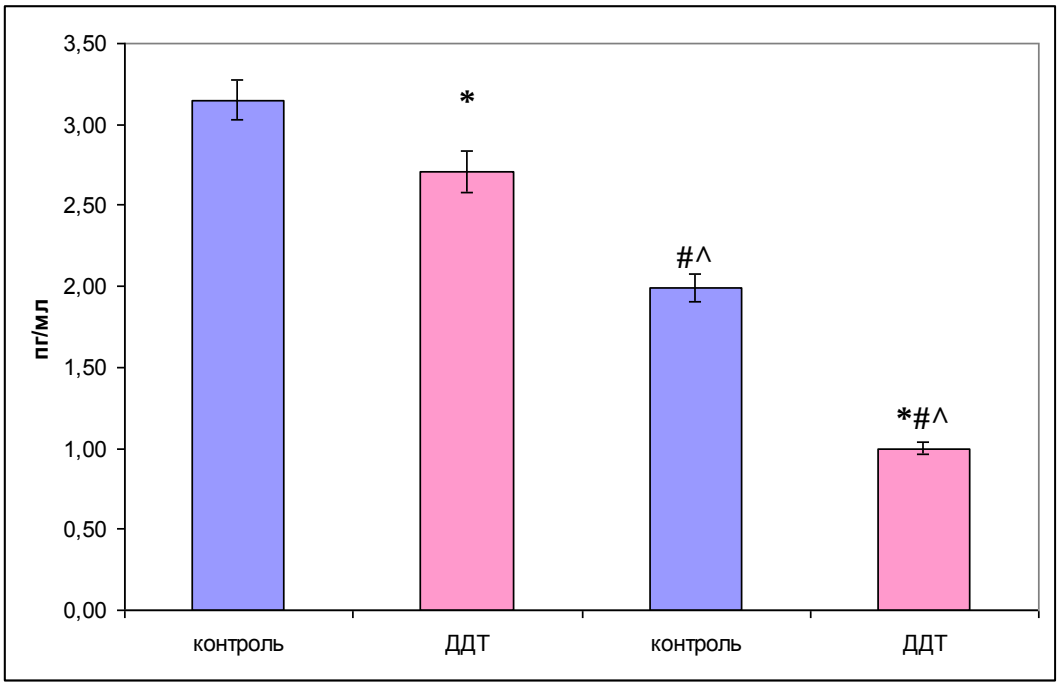


Рис. 103. Концентрация натрий-йодного симпортера в сыворотке крови самок крыс, подвергавшихся воздействию ДДТ, и контрольной группы в пубертатном (6 недель) и постпубертатном (10 недель) периодах, (M±m).

Примечания: * – статистически значимые отличия от значений контрольной группы, # – от предыдущего срока исследования, ^ – отличия от показателей самцов аналогичного возраста.

У крыс, подвергавшихся воздействию низких доз ДДТ, также наблюдалось уменьшение концентрации НЙС по сравнению с предыдущим сроком исследования. Соответственно, концентрация НЙС была статистически зна-

чимо ниже, чем в контрольной группе аналогичного возраста (рис. 103). По сравнению с самцами, подвергавшимися воздействию ДДТ в течение того же периода времени, снижение содержания НЙС в сыворотке крови было большим (в среднем на 63%). Таким образом, концентрация НЙС в сыворотке крови самок опытной группы была почти в два раза ниже, чем у самцов.

*Определение экспрессии тиреопероксидазы в фолликулярном эпителии щитовидной железы самок крыс*

В фолликулярном эпителии периферических зон долей ЩЖ самок крыс контрольной группы как и у самцов экспрессия ТПО не изменялась по сравнению с предыдущим сроком исследования (рис. 104а). Доля клеток активно экспрессирующих ТПО составляла около 40%. В основном, в клетках ТПО локализовалась на апикальной мембране (рис. 105а). В центральной зоне долей экспрессия фермента была более выражена по сравнению с периферическими зонами (рис. 104а,105). По сравнению с предыдущим сроком исследования выявлено статистически значимое уменьшение доли клеток с высокой экспрессией ТПО на треть. Таким образом, продукция ТПО в центральной зоне долей ЩЖ у самок была меньше, чем у самцов.

У самок крыс, подвергавшихся воздействию ДДТ в течение 10 недель, выявлено значительное усиление экспрессии ТПО в фолликулярном эпителии периферических зон долей (в участках без деструктивных изменений) как по сравнению с предыдущим сроком исследования, так и со значениями контрольной группы аналогичного возраста (рис. 105а), а также значениями самцов опытной группы. Более двух третей клеток характеризовались диффузной локализацией ТПО в цитоплазме (рис.105б). В центральной зоне долей существенных изменений по сравнению с предыдущим сроком исследования не обнаружено (рис. 104б). Экспрессия ТПО была ниже, чем в контрольной группе, и не отличалась от значений у самцов опытной группы.

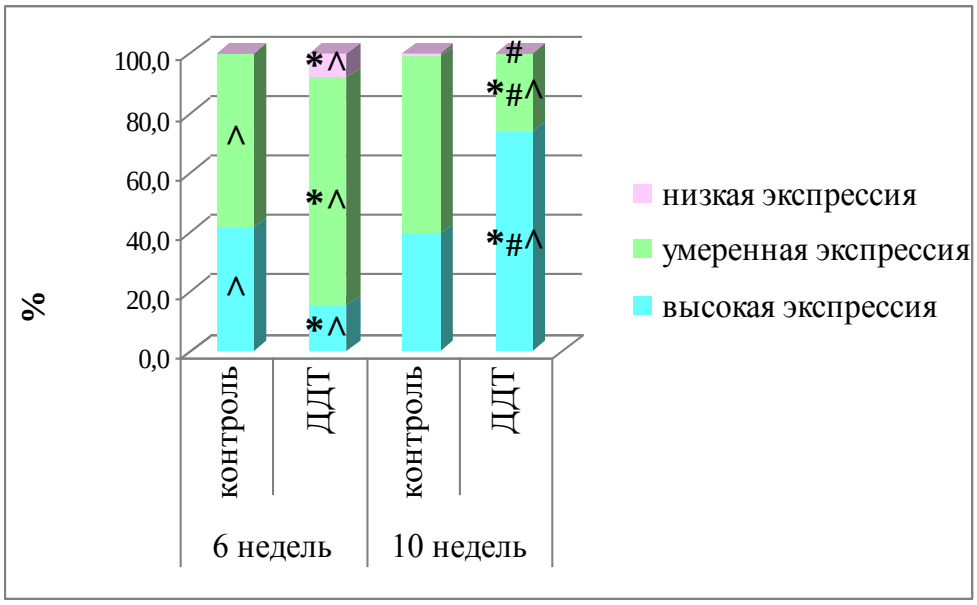


а

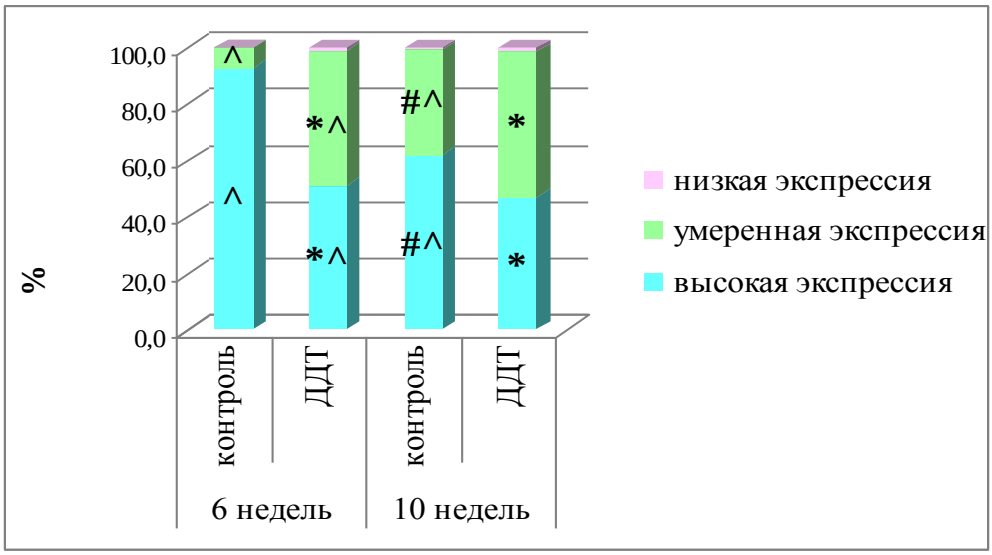


б

Рис. 104. Выраженность экспрессии тиреопероксидазы в фолликулярных тироцитах периферической (а) и центральной (б) зон долей щитовидной железы у самок крыс, подвергшихся воздействию низких доз ДДТ, и контрольной группы в пубертатном (6 недель) и постпубертатном (10 недель) периодах.

Примечания: * – статистически значимые отличия от значений контрольной группы, # – от предыдущего срока исследования, ^ – отличия от показателей самцов аналогичного возраста.

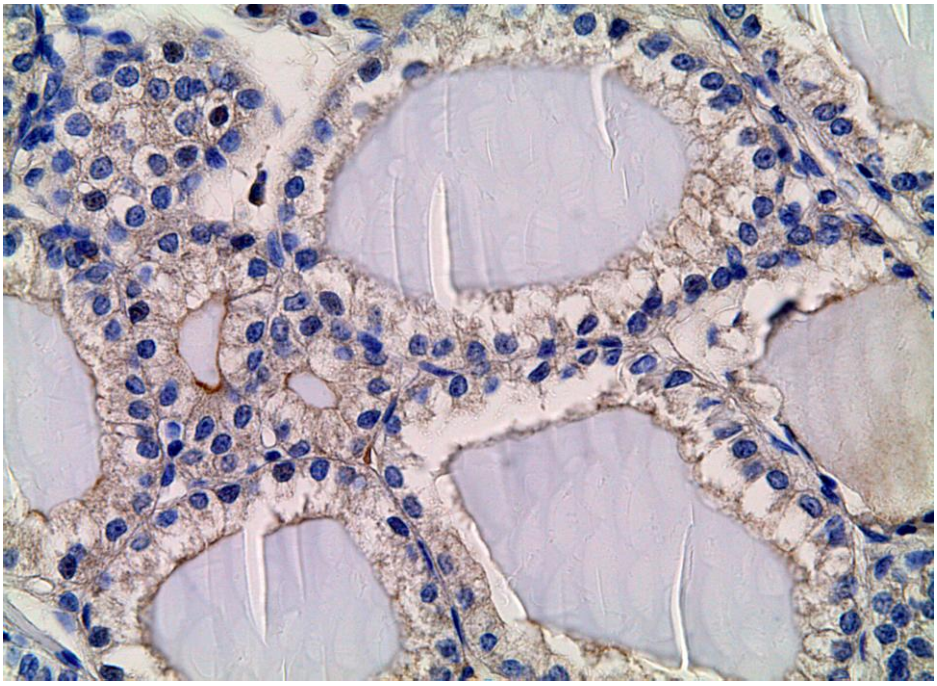

а

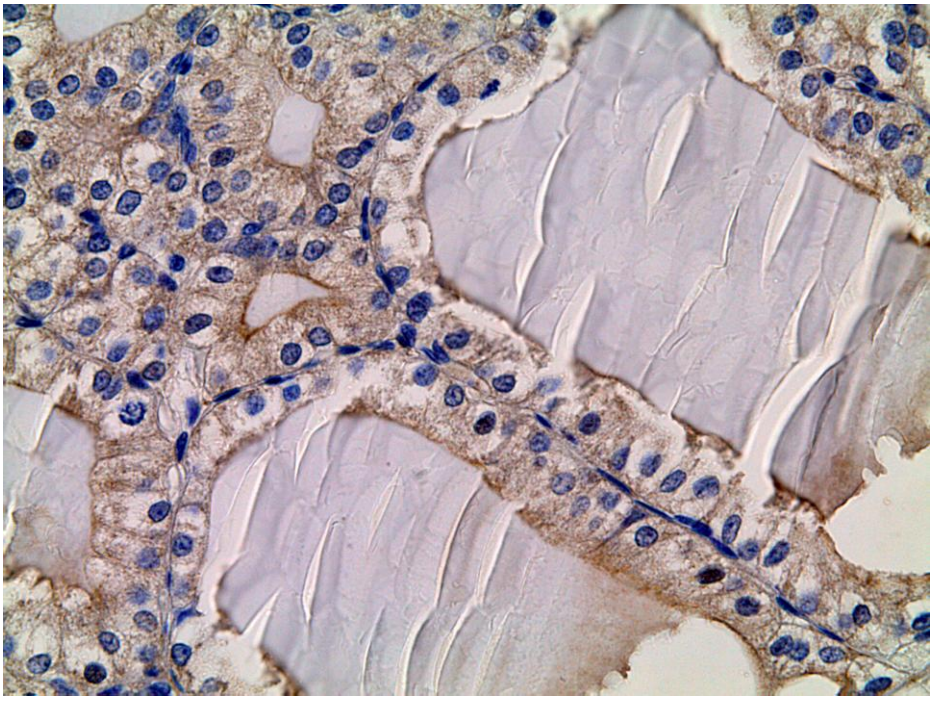

б

Рис. 105. Экспрессия тиреопероксидазы в фолликулярных тироцитах периферической зоны долей щитовидной железы у самок крыс постпубертатного возраста контрольной группы (а), подвергшихся воздействию низких доз ДДТ (б).

Отсутствие изменений экспрессии ТПО в тироцитах контрольной группы по сравнению с предыдущим сроком исследования. Значительное усиление экспрессии в фолликулярных тироцитах самок крыс опытной группы. Иммуногистохимическая реакция, докраска гематоксилином Майера, ув. 400.

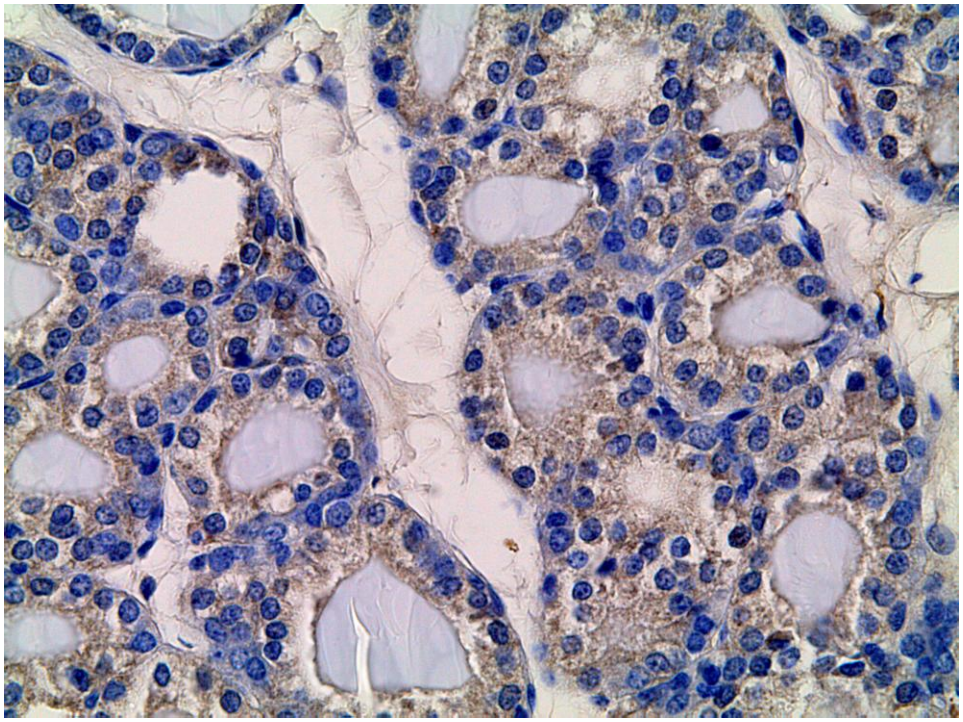

а

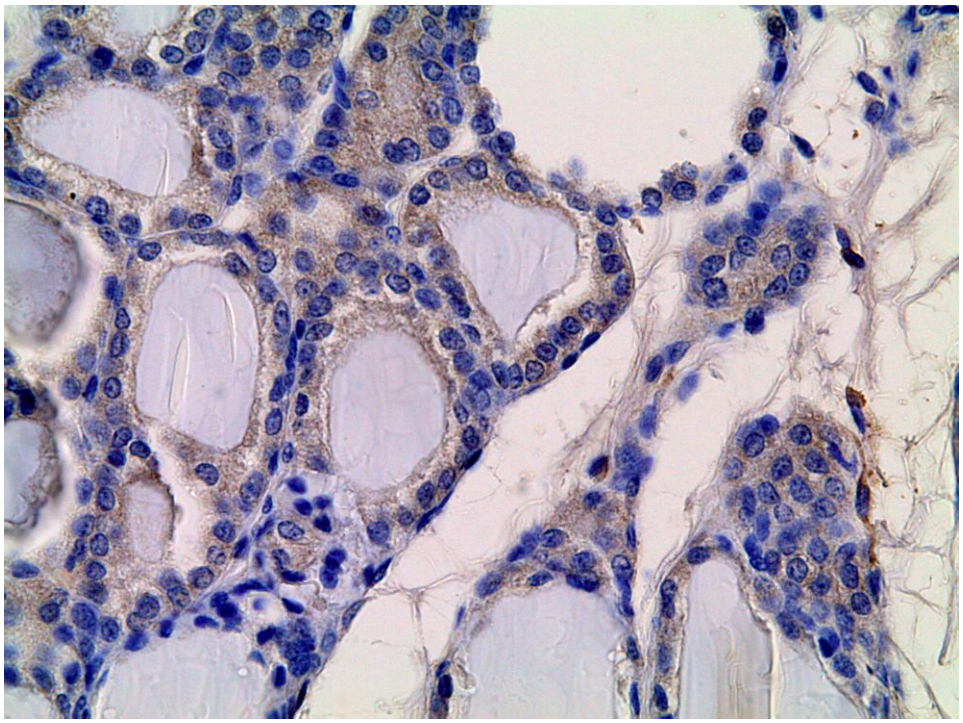

б

Рис. 106. Экспрессия тиреопероксидазы в фолликулярных тироцитах центральной зоны долей щитовидной железы у самок крыс постпубертатного возраста контрольной группы (а), подвергшихся воздействию низких доз ДДТ (б).

Уменьшение экспрессии ТПО у крыс контрольной группы по сравнению с предыдущим сроком исследования. Менее выраженная экспрессия ТПО у крыс опытной группы.

Иммуногистохимическая реакция, докраска гематоксилином Майера, ув. 400.

*Количественное определение тиреопероксидазы в сыворотке крови самок крыс*

У самок крыс контрольной группы в отличие от самцов после наступления полового созревания отмечалось статистически значимое уменьшение концентрации ТПО более чем на 10% (рис. 107), и, соответственно, этот показатель у самок был статистически значимо меньшим по сравнению с самцами.

У самок крыс, подвергавшихся воздействию низких доз ДДТ, выявлено незначительное уменьшение концентрации ТПО по сравнению с предыдущим сроком исследования (рис. 107). Содержание ТПО в системном кровотоке не отличалось от значений контрольной группы самок и от значений самцов опытной группы.

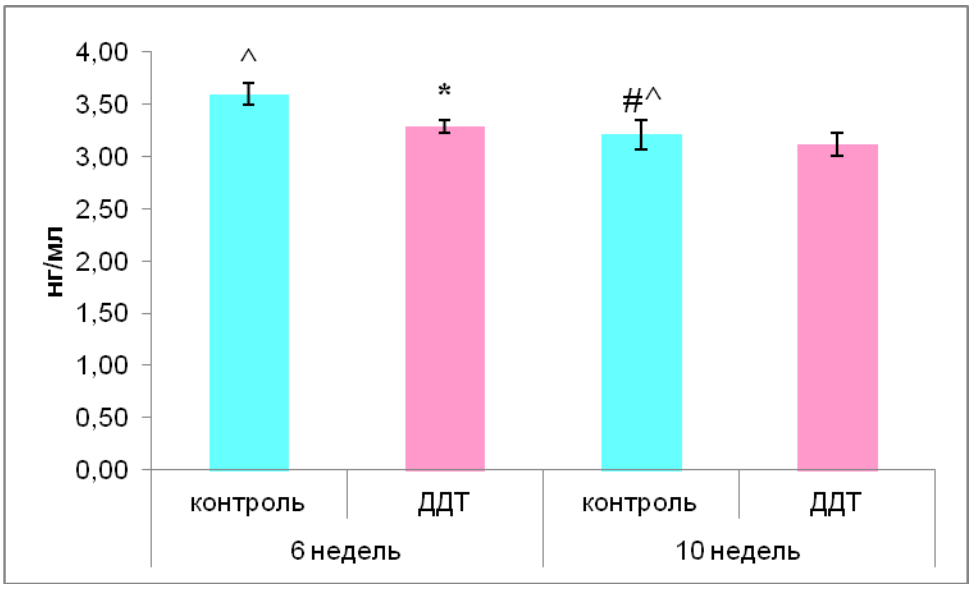


Рис. 107. Концентрация тиреопероксидазы в сыворотке крови самок крыс, подвергавшихся воздействию ДДТ, и контрольной группы в пубертатном (6 недель) и постпубертатном (10 недель) периодах, (M±m).

Примечания: * – статистически значимые отличия от значений контрольной группы, # – от предыдущего срока исследования, ^ – отличия от показателей самцов аналогичного возраста.

**Заключение.**

У самок контрольной группы синтез НЙС в постпубертатном периоде снижался в большей степени, чем у самцов. Как и у самцов, это было обусловлено уменьшением синтеза НЙС в центральной зоне долей. Экспрессия ТПО у самок уменьшалась после наступления полового созревания в отличие от самцов, у которых она усиливалась. Это было связано с уменьшением экспрессии ТПО в центральной зоне долей. Но региональные особенности экспрессии у самок были такими же, как и у самцов.

У самок крыс, подвергавшихся воздействию низких доз ДДТ в течение 10 недель, синтез НЙС уменьшался по сравнению с предыдущим сроком исследования, как и у самцов, но это было обусловлено изменениями в периферических, а не центральной зоне долей. Региональные различия в экспрессии НЙС были менее выражены, а уменьшение концентрации НЙС в системном кровотоке было значительно большим. Особенностью экспрессии ТПО у самок было ее усиление в периферических зонах долей. Однако повышения концентрации ТПО в сыворотке крови не наблюдалось из-за деструкции фолликулов.

# ГЛАВА 4. ОБСУЖДЕНИЕ РЕЗУЛЬТАТОВ СОБСТВЕННЫХ ИССЛЕДОВАНИЙ

Изучение воздействия эндокринных дисрапторов на ЩЖ развивающегося организма имеет большое значение для современной медицины, так как их способность влиять на основные процессы гормоногенеза может приводить к стойкому нарушению функционирования ЩЖ и гипоталамо-гипофизарно-тиреоидной оси в целом. Проведенное исследование выявило существенные изменения секреторной деятельности фолликулярного эпителия ЩЖ, обусловленные воздействием низких доз ДДТ, потребляемых с пищей в пределах максимально допустимых уровней его содержания в продуктах питания, как в пубертатном периоде, так и после наступления половой зрелости. Пубертатный период характеризуется активацией синтеза половых гормонов, оказывающих влияние на функцию ЩЖ, а постпубертатный период отражает установившиеся новые взаимосвязи в эндокринной системе. В связи с этим, считаем целесообразным обсудить морфофункциональные изменения в ЩЖ при воздействии низких доз ДДТ с первых дней постнатального развития в пубертатном периоде и постпубертатном периоде с учетом половых особенностей и особенностей реагирования ЩЖ при воздействии ДДТ, начиная с раннего периода постнатального развития и при воздействии ДДТ на взрослый организм.

*Морфофункциональные изменения ЩЖ самцов крыс в пубертатном возрасте*

При изучении тиреодного статуса самцов крыс пубертатного возраста, потреблявших низкие дозы ДДТ с первого дня постнатального развития, отмечалось снижение уровня Т4 и повышение уровня ТТГ и рецепторов к ТТГ как и у крыс, подвергавшихся аналогичному по срокам и дозам воздействию ДДТ с начала пубертатного периода [30].

У самцов крыс, подвергавшихся воздействию ДДТ, в пубертатном периоде выявлено снижение экспрессии НЙС в периферических зонах долей, вследствие чего региональные различия в экспрессии этого белка были утра-

чены. Уменьшение синтеза в большей части клеток паренхимы ЩЖ обусловило снижение концентрации НЙС в сыворотке крови крыс. В физиологических условиях снижение синтеза НЙС вызывает реактивное повышение синтеза ТПО, что позволяет поддержать образование йодированных тирозилов на необходимом уровне [27], что и наблюдалось у крыс контрольной группы в постпубертатном периоде. Повышение синтеза ТПО при воздействии ДДТ происходило во всей паренхиме ЩЖ, но наибольшая экспрессия фермента отмечалась в центральной зоне долей, что и привело к увеличению его концентрации в системном кровотоке, то есть механизм регуляции йодирования тироглобулина у самцов крыс был сохранен. Этому способствовало повышение синтеза ТТГ и рецепторов ТТГ.

У самцов контрольной группы в пубертатном периоде наблюдались региональные различия в экспрессии НЙС с преобладанием этих процессов в периферических зонах долей. Таким образом, в зонах с наибольшей экспрессией НЙС наблюдалась большая чувствительность фолликулярных тироцитов к дисрапторному действию ДДТ. У контрольных животных региональных различий в экспрессии ТПО не было, и усиление синтеза ТПО у опытных животных отмечалось также во всей паренхиме ЩЖ, но более в центральной зоне. Особое внимание обращало на себя отсутствие выраженного стимулирующего действия ТТГ на резорбцию и формирование лизосом. Также в периферических зонах отмечалось замедление транспорта через апикальную мембрану, подтверждающееся скоплением секреторных гранул в апикальных частях клеток, растяжением фолликулов тироглобулином и низко выраженной резорбцией [19]. В центральных зонах отмечалось увеличение размеров фолликулов, снижение размеров ядер тироцитов, увеличение площади ГЭПС и расширение ее канальцев, увеличение комплекса Гольджи, умеренное количество секреторных гранул, «перистальтика» микроворсинок, выраженный отек митохондрий с деструкцией крист, низкое содержание коллоидных капель в цитоплазме на фоне малого количества лизосом. То есть  проявления активности синтетических процессов [19] в клетках цен-

тральной зоны долей были выражены сильнее. Гетерофункциональность центральной и периферических зон долей ЩЖ и их способность реагировать на различные по природе факторы является характерной особенностью гистофизиологии ЩЖ, которая начинает формироваться еще в пренатальном периоде развития [10]. Данные литературы показывают, что при действии различных триггеров периферическая зона не всегда включается в реактивные изменения, а продолжает стабильно функционировать, в то время как в центральной зоне долей реактивные изменения проявляются сильнее [29].

Таким образом, у самцов крыс в возрасте 6 недель уже начинает формироваться функциональная зрелость как периферических зон, в связи с чем они были более подвержены негативному действию дисраптора, так и центральных зон, обеспечивающих развитие реактивных изменений, направленных на восстановление эутиреоза, что, вероятно, объясняет менее выраженный гипотиреоз по сравнению с самками крыс.

При сравнении с морфофункциональными изменениями щитовидной железы крыс Вистар, подвергавшихся воздействию аналогичных доз ДДТ в течение 6 недель, но после пубертатного периода, были выявлены как общие черты в изменениях гистофизиологии фолликулярного эпителия, так и ряд особенностей. И у половозрелых животных, и у новорожденных воздействие низких доз ДДТ в течение 6-ти недель вызывало уменьшение экспрессии НЙС в фолликулярном эпителии. Но в эксперименте на половозрелых крысах через 6 недель потребления ДДТ в ЩЖ снижение продукции НЙС было значительно более выраженным по сравнению с данными настоящего исследования [26], а в фолликулярных тироцитах появились признаки увеличения функциональной активности, направленные на усиление захвата йода и его органификации. Усиление органификации йода происходило за счет увеличения экспрессии окислительно-восстановительных ферментов, обеспечивающих йодирование молекулы ТГ в полости фолликулов, а именно ТПО, как и у крыс, подвергавшихся воздействию дисраптора с первого дня постнатального онтогенеза, но у половозрелых крыс повышение продукции ТПО

было существенно больше [25]. Электронно-микроскопические исследования показали, что при воздействии ДДТ с первого дня постнатального развития не наблюдается столь выраженной асинхронии функционирования фолликулярного эпителия и разобщения фаз секреторного цикла, как у взрослых животных, подвергавшихся аналогичному воздействию ДДТ [30]. Реакция фолликулярных тироцитов у крыс в пубертатном периоде была более однотипной и проявлялась усилением синтетической активности клеток и уменьшением формирования лизосом. Также и региональные различия в ультраструктуре фолликулярных тироцитов были менее выражены. У взрослых животных после 6-ти недель воздействия ДДТ отмечалось усиление секреторной активности фолликулярного эпителия центральной зоны долей [30]. У крыс пубертатного возраста, подвергавшихся воздействию ДДТ с первого дня, в центральной зоне отмечалась более высокая экспрессия ТПО и менее выраженные нарушения транспорта тироглобулина через апикальную мембрану. Эти особенности гистофизиологии эпителия обусловили различную морфологическую картину, так у взрослых животных отмечалось увеличение размеров фолликулов в периферической зоне долей и уменьшение – в центральной [27]. Отсутствие активации всех фаз секреторного цикла фолликулярных тироцитов центральной зоны долей у развивающегося организма обусловило сниженную продукцию тиреоидных гормонов, несмотря на реактивное повышение синтеза ТПО, в то время как у взрослых животных отмечалось реактивное повышение продукции всех тиреоидных гормонов, особенно Т3 и сТ3 [24, 25]. Таким образом, при воздействии эндокринного дисраптора с первого дня постнатального онтогенеза, снижение экспрессии НЙС происходит медленнее, а соответственно, и реактивное повышение продукции ТПО также активируется в меньшей степени, уменьшение формирования лизосом более выражено. Отсутствие синхронного усиления фаз синтеза, выделения, резорбции и расщепления ТГ в тироцитах центральной зоны долей, вероятно, обусловлено их функциональной незрелостью.

*Морфофункциональные изменения ЩЖ самок крыс в пубертатном возрасте*

При исследовании морфофункциональных изменений ЩЖ самок крыс в пубертатном возрасте был выявлен ряд характерных особенностей. Так у самок контрольной группы региональных различий в экспрессии НЙС не выявлено. Однако у самок опытной группы ингибирующее экспрессию НЙС воздействие ДДТ проявлялось только в центральной зоне долей. Снижение уровня НЙС в сыворотке крови у самок и самцов было одинаковым. В то время как синтез ТПО, имеющий выраженные региональные различия в контроле (в отличие от самцов), снижался в центральных и периферических зонах долей ЩЖ, что подтверждалось и уменьшением его концентрации в системном кровотоке. В тироцитах центральных и периферических зон отмечалось малое количество лизосом, что говорит о снижении протеолиза. В центральных зонах долей ЩЖ отмечалось снижение синтетических процессов. Вышеперечисленные процессы приводили к более выраженному по сравнению с самцами гипотиреозу, проявившемуся снижением не только Т4, но и Т3, что, в свою очередь, повлекло за собой выраженную секрецию ТТГ. Однако это не вызывало развития более выраженных реактивных изменений. Возможно, что причиной этого было значительно меньшее по сравнению с самцами увеличение экспрессии рецепторов к ТТГ.

*Морфофункциональные изменения ЩЖ у самцов крыс в постпубертатном возрасте*

Динамическое исследование ЩЖ крыс контрольных групп в пубертатном и постпубертатном периодах выявило возрастные изменения ее морфофункциональных характеристик. В центральной и периферической зонах долей имелись отличия в характере этих изменений. Продукция НЙС уменьшилась на 25% за счет снижения его экспрессии в тироцитах центральной зоны долей, а секреция ТПО увеличилась на 25% за счет активации ее синтеза в тироцитах центральной зоны. Таким образом, баланс между поступлением йодидов и их органификацией был сохранен, и фолликулярные тироциты осуществляли продукцию тиреоидных гормонов на том же уровне, но за счет

более эффективного йодирования тироглобулина, а не за счет более интенсивного транспорта йода в клетки. В периферической зоне размеры фолликулов не изменялись, но было отмечено снижение высоты фолликулярного эпителия, уменьшение размера ядер и накопление коллоида в фолликулах, высокое содержание эухроматина в ядрах, хорошо развитая ГЭПС, функциональной напряжение митохондрий, более высокое содержание секреторных гранул в апикальных частях клеток, удлинение микроворсинок, то есть активация выделения тироглобулина, что приводило к увеличению его содержания в полости фолликулов. В центральной зоне долей, напротив, размеры фолликулов уменьшались, а высота тироцитов увеличивалась, наблюдались признаки высокой синтетической активности. Возрастные изменения тиреоидного статуса указывали на усиление конвертации Т4 в Т3 – наиболее активную форму гормона.

В опытной группе строение долей ЩЖ не имело принципиальных отличий от контрольной группы: наблюдалось типичное дольчатое строение с формированием зональности в долях.

У самцов крыс, подвергавшихся воздействию низких доз ДДТ, в возрасте 10 недель выявлено снижение синтеза НЙС на 25% по сравнению с предыдущим сроком исследования как и у контрольных животных, аналогично в центральных зонах долей. Но повышения синтеза ТПО не происходило. Продукция Т4 нормализовалась, но появился дефицит биологически доступной фракции наиболее активного тиреоидного гормона сТ3, что повлекло усиление секреции ТТГ. Увеличения синтеза рецепторов к ТТГ не происходило, наоборот, их уровень в сыворотке крови снижался. Нормализация продукции Т4 достигалась за счет резкого усиления функциональной активности отдельных долек в периферических зонах долей, приводящих к гибели значительных участков паренхимы. Отличительной особенностью наблюдаемой в различных стадиях гибели столь значительных участков паренхимы было отсутствие лейкоцитарной инфильтрации стромы, характерной для тироидитов различного генеза [4,23]. Отсутствие лейкоцитарной ин-

фильтрации подтверждает, что причиной разрушения фолликулов является гибель фолликулярных тироцитов, обусловленная длительной гиперфункцией. Скопление большого количества секреторных гранул под апикальной мембраной фолликулярных тироцитов в периферической зоне долей и отсутствие коллоидных капель указывает на затруднение процессов трансмембранного транспорта тироглобулина как и в предыдущем сроке исследования. В центральной зоне повышался синтез тироглобулина. В клетках отмечалась гипертрофия комплекса Гольджи, большое количество секреторных везикул и лизосом, что свидетельствует о его нормальном функционировании в отличие от животных, подвергавшихся воздействию ДДТ на более поздних этапах постнатального развития [30]. «Перистальтика» микроворсинок и наличие коллоидных капель указывают на более активный трансмембранный перенос тироглобулина, чем в тироцитах периферической зоны, что вместе с уменьшением размеров фолликулов свидетельствует об активации фазы резорбции и расщепления прогормона, в отличие от периферическоих зон долей и является компенсаторным изменением, обеспечивающим нормализацию продукции Т4. Таким образом, продолжающееся воздействие эндокринного дисраптора ДДТ приводило к более выраженному подавлению поступления йодидов в фолликулярные тироциты без усиления продукции оксидоредуктаз, осуществляющих йодирование тироглобулина, нарушению транспорта секреторных продуктов через апикальную мембрану и снижению формирования лизосом. Компенсаторно ЩЖ усиливала синтез прогормона, а в центральной зоне восстанавливались процессы протеолиза.

При изучении изменений гистофизиологии фолликулярного эпителия ЩЖ крыс, подвергавшихся воздействию ДДТ с первых дней постанатального развития, по сравнению с взрослыми особями был выявлен ряд отличий. При воздействии на взрослый организм в паренхиме ЩЖ происходило увеличение числа фолликулов в ответ на стимулирующее действие ТТГ. Увеличение количества тироцитов позволяло повысить общую продукцию НЙС и снизить экспрессию ТПО до нормального уровня, то есть нормализовать йо-

дирование ТГ в целом. Несмотря на это, тиреоидный статус животных характеризовался как гипотиреоз, так как отмечался дефицит Т3 [24, 25]. Причиной этого была неспособность повышенного уровня ТТГ восстановить секреторную деятельность тироцитов, продолжавших находиться под дисрапторным действием ДДТ [25]. При воздействии ДДТ на развивающийся организм, основным механизмом его дисрапторного действия также являлось снижение продукции НЙС, вызывающее реактивное повышение синтеза ТПО, но эти процессы происходили медленнее. Воздействие ДДТ приводило к уменьшению синтеза лизосомальных ферментов и протеолиза тироглобулина, а также нарушению его транспорта через апикальную мембрану, как и у взрослых, с улучшением трансмембранного транспорта ТГ и увеличением формирования лизосом в постпубертатном периоде. Активация и синхронизация фаз секреторного цикла фолликулярных тироцитов была единственным выявленным изменением, направленным на увеличение продукции гормонов. Это свидетельствует о нарушении гистофизиологии органа и его неспособности к развитию типовых приспособительных изменений, направленных на восстановление эутиреоза, таких как перестройка паренхимы с увеличением числа фолликулов в единице объема, наблюдаемых при аналогичном по срокам и дозам воздействии на взрослых животных. Нормализации продукции гормонов к активному репродуктивному периоду не происходило, что указывает на частичное нарушение реагирования фолликулярного эпителия на митогенные стимулы ТТГ и морфогенетические процессы в железе.

Сравнение ультраструктурных изменений фолликулярных тироцитов крыс, подвергавшихся воздействию дисраптора с первых дней постнатального онтогенеза, и после наступления половой зрелости в течение 6-ти и 10-ти недель выявило ряд особенностей. Исследования действия низких доз ДДТ на половозрелых крыс в течение 10 недель показали, что в ЩЖ фолликулярные тироциты подразделялись на 2 вида по особенностям секреторного процесса [30]. Первый – это клетки, адекватно реагирующие на стимуляцию рецепторов ТТГ активацией всех фаз секреторного цикла. Эти клетки встреча-

лись в составе микрофолликулов, возникшие в результате пролиферации эпителия. Второй тип – это клетки, находящиеся под более длительным воздействием дисраптора, а поэтому слабо реагирующие на стимулы ТТГ. Они характеризовались отсутствием микроворсинок или уменьшением их числа, опустошением апикальной части клеток, отсутствием лизосом и секреторных везикул. Это приводило к компенсаторным изменениям секреторной деятельности тироцитов, таким как микроапокриновый способ выделения секрета путем клазматоза апикальной части цитоплазмы. Таким образом, клетки переходят с регулируемого типа секреции на конститутивный, то есть выделение синтезируемых продуктов без оформления секреторных гранул, минуя комплекс Гольджи, для интенсификации секреторной деятельности за счет ее упрощения. У развивающихся крыс ни в пубертатном, ни в постпубертатном периоде нарушения функции комплекса Гольджи не наблюдалось, о чем свидетельствует наличие значительного количества секреторных гранул, а в постпубертатном периоде и увеличение числа лизосом, что позволило тироцитам сохранить регулируемый тип секреции. Фолликулярные тироциты характеризовались однотипностью изменений, из которых ведущим было резкое усиление синтетической активности в ответ на стимулы ТТГ, что приводило к гибели клеток.

*Морфофункциональные изменения ЩЖ самок крыс в постпубертатном возрасте*

При изучении особенностей строения ЩЖ и гистофизиологии фолликулярного эпителия самок крыс был выявлен ряд отличий. По сравнению с самцами у самок контрольной группы постпубертатного возраста отмечалось более выраженное снижение НЙС. Изменения продукции ТПО было диаметрально противоположными изменениям у самцов. У самцов снижение экспрессии НЙС компенсировалось повышением синтеза ТПО, а у самок этот показатель также снижался, что и обусловливало меньшее йодирование ТГ и, соответственно, более низкое содержанию ТГ и Т3 в сыворотке крови. У самцов экспрессия рецепторов ТТГ с возрастом снижалась, а у самок не из-

менялась. Особенности строения паренхимы в центральной зоне ЩЖ у самок свидетельствуют о меньшей функциональной активности фолликулярных тироцитов.

Общими чертами изменений гистофизиологии фолликулярного эпителия у самок и самцов крыс, подвергавшихся воздействию низких доз ДДТ, являлись гиперфункция клеток и очаговая гибель паренхимы. При изучении половых особенностей гистофизиологии ЩЖ крыс опытных групп был выявлен ряд различий. Отличительной особенностью самок крыс, аналогично контрольным животным, было большее снижение НЙС по сравнению с самцами. Снижение происходило преимущественно в периферических зонах, а не в центральных, как у самцов, что указывает на большую чувствительность тироцитов центральных зон долей к дисрапторному действию ДДТ. У самок синтез ТПО превалировал в периферических зонах долей, а не в центральной как у самцов. При сравнении тиреоидного статуса самок и самцов крыс с соответствующими показателями контрольных групп выявлено отсутствие половых различий в характере и степени изменений продукции тиреоидных гормонов, однако секреция ТТГ и экспрессия рецепторов ТТГ у самок была значительно выше, следовательно насыщения рецепторов ТТГ лигандом, вызывающее снижение их экспрессии [49] у самок на данном сроке исследования не происходило в отличие от самцов. ТТГ оказывает прямое стимулирующее действие на синтез НЙС и ТПО [49, 56]. Следовательно, повышение секреции ТТГ гипофизом и увеличение экспрессии рецепторов к ТТГ должно было увеличить синтез НЙС и ТПО фолликулярными тироцитами. Результаты иммуногистохимических исследований показали увеличение экспрессии ТПО в клетках периферической зоны долей ЩЖ самок крыс, но увеличения уровня ТПО в системном кровотоке не происходило из-за гибели участков паренхимы. Однако повышения экспрессии НЙС не наблюдалось ни в центральных, ни в периферических зонах долей. Это указывает на ведущую роль подавления синтеза НЙС в нарушении секреторной деятельности фолликулярного эпителия и подтверждает данные о том, что нарушение транспорта

йодидов посредством снижения синтеза НЙС является главным механизмом дисрапторного действия ДДТ [26]. Неспособность повысить экспрессию НЙС в ответ на стимулирующее действие ТТГ свидетельствует о мощном блокирующем действии ДДТ на активацию опосредованных ТТГ транскрипционных процессов.

Отличиями гистофизиологии ЩЖ самок являлось увеличение количества лизосом в фолликулярных тироцитах не только центральной, но и периферической зон долей, а также увеличение апикальной поверхности клеток и активация процессов выделения ТГ, что приводило к увеличению его содержания в полости фолликулов и их небольшому растяжению, в то время как у самцов отмечалось уменьшение размеров фолликулов в центральных зонах долей. У самцов высота тироцитов увеличивалась во всей паренхиме ЩЖ, тогда как у самок в центре она не изменялась, а в периферических зонах снижалась. По сравнению с контрольной группой высота фолликулярных тироцитов у самок была больше только в периферической зоне долей, а у самцов и в периферической, и в центральной.

## ЗАКЛЮЧЕНИЕ

Воздействие низких доз ДДТ на развивающийся организм с первого дня постнатального онтогенеза вызывает изменения гистофизиологии ЩЖ, приводящие к снижению продукции тиреоидных гормонов, и более медленному снижению функциональной активности фолликулярных тироцитов и развитию реактивных процессов, обеспечивающих восстановление эутиреоза, чем при воздействии на взрослый организм аналогичных доз эндокринного дисраптора. В ответ на снижение уровня тиреодных гормонов происходит развитие компенсаторно-приспособительных процессов, направленных на восстановление нарушенной секреторной деятельности фолликулярных тироцитов (рис. 108).

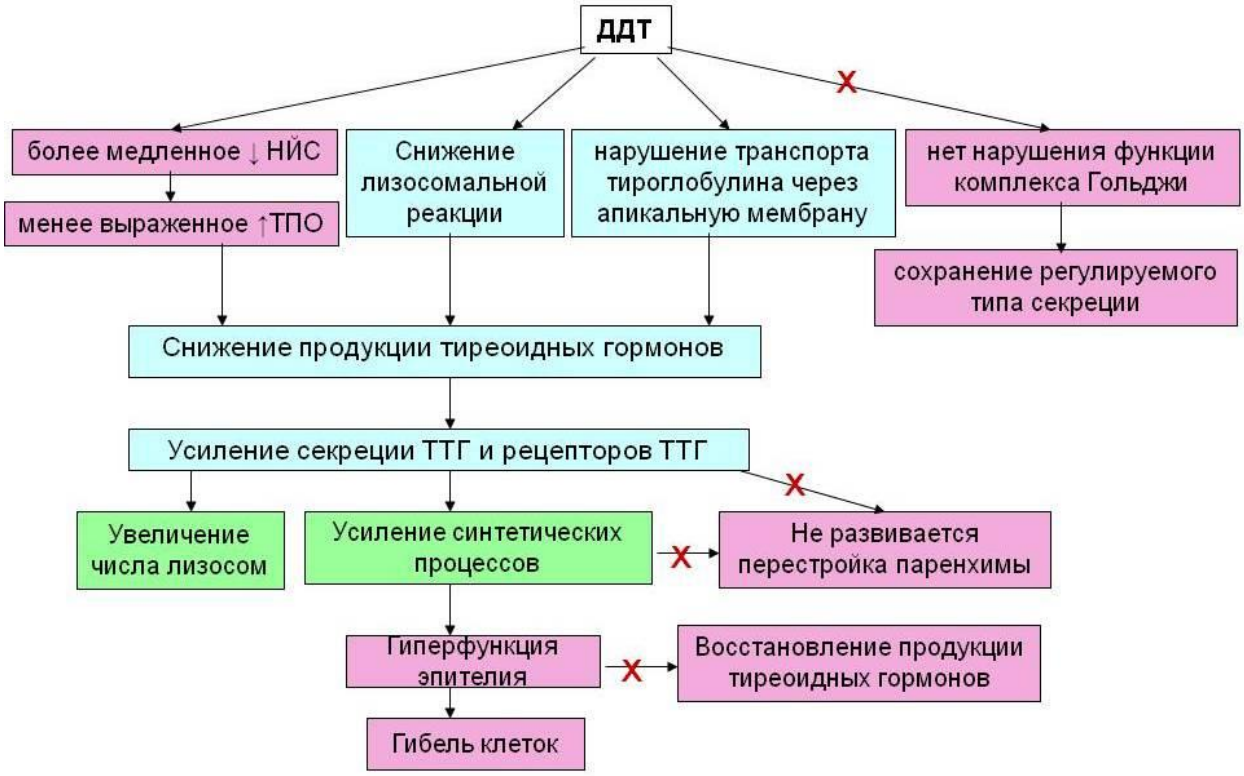


Рис. 108. Изменения гистофизиологии фолликулярного эпителия щитовидной железы крыс, подвергавшихся воздействию низких доз эндокринного дисраптора ДДТ с первого дня постнатального онтогенеза.

Примечания: в блоках розового цвета показаны особенности изменений гистофизиологии тироцитов развивающегося организма по сравнению с половозрелыми животными, подвергавшимися аналогичному по срокам и дозам воздействию ДДТ.

Основными закономерностями действия ДДТ на щитовидную железу является снижение продукции натрий-йодного симпортера, снижение продукции ТПО, уменьшение количества лизосом в фолликулярных тироцитах при активном формировании секреторных гранул, что свидетельствует о нормальном функционировании комплекса Гольджи, а также нарушение транспорта ТГ через апикальную мембрану. Все вышеперечисленное приводит к снижению продукции тиреоидных гормонов, вызывающему усиление секреции ТТГ и рецепторов ТТГ. Длительная стимуляция рецепторов ТТГ вызывает усиление синтетической активности фолликулярных тироцитов,

приводящее к их гиперфункции и гибели, и является основным компенсаторным изменением гистофизиологии фолликулярного эпителия. При этом фолликулярные тироциты сохраняют регулируемый тип секреции. Увеличения количества фолликулов в единице объема ЩЖ, то есть перестройки паренхимы, не происходит, в отличие от взрослых особей, подвергавшихся воздействию ДДТ в течение того же срока. То есть фолликулярный эпителий крыс, подвергавшихся воздействию ДДТ с первого дня постнатального развития, обладает меньшей пластичностью и обладает меньшим спектром компенсаторных реакций, обусловленных воздействием ТТГ.

Возрастные изменения гистофизиологии ЩЖ имеют отличия у крыс разного пола. У самцов снижение синтеза НЙС в пубертатном периоде происходит в периферических зонах долей. Транспорт ТГ через апикальную мембрану также нарушается в периферических зонах долей. Снижение числа лизосом происходит и в центральных, и в периферических зонах долей. Уменьшение транспортных каналов йодидов вызывает более быстрое реактивное усиление синтеза ТПО, охватывающее всю паренхиму ЩЖ. Более высокая синтетическая активность клеток наблюдается в центральных зонах долей (рис.109).

После наступления половой зрелости у самцов снижение синтеза НЙС продолжается и охватывает всю паренхиму ЩЖ, также начинает уменьшаться синтез ТПО, что обусловливает меньшее йодирование тироглобулина. Увеличивается число лизосом, активируется транспорт ТГ через апикальную мембрану в периферических зонах долей, что приводит к усилению его протеолиза. Значительное усиление синтетических процессов в эпителиоцитах приводит к их массовой гибели (рис. 110).

У самок в пубертатном возрасте снижение синтеза НЙС происходит в центральных зонах долей. Транспорт ТГ, в отличие от самцов, не нарушается. Снижение числа лизосом происходит и в центральной, и в периферических зонах долей. Уменьшение транспортных каналов йодидов и снижение синтеза ТПО наблюдается во всей паренхиме ЩЖ. Более высокая синтетиче-

ская активность клеток наблюдается в периферических зонах долей (рис. 109).

После наступления половой зрелости у самок снижение синтеза НЙС продолжается и охватывает всю паренхиму ЩЖ так же, как и у самцов. Начинает усиливаться синтез ТПО в периферических зонах долей, что должно усиливать йодирование тироглобулина. Активируется транспорт ТГ через апикальную мембрану, особенно в центральной зоне долей, о чем свидетельствует изменение структуры микроворсинок, появление макропиноцитоза коллоида и формирование цитоплазматических выростов, увеличивающих площадь апикальной поверхности клеток. Также увеличивается число лизосом, что приводит к усилению протеолиза резорбированного тироглобулина. Однако длительное значительное усиление синтетических процессов в фолликулярных эпителиоцитах в ответ на стимулирующее влияние ТТГ приводит к их гибели как и у самцов, что свидетельствует о нарушении гистофизиологии органа и его неспособности к развитию типовых приспособительных изменений, таких как перестройка паренхимы с увеличением числа фолликулов в единице объема, направленных на восстановление эутиреоза (рис. 110).

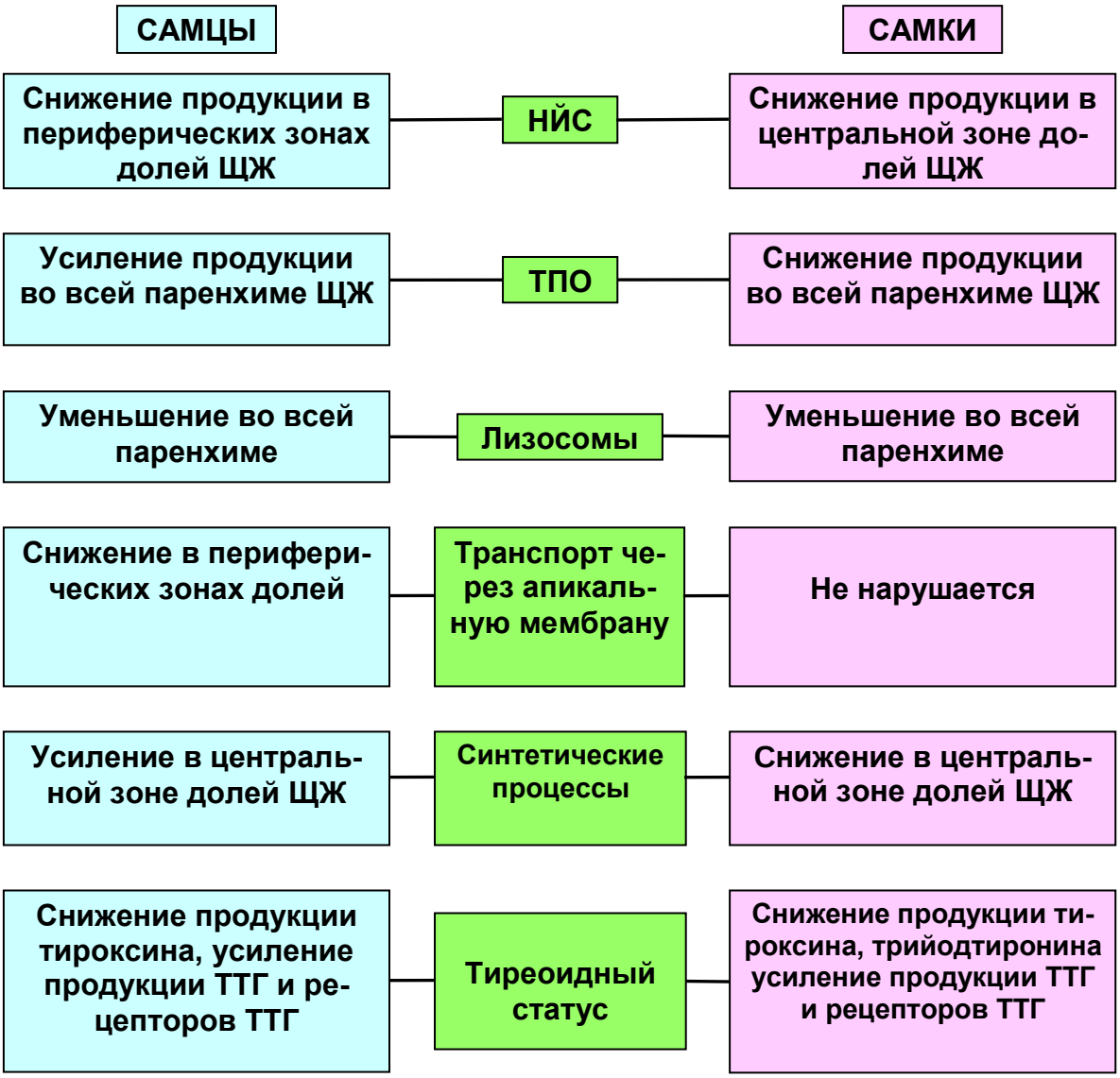


Рис. 109. Особенности изменений гистофизиологии щитовидной железы самцов и самок крыс в пубертатном возрасте, обусловленные воздействием низких доз эндокринного дисраптора ДДТ с первого дня постнатального онтогенеза.

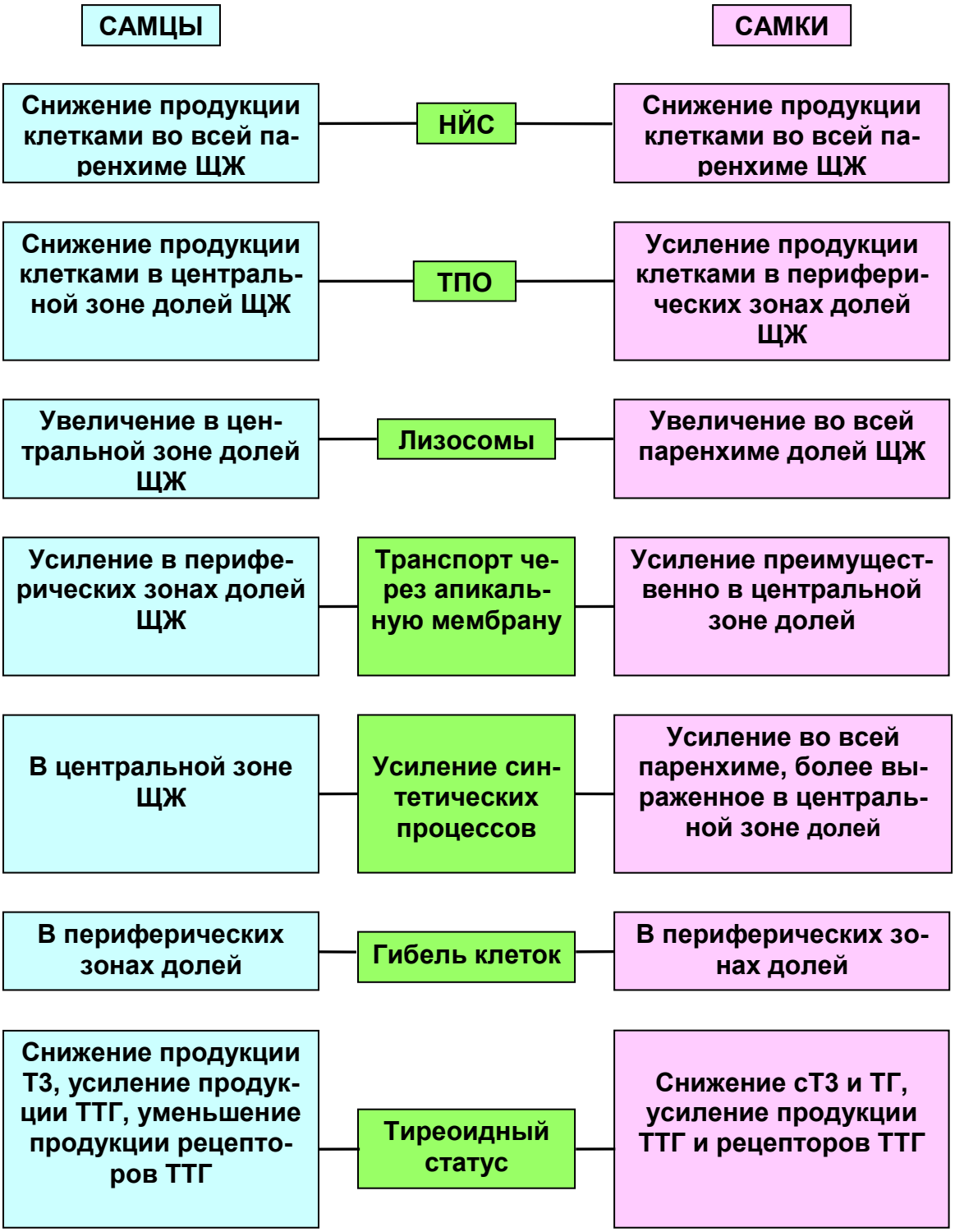


Рис. 110. Особенности изменений гистофизиологии щитовидной железы самцов и самок крыс в постпубертатном возрасте, обусловленные воздействием низких доз эндокринного дисраптора ДДТ с первого дня постнатального онтогенеза.

**Выводы:**

1. Длительное воздействие низких доз эндокринного дисраптора ДДТ с первого дня постнатального онтогенеза вызывает изменения гистофизиологии фолликулярного эпителия щитовидной железы в пубертатном и постпубертатном периодах, приводящие к снижению продукции тиреоидных гормонов, связанные как с действием ДДТ, так и нарушением развития реактивных и компенсаторных изменений, обусловленных повышенным уровнем ТТГ, и имеющие особенности в зависимости от пола животных.

2. Воздействие низких доз ДДТ на самцов крыс вызывает в пубертатном периоде снижение синтеза натрий-йодного симпортера, нарушение транспорта тироглобулина через апикальную мембрану, особенно в периферических зонах долей, уменьшение формирования лизосом, преимущественно в центральной зоне долей, что приводит к увеличению размеров фолликулов в щитовидной железе и вызывает снижение продукции тироксина. Реактивные изменения, обусловленные повышением секреции ТТГ и его рецепторов, в виде усиления синтетической активности фолликулярных тироцитов, в том числе и синтеза тиреопероксидазы, развиваются преимущественно в центральной зоне долей.

3. Гистофизиологические изменения фолликулярного эпителия самок крыс в пубертатном периоде на фоне воздействия эндокринного дисраптора отличаются снижением экспрессии натрий-йодного симпортера в основном в центральной зоне долей, более активным транспортом тироглобулина через апикальную мембрану и менее активным течением синтетических процессов, что приводит к уменьшению размеров фолликулов в щитовидной железе, в отличие от самцов. Более выраженное снижение продукции тиреоидных гормонов у самок обусловлено отсутствием реактивного повышения экспрессии тиреопероксидазы в фолликулярном эпителии, несмотря на более высокую секрецию ТТГ и его рецепторов.

4. После достижения половой зрелости у самцов и самок крыс основным компенсаторным изменением гистофизиологии фолликулярного эпителия,

обусловленным повышенной секрецией ТТГ на фоне продолжающегося воздействия дисраптора, является восстановление баланса между фазами выделения, резорбции и протеолиза тироглобулина и усиление синтетической активности клеток, приводящее к их массивной гибели, но не образование большего числа фолликулов в железе, что обусловливает пониженную продукцию тиреоидных гормонов.

5. Особенностью гистофизиологии фолликулярного эпителия самок в постпубертатном периоде является активация синтеза тиреопероксидазы, а также интенсификация эндоцитоза и экзоцитоза тироглобулина за счет формирования цитоплазматических выростов на апикальной поверхности клеток на фоне продолжающегося усиления секреции не только ТТГ, но и его рецепторов. Бóльшая выраженность компенсаторных изменений по сравнению с самцами не приводит к увеличению продукции тиреоидных гормонов, что связано с меньшей экспрессией натрий-йодного симпортера тироцитами.

## Список литературы

1. Алешин Б.В. Гипоталамус и щитовидная железа / Б.В Алешин., В.И. Губский – М.: Медицина. – 1983. – 184с.

2. Базарова Э.Н., Клиника, диагностика и хирургическая тактика лечения эмбриопатий щитовидной железы/ Автореферат диссертации на соискание ученой степени кандидата медицинских наук. – Москва. –1975. – С. 7–12.

3. Боронихина Т.В. Современные представления о фолликулогенезе в щитовидной железе // Клиническая и экспериментальная морфология. – 2016. – №4. – С. 4-7.

4. Бронштейн М.Э. Морфологические варианты аутоиммунных заболеваний щитовидной железы. // Проблемы эндокринологии. – 1991. – №2. – С. 6-10.

5. Быков В.Л. Гетерогенность щитовидной железы млекопитающих и возрастные изменения органа // Архив анатомии, гистологии и эмбриологии. – 1979. – Т.77. – №. 10. – С.61-71.

6. Быков В.Л. Гистогенез и классификация элементов паренхимы щитовидной железы млекопитающих // Успехи современной биологии. – 1979. – Т.88. – №.3. – С.469-478.

7. ВОЗ. Мировая статистика здравоохранения, 2013 г.– 2014. – 170 с. ISBN: 978 92 4 456458 5.

8. Волкова О. В. Эмбриональный гистогенез и постнатальное развитие органов человека. / О.В. Волкова, М. И. Пекарский // М.: Медицина. – 1971. – С.33–37.

9. Волкова О. В. Эмбриогенез и возрастная гистология внутренних органов человека. / О.В. Волкова, М. И. Пекарский// М.: Медицина. – 1976. – С. 413.

10. Гайдук В.С. Анатомия и гистофизиология щитовидной железы белой крысы в антенатальном и раннем постанатальном периодах онтогенеза в норме и при гиперемии // М.: Медицина. – 1992. – С. 54.

11. Гамбарян П.П. Крыса / П.П. Гамбарян, Н.М. Дукельская // М.: Советская наука. – 1955. — 129 с.

12. Герке П.Я., Железы внутренней секреции. Частная эмбриология человека// Рига – 1957. – С.78–80.

13. Гигиенические требования безопасности и пищевой ценности пищевых продуктов. СанПин 2.3.2.1078-01. 2008.

14. Джевецкая И.А. Эндокринная система растущего организма// М.: Высшая школа. – 1987. – С.208.

15. Ермолович Н.А. Анатомия щитовидной железы белой крысы/ Н.А. Ермолович., П.Г. Пивченко // Сборник науч. тр.: Посвящается памяти профессора П.Ф.Степанова – Смоленск. – 1999. – С. 47–49.

16. Ермолович Н.А.и др. Внутриутробное развитие щитовидной железы белой крысы/Н.А.Ермолович, Д.В.Ковалева, С.А.Козей // Органы репродуктивной системы и вопросы конституциональной, возрастной и экспериментальной морфологии./ Гродно. – 2000. – С.67-68.

17. Заварзин А.А. Краткое руководство по эмбриологии человека и позвоночных животных// М.: Биомедгиз. – 1939. – С.204.

18. Князева Т.В. Органогенез щитовидной железы человека в сравнительно-эмбриологическом освещении // Автореферат диссертации на соискание ученой степени кандидата медицинских наук / Минск. –1962. – С.26.

19. Миловидова Н.С. Структурная характеристика фолликулярных клеток щитовидной железы в зависимости от фазы секреторного цикла. // Эндокринные железы. Труды Второго московского ордена Ленина государственного медицинского института им. Н.И. Пирогова. Том XV. Серия «Эмбриология и гистология». Вып. 3. – Москва. – 1974. – 204с.

20. Стрижаков А.Н. Физиология и патология эндокринной системы плода/ А.Н. Стрижаков, И.В. Игнатко // М.: ГЭОТАР-Медиа. – 2013. – С.124-127.

21. Свердлова В. Р. Некоторые вопросы кровоснабжения щитовидной железы. // В кн.: Матер. 20 – научн. сессии, посвященной 40-летию освобожде-

ния Дальнего Востока от белогвардейцев и иностранных интервентов. / Хабаровск. – 1963. – С.177-179.

22. Физиология эндокринной системы / пер. с англ. под ред. Дж. Гриффина, С. Охеды.// М.: Бином. Лаборатория знаний. – 2010. – 496с.

23. Хмельницкий О.К. Цитологическая и гистологическая диагностика заболеваний щитовидной железы. // Руководство. – СПб: СОТИС. – 2002. – 288с.

24. Яглова Н.В., Яглов В.В. Изменения тиреоидного статуса крыс при длительном воздействии низких доз дихлордифенилтрихлорэтана // Бюлл. экспер. биол. – 2013. – Т.156. – №12. – С.720-722.

25. Яглова Н.В., Яглов В.В. Изменения продукции тиреоидных гормонов при длительном воздействии низких доз эндокринного дизраптора дихлордифенилтрихлорэтана // Биомедицинская химия. – 2014. – Т.60. – вып.6. – С.655-660.

26. Яглова Н.В., Яглов В.В. Механизмы дисрапторного действия дихлордифенилтрихлорэтана (ДДТ) на функционирование фолликулярных эпителиоцитов щитовидной железы // Бюллетень экспер. биол. – 2015. – Т.160. – №8. – С.196-199.

27. Яглов В.В., Яглова Н.В. Морфологические и функциональные изменения щитовидной железы крыс при длительном воздействии низких доз эндокринного дисраптора дихлордифенилтрихлорэтана // Современные технологии в медицине. – 2014. – Т.6. – №4. – С.55-61.

28. Яглова Н.В. Нарушения секреторного цикла фолликулярных тироцитов и их коррекция тиреотропным гормоном при экспериментальном синдроме нетиреоидных заболеваний / Н.В. Яглова // Бюллетень экспериментальной биологии и медицины. –2011. –Т.152. – №8. – С.215-219.

29. Яглова Н.В. Синдром нетиреоидных заболеваний. //М.: Изд-во М-пресс. – 2013. – 168с.

30. Яглова Н.В., Яглов В.В. Цитофизиологические изменения фолликулярного эпителия щитовидной железы при длительном воздействии низких доз

дихлордифенилтрихлорэтана. // Бюллетень экспер. биол. – 2016. – Т.1620. – №11. – С.660-664.

31. Alonso-Magdalena P. Bisphenol A exposure during pregnancy disrupts glucose homeostasis in mothers and adult male offspring./ P. Alonso-Magdalena, E. Vieira, S. Soriano, L. Menes, D. Burks // Environ Health Perspect. – 2010. – T. 118(9) – P.1243- 1250.

32. Alvarez-Pedrerol M. Effects of PCBs, p,p-DDT, p,p-DDE, HCB and HCH on thyroid function in preschool children./ M. Alvarez-Pedrerol, N. Ribas-Fity, M. Torrent, D. Carrizo, J. Grimalt, J. Sunyer // Occupational and Environmental Medicine. – 2008. – №65 (452)–P.7.

33. Asawasinsopon R. The association between organochlorine and thyroid hormone levels in cord serum: a study from northern Thailand. / R. Asawasinsopon, T. Prapamontol, O. Prakobvitayakit, Y. Vaneesorn, A. Mangklabruks, B. Hock // Environment International. – 2006. – №32 (554) – P.9-15.

34. Banu S. Sex steroids regulate TSH-induced thyroid growth during sexual maturation in Wistar rats. / Banu S., Aruldhas M. // Experimental and Clinical Endocrinology and Diabetes. – 2002. – T.110. – P.37–42.

35. Banu S. Testosterone and estradiol diferentially regulate thyroid growth in Wistar rats from immature to adult age. / S. Banu, J. Arosh, P. Govindarajulu, M. Aruldhas // Endocrine Research. – 2001. – №27. – P.447–463.

36. Banu S. Developmental profiles of TSH, sex steroids, and their receptors in the thyroid and their relevance to thyroid growth in immature rats./ S. Banu, P. Govindarajulu, M. Aruldhas // Steroids. – 2002.–№67(137). – P.144.

37. Beltz A.A. Thyroid secretion rate in the neonatal rat. / A. A. Beltz, F. P. Reineke // General and Comparative Endocrinology. – 1968. – №10 – P.103-108.

38. Bernier-Valentin F. Analysis of the thyroglobulin internalization process using in vitro reconstituted thyroid follicles: evidence for a coated vesicle-dependent endocytic pathway. / F. Bernier-Valentin, Z. Kostrouch, R.Rabilloud, B.Rousset // Endocrinology. – 1991. – №129 (4). – P. 2194-2201.

39. Berson S.A. The iodide trapping and binding functions of the thyroid. / S.A. Berson, R.S. Yalow // J Clin Invest. – 1955. – №34 (2). – P.186-204

40. Brouwer A. Interactions of persistent environmental organohalogens with the thyroid hormone system: mechanisms and possible consequences for animals and human health./ A. Brouwer, D.C. Morse, M.C. Lans,A.G. Schuur,A.J. Murk,E. Klasson-Wehler // Toxicol Ind Health. –1998. –№14 (59) – P.84-98.

41. Capen C. Mechanisms of chemical injury of thyroid gland / C. Capen // Prog. Clin. Biol. Res. – 1994. – Vol.387. – P.173-191.

42. Chen H.J. Age and sex difference in serum and pituitary thyrotropin concentrations in the rat: influence by pituitary adenoma. / H.J. Chen //Experimental Gerontology. – 1984. – №19 – P.1–6.

43. Chen H.J. Effects of estradiol benzoate on thyroid–pituitary function in female rats. / H.J. Chen, P.G. Walfish // Endocrine Society. –1978.–№103. – P.1023–1030.

44. Chengcheng L. The association between prenatal exposure to organochlorine pesticides and thyroid hormone levels in newborns in Yancheng /L. C Chengcheng, Cheng Y., Tang Q., Lin S., Li Y, Hu X., Nian J., Gu H., Lu Y., Tang H., Dai S., Zhang H., Jin C., Zhang H., Jin Y., Jin Y.// Environ Res. – 2014.– №129 – P.47-51.

45. Cheron R. Divergent changes of thyroxine-5'-monodeiodination in rat pituitary and liver during maturation./ R. G. Cheron, M. M. Kaplan, P. R. Larsen // Endocrinology. – 1980. – №106. – P.1405-1409.

46. Christianson D. The sex-related difference in serum thyrotropin concentration is androgen mediated. / D. Christianson, E. Roti, AG. Vagenakis, LE. Braverman // Endocrinology. – 1981. – №108 – P.529–535.

47. Corvilain B. Inhibition by iodide of iodide binding to proteins: the “Wolff-Chaikoff” effect is caused by inhibition of H2O2 generation. / B. Corvilain, J. Van Sande, J.E.Dumont //Biochem Biophys Res Commun. – 1988. – №154 (3). – P.1287-1292.

48. da Costa V. Thyroid function and aging: gender-related differences. / V.da Costa, D.Moreira, D. Rosenthal // Endocrinol. – 2001. – №171 (1) – P. 193-198.

49. de Lloyd A. TSH receptor activation and body composition. / A. de Lloyd, J. Bursell, J. Gregory, A. Rees, M. Ludgate // Journal of Endocrinology. – 2010. – №204 – P.13–20.

50. Derwahl M. Complete nucleotide sequence of the cDNA for thyroid peroxidase in FRTL5 rat thyroid cells./ M. Derwahl, P. Seto, B. Rapoport // Nucleic Acids Res. – 1989. – №17 (20). – P.221-235.

51. Diamanti-Kandarakis E. Endocrine-disrupting chemicals: an Endocrine Society scientific statement. / E. Diamanti-Kandarakis, J.P. Bourguignon, L.C. Giudice, R. Hauser, G.S. Prins, A.M. Soto, R.T. Zoeller, A.C. Gore // Endocrine Rev. – 2009. – №30 – P.293-342.

52. Dohler K.D. Changes with age in levels of serum gonadotropins, prolactin, and gonadal steroids in prepubertal male and female rats. / KD. Dohler, W. Wuttke // Endocrinology. – 1975. – №97. – P.898–907.

53. Donda A. Influence of sex and age on T3 receptors and T3 concentration in the pituitary gland of the rat: consequences on TSH secretion. / A. Donda, M.J. Reymond, M.G. Zurich, T.H. Lemarchand-Beraud // Molecular and Cellular Endocrinology. – 1987. – №54. – P.29–34.

54. Donda A. Sex steroids modulate the pituitary parameters involved in the regulation of TSH secretion in the rat./ A. Donda, F. Reymond, F.Rey, T. Lemarchand-Beraud // Acta Endocrinologica. – 1990. – №122. –P.577–584.

55. Dumitrescu A.M. Novel biological and clinical aspects of thyroid hormone metabolism. / A.M. Dumitrescu, S. Refetoff // Endocr Dev. – 2007. – №10 – P.127-139.

56. Dumont J.E. The action of thyrotropin on thyroid metabolism. // Vitam Horm. –1971. – №29 (287). – P.412-417.

57. Dunn J.T. Thyroglobulin: chemistry, biosynthesis, and proteolysis. In: Braverman LE, Utiger R, editors. / J.T. Dunn, A.D. Dunn // The Thyroid. Philadelphia: Lippicott Williams & Wilkins. – 2000. – P.91-104.

58. Dunn A.D. Thyroglobulin degradation by thyroidal proteases: action of purified cathepsin D. / Dunn A.D, Dunn J.T. // Endocrinology. – 1982. – №111 (1). – P.280-289.

59. Dunn A.D. Update on intrathyroidal iodine metabolism. / A.D. Dunn, J.T. Dunn // Thyroid. – 2001.– №11 (5). – P.407-14.

60. Dunn A.D. Proteolytic processing of thyroglobulin by extracts of thyroid lysosomes. / A.D. Dunn, H.E. Crutchfield, Dunn J.T. // Endocrinology. – 1991. – 128 (6). – P.3073-3080.

61. Dussault J. H. Development of the hypothalamic-pituitary-thyroid axis in the neonatal rat. / J. H. Dussault, F. Labrie // Endocrinology. – 1975. – №91. – P.1321-1324.

62. Ekholm R. Iodination of thyroglobulin. An intracellular or extracellular process? //Mol Cell Endocrinol. – 1981. – №24 (2). – P.141-163.

63. El-Zaheri. Enhanced conversion of thyroxine to triiodothyronine by the neonatal rat pituitary./ M. M. El-Zaheri, L. E. Braverman, G. Apostolos // Endocrinology. –1980. – №106. – P.1735-1739.

64. Engstrom G. Effect of graded doses of thyrotropin on exocytosis and early phase of endocytosis in the rat thyroid. / G. Engstrom, LE. Ericson // Endocrinology. – 1981. –№108 (2). – P.399-405.

65. Ericson L.E. Quantitative electron microscopic studies on exocytosis and endocytosis in the thyroid follicle cell. / L.E. Ericson, G. Engstrom // Endocrinology. – 1978. – №103 (3). – P.883-892.

66. Farbota L. Sex hormone modulation of serum TSH levels. / L. Farbota, C. Hofmann, R. Oslapas, E. Paloyan // Surgery. –1987. – №102. –P.1081–1087.

67. Fisher D. Ontogenesis of hypothalamic-pituitary-thyroid function and metabolism in man, sheep, and rat. / D. Fisher, J. H. Dussault, J. Sack I. J. Chopra //Recent Progress in Hormone Research. – 1977. – №33. – P.59-107.

68. Florsheim W.H. Goiter formation in the fetal and neonate rat. / W.H. Florsheim, D.J. El Kabir, N.L. Corcorran, // Neuroendocrinology. – 1967. – №2. – P.19-29.

69. Florsheim W.H. Perinatal thyroid function in the rat./ W. H. Florsheim, F.Faircloth, N.L. Corcorran, P. Rudko // Ada Endocrinologica. – 1966. – №52 – P.375-382.

70. Fortunato R.S. Functional consequences of dual oxidasethyroperoxidase interaction at the plasma membrane. / R.S. Fortunato, E.C. Lima de Souza, R. Ameziane-el Hassani, M.Boufraqech, U.Weyemi, M. Talbot, O. Lagente-Chevallier, D.P. de Carvalho, J.M. Bidart, M. Schlumberger // Journal of Clinical Endocrinology and Metabolism. – 2010. – №95. – P.5403–5411.

71. Fortunato R.S. Sexual dimorphism of thyroid reactive oxygen species production due to higher NADPH oxidase 4 expression in female thyroid glands./ W. Braga, V.H. Ortenzi, D.C. Rodrigues, B.M. Andrade, L.Miranda-Alves, E. Rondinelli, C. Dupuy, A. Ferreira, D.P. Carvalho // Thyroid. – 2013. – №23. – P.111-119.

72. Furlanetto T.W. Estradiol increases proliferation and down-regulates the sodium/iodide symporter gene in FRTL-5 cells. / T.W. Furlanetto, L.Q. Nguyen, J.L. Jameson // Endocrinology. – 1999. – №140. – P. 5705–5711.

73. Fukuda H. Comparison of pituitary-thyroid maturation in the fetuses of rats fed on iodine deficient or normal diet. / H. Fukuda, M. A. Greer. // Endocrinology. – 1978. – №103. – P.616-623.

74. Gebremichael S. Organochlorine pesticide residues in human and cow's milk in the towns of Asendabo, Serbo and Jimma in South-Western Ethiopia. / S. Gebremichael, T. Birhanu, D.A. Tessema. //Chemosphere. – 2013. – №90. – 1652-1657.

75. Gray L.E. Jr. Adverse effects of environmental antiandrogens and androgens on reproductive development in mammals. / L.E. Gray Jr, V.S. Wilson, T. Stoker, C. Lambright, J. Furr, N. Noriega, K. Howdeshell, GT. Ankley, L. Guillette.// International Journal of Andrology. – 2006. – №29. – P.96-104.

76. Greeley G.H. Serum thyroxine, triiodothyronine, and TSH levels and TSH release after TRH in aging male and female rats. / Greeley G.H., Lipton M.A, Kizer J.S. // Endocrine Research Communications. – 1983. – №9. – P.169–177.

77. Greer M.A. The effect of iodine deficiency on thyroid function in the infant rat. / M.A. Greer., P. Panton, S. E. Greer // Metabolism. – 1975. – №24. – P.1391-1402.

78. Hommes F. The development of thyroid function in the rat. / F. Hommes, C. Wilmink, W. Richters // Biology of the Neonate. – 1969. – №14. – P.69-73.

79. Hamilton W.Y. Boud J.D. // Embryology.4th edition. Heffer, Cambdridge.– 1972.–520p.

80. Jaga K. Global surveillance of DDT and DDE levels in human tissues. / K. Jaga, S. Dharmani // International Journal of Occupational Medicine and Environmental Health. – 2003. – №16 (1). – P.7-20.

81. Johanson V. Forskolin-induced elevation of cyclic AMP does not cause exocytosis and endocytosis in rat thyroid follicle cells in vivo. / V. Johanson, T. Ofverholm, L.E. Ericson. // Mol Cell Endocrinol. – 1988. – №59 (1-2). – P.27-34.

82. Kobal S. Serum T3 and T4 concentrations in the adult rats treated with herbicide 2,4-dichlorophenoxyacetic acid. / S. Kobal, N. Cebulj-Kadunc, V. Cestnik // Pflugers Arch. – 2000. – T.440 (5). – P.171-172.

83. Kohrle J. Local activation and inactivation of thyroid hormones: the deiodinase family. // Molecular and Cellular Endocrinology. – 1999. – №151. – P.103–119.

84. Kohrle J. Rapid stimulation of type I 5'-deiodinase in rat pituitaries by 3,3',5-triiodo-L-thyronine. / J. Kohrle, L. Schomburg, S. Drescher, E. Fekete , K. Bauer // Molecular and Cellular Endocrinology. – 1995. – №108. – P.17–21.

85. Knobil E. Placental transfer of thyrotropic hormone, thyroxine, triiodothyronine, and insulin in the rat. / E. Knobil, J. B. Josimovich // Annals of the New York Academy of Science. – 1959. – №75. – P.895-904.

86. Langer P. Possible effects of persistent organochlorinated pollutants cocktail on thyroid hormone levels and pituitary-thyroid interrelations. /P. Langer, A.Kocan, M. Tajtakova, Z.Radikova, J. Petrik, J. Koska // Chemosphere. – 2007. – №70 (1). – P. 110–118.

87. Langer P. Thyroid ultrasound volume, structure and function after long-term high exposure of large population to polychlorinated biphenyls, pesticides and dioxin./ P. Langer, M. Tajtakova, A. Kocan, J. Petrik, J.Koska, L. Ksinantova // Chemosphere. – 2007. – №69 (1) – P.118–127.

88. Langer P. The impacts of organochlorines and other persistent on thyroid and metabolic health. // Front. Neuroendocrinol. – 2010. – №31 (4). – P.497–518.

89. Lima L.P. Estrogen effects on thyroid iodide uptake and thyroperoxidase activity in normal and ovariectomized rats. / L.P. Lima, I.A. Barros, P.C. Lisboa, R.L. Araujo, A.C. Silva, D. Rosenthal, A.C. Ferreira, D.P. Carvalho // Steroids. – 2006.– №71. – P.653–659.

90. Liu C. p,p'-DDE disturbs the homeostasis of thyroid hormones via thyroid hormone receptors, transthyretin, and hepatic enzymes./ C. Liu , Y. Shi , H. Li , Y. Wang , K. Yang // Horm Met Res. – 2011. – №43 (6). – P.391- 396.

91. Lopez-Espinosa M.J. Association between thyroid hormone levels and 4,4 - DDE concentrations in pregnant women./ M.J. Lopez-Espinosa, E. Vizcaino, M. Murcia, S. Llop, M. Espada, V. Seco // Environmental Research. – 2009. – №109. – P.479–85.

92. Lopez-Espinosa M.J. Prenatal exposure to organochlorine compounds and neonatal thyroid stimulating hormone levels. / M.J. Lopez-Espinosa, E. Vizcaino, M. Murcia, V. Fuentes, AM. Garcia, M. Rebagliato, JO. Grimalt, F. Ballester // J Expo Sci Environ Epidemiol. – 2010. – №20 (7). – P.579-88

93. McGrogan A. The incidence of autoimmune thyroid disease: a systematic review of the literature. / A.McGrogan, H. Seaman, J. Wright, C. de Vries // Clin. Endocrinol. – 2008. – №69 (5). – P.687-96.

94. Mekonen S. Pesticide residue evaluation in major staple food items of Ethiopia using the Quechers method: A case study from the Jimma zone. / S. Mekonen, A. Ambelu, P. Spanoghe // Environ Toxicol Chem. – 2014. – №33 (6). – P.1294-1302.

95. Meeker J.D. Serum PCBs, p,p´-DDE and HCB predict thyroid hormone levels in men. / J.D. Meeker, L. Altshul, R. Hauser // Environ Res. – 2007. – №104 (2). – P.296–304.

96. Molina F. The type-1 repeats of thyroglobulin regulate thyroglobulin degradation and T3, T4 release in thyrocytes. / F. Molina, B. Pau, C. Granier // FEBS Lett. – 1996.– №391 (3). – P.229-231.

97. Moore R.L. Before we are born. Basic embryology and birth defects. // Philadelphia: W.B. Saunders company. – 1989. – p.437.

98. Nakagawa H. Thyroxine (T4) release from thyroglobulin and its T4-containing peptide by thyroid thiol proteases. / H. Nakagawa, S. Ohtaki // Endocrinology. –1985.–№116 (4). –P.1433-1439.

99. Nataf B.M. Effect of injected thyrotropic hormone on the in vitro uptake and metabolism of 131I by thyroid glands of fetal and newborn rats. / B.M. Nataf, I.L. Chaikoff // Endocrinology. – 1964. – №75. – P.547-553.

100. Nataf B.M. Fetal rat thyroid gland in organ culture. // General and Comparative Endocrinology. – 1968. – №10 – P.159-173.

101. Ohtaki S. Analyses of catalytic intermediates of hog thyroid peroxidase during its iodinating reaction. / S. Ohtaki, H. Nakagawa, S. Kimura, I. Yamazaki //. J Biol Chem. – 1981. – №256 (2). – P.805-810.

102. Oliver C. Developmental changes in brain TRH and in plasma and pituitary TSH and prolactin levels in the rat. / C. Oliver, RL. Eskay, JC. Porter// Biology of the Neonate. –1980. – №37. – P.145-152.

103. Orton F. Widely used pesticides with previously unknown endocrine activity revealed as in vitro antiandrogenes. / F. Orton, E. Rosivatz, V. Scholze, A. Kortenramp // Environ Health Perspect. – 2011. –№119 (6) – P.794–800.

104. O’Rahilly R. Human embryology and Teratology. / R. O’Rahilly, F. Muller // Wiley - Liss. New York. – 2001.–520p.

105. Parker G. Atlas of Histology of the Juvenile Rat./ G. Parker, C. Picut // Elsevier. – 2016. – P.257-291.

106. Patrick L. Thyroid disruption: mechanisms and clinical implications in human health // Altern Med Rev. – 2009. – №14(4). – P.326-346.

107. Pierce L.R. Coated vesicles from the thyroid gland: isolation, characterization, and a search for a possible role in thyroglobulin transport. / LR. Pierce, C. Zurzolo, G. Salvatore, H. Edelhoch // J Endocrinol Invest. – 1985.– №8(4). – P.303-312.

108. Pitt-Rivers R. The site of accumulation of iodide in the thyroid of rats treated with thiouracil. / R. Pitt-Rivers, WR. Trotter. // Lancet. – 1953. – №265(6792). – P.918-919.

109. Report of the Third Expert Group Meeting on DDT // Stockholm Convention on Persistent Organic Pollutants. – 12 November 2010.

110. Ricardo V.L. Endocrine Pathology: Differential Diagnosis and Molecular Advances.//Endocrine Pathology. – New York. Springer. – 2010. – №181. – P. 236.

111. Rodrigo S. Sexual dimorphism and thyroid dysfunction: a matter of oxidative stress? / S. Rodrigo, C. Andrea, AC. Ferreira, F. Hecht, C.Dupuy, DP. Carvalho // Journal of Endocrinology. – 2014. – №221. – P. 31–40.

112. Saad A.G. Proliferative activity of human thyroid cells in various age groups and its correlation with the risk of thyroid cancer after radiation exposure. / AG. Saad, S. Kumar, E. Ron // J Clin Endocrinol Metab. – 2006. – №91 (7). – P.2672-2677.

113. Sadasivaiah S. Dichlorodiphenyltrichloroethane (DDT) for Indoor Residual Spraying in Africa: How Can It Be Used for Malaria Control? / Sh.Sadasivaiah, Y. Tozan, J. Breman // Environ. Health Perspect. – 2008. – Vol.109. – P.265.

114. Sadler T.W. Langmans medical embryology. // Philadelphia. Williams& Wilkins. – 1994. – 460p.

115. Sakhila K. Testosterone and estradiol up-regulate androgen and estrogen receptors in immature and adult rat thyroid glands in vivo. / K. Sakhila, P. Govindarajulu, M.M. Aruldhas // Steroids. – 2002. – №67(13-14). – P.1007-1014.

116. Santini F. In vitro assay of thyroid disruptors affecting TSH-stimulated adenylatcyclase activity. // J. Endocrinol. Invest. – 2003. – Vol.26. – P.950-955.

117. Schell L.M. Relationship of thyroid hormone levels to levels of polychlorinated biphenyls, lead, p,p'-DDE, and others toxicants in Akwesasne Mohawk youth./ L.M. Schell, M.V. Gallo, M. Denham, J. Ravenscroft, A.P. DeCaproi, D.O. Carpenter // Environ Health Perspect. – 2008. – №116 (6). – P.806–813.

118. Scollon E. The effect of flight. Fasting and p,p'-DDT on thyroid hormones and corticosterone in Gambel's white-crowned sparrow, Zonotrichia leocophrys gambelli. / E. Scollon, J. Carr, C. Cobb // Comp Biochem Physiol C. Toxicol Pharmacol. – 2004. – №137 (2). – P.179–189.

119. Sharma BM. Environment and human exposure to persistent organic pollutants (POPs) in India: A systematic review of recent and historical data. / BM. Sharma, GK. Bharat, S.Tayal, L. Nizetto, P. Cupr, T. Larssen // Environ. Int. – 2014. – №66. – P.48-64.

120. Silva J. E. Peripheral metabolism of homologous thyrotrophin in euthyroid and hypothyroid rats: acute effects of thyrotropin-releasing hormone, triiodothyronine, and thyroxine. / J. E. Silva, P. R. Larsen // Endocrinology. – 1978. – №102. – P.1783-1796.

121. Smanik PA. Cloning of the human sodium lodide symporter. / PA. Smanik, Q. Liu, TL. Furminger // Biochem Biophys Res Commun. – 1996. – №226 (2). – P.339-345.

122. State of the science of endocrine disrupting chemicals 2012. United Nations Environment Programme and World Health Organization. – 2013. – 260p.

123. Stolc V. E. Iodine concentration and content in the organs of rat during postnatal development. / V.Stolc, J.Knopp, E.Stolcova// Biology of the Neonate. – 1973. – №23. – P.35-44.

124. Stolc V. Divergent phases of responsiveness of thyroid hormone biosynthesis to exogenous thyroid-stimulating hormone in the postnatal rat. /V. Stolc, J. Knopp // J Endocrinol. – 1982. – №92(2). – P.251-60.

125. Strbak, V. Acute effects of hypothalamic ablation on plasma thyrotropin and prolactin concentrations in the suckling rat: evidence that early postnatal pituitary-thyroid regulation is independent of hypothalamic control. / V. Strbak, M. A. Greer // Endocrinology. – 1979. – №105. – P.192-198.

126. Stuetz W. Organochlorine pesticide residues in human milk of a hill tribe living in Northern Thailand / W. Stuetz, T. Prapamontol, J. Erhardt, H. Classen // Sci. Total Environ. – 2001. – Vol.273. – P.53-60.

127. Takser L. Thyroid hormones in pregnancy in relation to environmental exposure to organochlorine compounds and mercury./ L. Takser, D. Mergler, M. Baldwin, S. de Grosbois, A. Smargiassi, J. Lafond // Environmental Health Perspectives. – 2005. – №113. – P.1039–1045.

128. Theodoropoulos T. Thyrotropin-releasing hormone is not required for thyrotropin secretion in the perinatal rat./ T.Theodoropoulos, L. E. Braverman, A. G. Vagenakis // Journal of Clinical Investigation. –1979. – №63 – P.588-594.

129. Tonooka N. The effect of graded doses of thyroxine on plasma thyrotropin concentration in rats made hypothyroid by thyroidectomy or propylthiouracil./ N. Tonooka, M. A. Greer // Endocrinology. –1980. – №106 (3). – P.818-822.

130. Tonooka N. Evidence that control of fetal thyrotropin secretion is independent of both the fetal and maternal hypothalamus. / N. Tonooka, M.A. Greer // Endocrinology. – 1978. – №102. – P.852-858.

131. Tunbridge W.M.G. The spectrum of thyroid disease in a community. The Whickham Survey. / W.M.G. Tunbridge, D.C. Evered, R. Hall // Clin Endocrinol. –1977. – №7 – P.481.

132. Vall O. Prenatal and postnatal exposure to DDT by breast milk analysis in Canary Islands / O.Vall, M.Gomez-Culebras,C. Puig,E. Rodriguez-Carrasco, A. Gomez Baltazar, L. Canchucaja, X. Joya, O. Garcia-Algar // PLoS One. – 2014. - Vol.9. – №1. – P.830-831.

133. Vandenberg L.N. Hormones and endocrine-disrupting chemicals: low-dose effects and nonmonotonic dose responses. / L.N. Vandenberg, T. Colborn, T.B. Hayes, J.J. Heindel, Jr. DR. Jacobs, D.H. Lee, T. Shioda, A.M. Soto, F.S. vom

Saal, W.V. Welshons, R.T. Zoeller, J.P. Myers // Endocrine Reviews. – 2012. – Vol. 33. – P.378-455.

134. Vigoroux E. Dynamic study of postnatal thyroid function in the rat. // Ada Endocrinologica. – 1976. – №83. – P.752-762.

135. Walker P. Free thyroid hormone concentrations during postnatal development in the rat. / P.Walker, J.D. Dubois, J.H. Dussault // Pediatric Research. – 1980. – №14. – P.247-249.

136. Walter F. Boron Medical Physiology: A Cellular and Molecular Approach. // Elsevier. – 2003. – 498p.

137. Wolff J. Plasma inorganic iodide as a homeostatic regulator of thyroid function. / J. Wolff, I.L. Chaikoff //J Biol Chem. – 1948. – №174(2). – P.555-564.

138. Wollman SH.R. Site of iodination in hyperplastic thyroid glands deduced from autoradiographs. / SH.Wollman, R. Ekholm // Endocrinology. – 1981. – №108 (6). – P.2082-2085.

139. World Health Organization. 2012. State of the Science of Endocrine-Disrupting Chemicals. Geneva: International Programme on Chemical Safety. – 180p.

140. WHO gives indoor use of DDT a clean bill of health for controlling malaria // WHO. – 2008. – Vol.16. – P.3.

141. Yamazaki H. Human blood concentrations of dichlorodiphenyltrichloroethane (DDT) extrapolated from metabolism in rats and humans and physiologically based pharmacokinetic modeling / Yamazaki H., Takano R., Shimizu M., Muruayama N., Kitajima M., Shono F. // Journal of health science. – 2010. – Vol. 56. – No.5. – P.566-575.

142. Yoshinari M. Lysosomal digestion of thyroglobulin: role of cathepsin D and thiol proteases. / M. Yoshinari, A. Taurog // Endocrinology. –1985.–117(4). – P.1621-1631.

143. Zoeller R.T. Endocrine-Disrupting Chemicals and Public Health Protection: A Statement of Principles from The Endocrine Society. // R.T. Zoeller, T.R Brown,

L.L. Doan, AC. Gore, N.E. Skakkebaek, A.M. Soto, T.J. Woodruff, F.S. Vom Saal / Endocrinology. – 2012. – №153. – P. 4097-4110.

144. Zhuang S. Distinct mechanisms of endocrine disruption of DDT-related pesticides toward estrogen receptor α and estrogen-related receptor γ/ Zhuang S., Zhang J., Wen Y., Zhang C., Liu W. // Environ Toxicol Chem. – 2012. – Vol.31. – №11. – P. 2597-2605.