На правах рукописи

Хочанский Дмитрий Николаевич

МОРФОФУНКЦИОНАЛЬНЫЕ ИЗМЕНЕНИЯ ЭНТЕРАЛЬНОЙ НЕРВНОЙ СИСТЕМЫ ПРИ ЭКСПЕРИМЕНТАЛЬНОМ ОСТРОМ И ХРОНИЧЕСКОМ КОЛИТЕ

03.03.04 – клеточная биология, цитология, гистология

Автореферат
на соискание ученой степени кандидата медицинских наук

Москва – 2017

Работа выполнена в Федеральном государственном бюджетном научном учреждении «Научно-исследовательский институт морфологии человека»

Научные руководители:
доктор медицинских наук, профессор Макарова Ольга Васильевна
доктор медицинских наук Буравков Сергей Валентинович

Официальные оппоненты:

Румянцева Татьяна Анатольевна
доктор медицинских наук, профессор, заведующая кафедрой анатомии человека Федерального государственного бюджетного образовательного учреждения высшего образования "Ярославский государственный медицинский университет" Министерства здравоохранения Российской Федерации

Воронков Дмитрий Николаевич
кандидат медицинских наук, старший научный сотрудник лаборатории функциональной морфохимии отдела исследований мозга Федерального государственного бюджетного научного учреждения "Научный центр неврологии"

Ведущая организация:
Федеральное государственное бюджетное образовательное учреждение высшего образования «Волгоградский государственный медицинский университет» Министерства здравоохранения Российской Федерации

Защита диссертации состоится _____ 2018 г. в _____ часов на заседании диссертационного совета (Д 001.004.01) Федерального государственного бюджетного научного учреждения «Научно-исследовательский институт морфологии человека» по адресу: 117418, Москва, ул. Цюрупы, д.3

С диссертацией можно ознакомиться в библиотеке Федерального государственного бюджетного научного учреждения «Научно-исследовательский институт морфологии человека» и на сайте www.morfolhum.ru

Автореферат разослан «__»_____ 2017 г.

Ученый секретарь
диссертационного совета,
доктор медицинских наук

Михайлова Лилия Петровна

ОБЩАЯ ХАРАКТЕРИСТИКА РАБОТЫ

Актуальность проблемы. Энтеральная нервная система (ЭНС) - собственная нервная система органов желудочно-кишечного тракта**.** Несмотря на более чем 150-летнюю историю изучения, она остается одной из наименее исследованных структур периферической нервной системы (Furness J., 2006, 2012). ЭНС представлена на всем протяжении желудочно-кишечного тракта двумя основными сплетениями – миентеральным (межмышечным) и субмукозным (подслизистым). Эти сплетения образованы интрамуральными ганглиями, которые содержат нейроны, глиальные клетки и нейропиль, нервными трактами, соединяющими ганглии, и нервными волокнами в мышечной оболочке, подслизистой основе и собственной пластинке слизистой оболочки (Furness J., 2006, 2012). Энтеральные нейроны характеризуются гетерогенностью и представлены афферентными, интер- и мотонейронами (Фоканова О.А., Румянцева Т.А., 2006; Wood J., 2011; Kandel E. et al., 2013). Энтеральные глиальные клетки различаются по морфологии и локализации, они располагаются в ганглиях и по ходу нервных волокон. Среди них выявляются прогениторные клетки, способные к глиогенезу и, возможно, нейрогенезу (Joseph N. et al., 2011; Gulbransen B., Brown I., 2014; Belkind-Gerson J. et al., 2015; Grubišić V., Gulbransen B., 2017; Kulkarni S. et al., 2017).

Возрастающий интерес к изучению ЭНС связан с ее важной ролью в патогенезе многих заболеваний, в том числе воспалительных заболеваний кишечника, таких как язвенный колит (Cirillo C. et al., 2011). Публикации, посвященные исследованию ЭНС при язвенном колите у человека, ограничены небольшим числом работ, и представленные в них данные фрагментарны и противоречивы (Geboes K., Collins S.,1998; Cirillo C. et al., 2011). Это связано со сложностями в получении тканевого материала, стандартизации пациентов по полу, возрасту, течению заболевания и лечению (Cirillo C. et al., 2011). В связи с этим изменения ЭНС активно изучают на моделях колита у разных видов лабораторных животных. Однако морфофункциональная организация ЭНС у мышей, несмотря на их широкое применение в биомедицинских исследованиях, изучена в меньшей степени, чем у других лабораторных животных.

Экспериментальная модель колита, индуцированного декстрансульфатом натрия, является наиболее приближенной к язвенному колиту у человека. Эта модель была предложена T. Ohkusa в 1985 г. и детально описана I. Okayasu et al. (1990 г.). Основным механизмом действия декстрансульфата натрия является нарушение эпителиального барьера толстой кишки с последующей транслокацией микрофлоры и развитием инфекционно-воспалительного процесса (Абдулаева С.О., 2012).

Степень разработанности темы исследования. Морфологические изменения ЭНС при экспериментальном колите, индуцированном декстрансульфатом натрия, охарактеризованы в относительно небольшом числе работ, и сведения, представленные в них, противоречивы. Так, показано как уменьшение количества энтеральных нейронов (Gulbransen B., Brown I., 2014; Moynes D. et al., 2014), так и увеличение их числа (Belkind-Gerson J. et al., 2015),

или же отсутствие структурных изменений нейронов в миентеральных ганглиях (Mizuta Y. et al., 2000; Winston J. et al., 2013; Blennerhassett M. et al., 2016). При остром колите, индуцированном декстрансульфатом натрия, выявляются увеличение числа нервных волокон в мышечной оболочке (Blennerhassett M. et al., 2016; Cervi A. et al., 2017) и пролиферация глии без увеличения числа глиальных клеток (Belkind-Gerson J. et al., 2015). При хроническом колите, индуцированном декстрансульфатом натрия, в мышечной оболочке ободочной кишки отмечается пролиферация глии (Joseph N. et al., 2011) с увеличением числа тирозин гидроксилаза-позитивных волокон (Cervi A. et al., 2017).

Таким образом, структурная организация ЭНС у мышей в норме и ее изменения при язвенном колите изучены недостаточно, во многих аспектах освещены противоречиво, что требует исследований в этой области.

Цель исследования - охарактеризовать морфофункциональную организацию энтеральной нервной системы ободочной кишки в норме и ее изменения при остром и хроническом колите, индуцированном декстрансульфатом натрия у половозрелых самцов мышей C57Bl/6.

Задачи исследования:

1. Исследовать гистоархитектонику миентерального и субмукозного нервных сплетений ободочной кишки на гистологических препаратах, окрашенных по методу Ниссля, и на тотальных препаратах в норме и при экспериментальном остром и хроническом колите.
2. Провести количественную оценку HuC/D-положительных нейронов и S100b-позитивных глиальных клеток в миентеральном нервном сплетении на тотальных препаратах мышечной оболочки в норме и при экспериментальном остром и хроническом язвенном колите.
3. Охарактеризовать клеточный состав миентеральных ганглиев и изменения морфофункционального состояния энтеральных нейронов и глиальных клеток на гистологических препаратах, окрашенных по методу Ниссля и маркированных иммунофлуоресцентными методами с применением антител к HuC/D, S100b, nNOS, каспазе-3 и Ki67 в норме и при экспериментальном остром и хроническом колите.
4. Провести морфометрическое исследование сети βIII-тубулин и S100b-положительных структур миентерального и субмукозного сплетения на гистологических срезах ободочной кишки в норме и при экспериментальном остром и хроническом колите.
5. Исследовать ультраструктуру нейронов, их отростков и глиальных клеток миентерального и субмукозного нервных сплетений в норме и при экспериментальном остром колите.

Объект и предмет исследования – миентеральное и субмукозное нервные сплетения ободочной кишки мыши, их структурные изменения при экспериментальном остром и хроническом колите.

Теоретической и методологической базой диссертации являются научные работы и методические разработки отечественных и зарубежных авторов в области структурно-функциональной организации энтеральной

нервной системы в норме и ее морфологических изменений при воспалительных заболеваниях кишечника.

Информационной базой исследования являются научные статьи в рецензируемых журналах, монографии, материалы конференций соответствующей научной тематики.

Диссертация соответствует паспорту научной специальности 03.03.04 – клеточная биология, цитология, гистология согласно пунктам 5, 6, 7.

Научная новизна исследования. Впервые с помощью комплекса морфологических методов охарактеризована структурно-функциональная организация миентерального и субмукозного нервных сплетений ободочной кишки у мышей C57Bl/6 в норме и при экспериментальном язвенном колите. Установлено, что в норме в миентеральных ганглиях преобладают гипо- и нормохромные нейроны, а в цитоплазме большинства энтеральных нейронов содержится небольшое количество гранул каспазы-3.

При экспериментальном остром колите наблюдается компактизация миентерального нервного сплетения с увеличением числа миентеральных ганглиев и нейронов, площади и количества внутримышечных нервных волокон. Нервные тракты истончаются и становятся извитыми. Морфофункциональные изменения нейронов миентеральных ганглиев характеризуются снижением доли гипохромных и нитрергических нейронов и увеличением нейронов, содержащих большое количество каспаза-3-положительных гранул. При ультраструктурном исследовании в миентеральном сплетении отмечается дегенерация отдельных аксонов.

В субмукозном сплетении ободочной кишки при остром колите морфофункциональные изменения более выражены, чем в миентеральном: возрастают площадь, количество и средний диаметр ßIII-тубулин-положительных нервных волокон и число S100b-позитивных клеток. На ультраструктурном уровне в отдельных аксонах субмукозных нервных волокон отмечаются признаки дегенерации.

При экспериментальном хроническом колите наблюдается гиперплазия ßIII-тубулин-положительных нервных волокон в циркулярном слое мышечной оболочки ободочной кишки, где их площадь и количество возрастают. В миентеральных ганглиях дистального отдела ободочной кишки увеличивается доля гиперхромных нейронов, а в медиальном уменьшаются их размеры. В собственной пластинке слизистой оболочки возрастает количество S100b-положительных клеток.

Методология и методы исследования. Методологически работа построена на принципах системного анализа комплекса данных. В работе использованы следующие методы: оценка клинических проявлений колита и функционального состояния толстой кишки, гистологические, иммуногистохимические, иммунофлуоресцентные, электрономикроскопические, морфометрические, статистические методы.

Теоретическая и практическая значимость работы. Результаты настоящего исследования расширяют представления о морфофункциональной

организации ЭНС у мышей в норме, при остром и хроническом колите. Полученные данные о структурных нарушениях ЭНС при экспериментальном остром и хроническом колите следует учитывать при изучении ЭНС у человека и экспериментальных животных. Разработанные методы исследования ЭНС, позволяющие дать детальную качественную и количественную характеристику ее структур, могут быть использованы при проведении научных исследований в области нейрогастроэнтерологии.

Положения, выносимые на защиту:

1. Миентеральное и субмукозное нервные сплетения у мыши в норме характеризуются сложной трехмерной гистоархитектоникой и состоят из ганглиев, нервных трактов и нервных волокон. Среди нейронов миентерального сплетения преобладают гипо- и нормохромные, нитрергические нейроны составляют 27% от общего числа, в большинстве нейронов содержится небольшое количество гранул каспазы-3.

2. При экспериментальном остром колите наблюдается компактизация миентерального нервного сплетения ободочной кишки с увеличением количества миентеральных ганглиев, их нейронов и нервных волокон в мышечной оболочке. Выявляются морфофункциональные изменения нейронов в миентеральных ганглиях с уменьшением их размеров, снижением доли гипохромных и нитрергических нейронов и повышением в них числа каспаза-3 положительных гранул. Наблюдается истончение нервных трактов и снижение числа глиальных клеток.

3. При остром колите в субмукозном сплетении изменения более выражены, чем в миентеральном: многократно увеличиваются площадь и количество, диаметр βIII-тубулин-положительных волокон в собственной пластинке слизистой оболочки, в несколько раз возрастает число S100b-позитивных клеток. В тоже время лишь в отдельных аксонах обнаруживаются ультраструктурные признаки дегенерации.

4. При экспериментальном хроническом колите в миентеральных ганглиях выявляются морфофункциональные изменения нейронов с увеличением среди них числа гиперхромных, отмечается гиперплазия нервных волокон в мышечной оболочке и увеличение количества S100b-позитивных клеток в собственной пластинке слизистой оболочки.

Степень достоверности и апробация работы. Достоверность результатов обеспечивается последовательным и логичным изложением задач исследования, их решением, использованием современных методов исследования, достаточным объемом данных для каждой экспериментальной группы, адекватным применением методов статистического анализа, критической оценкой полученных результатов при сравнении с данными современной научной литературы. Основные положения и материалы диссертации были доложены и обсуждены на всероссийских и международных конференциях: XIX Международная научная конференция студентов, аспирантов и молодых ученых «Ломоносов-2013» (Москва, 2013); VI Архангельская международная медицинская научная конференция молодых

ученых и студентов (к 80-летию Северного медицинского государственного университета) (Архангельск, 2013); Всероссийская конференция с международным участием «Актуальные вопросы морфогенеза в норме и патологии» (Москва, 2014); Международная конференция «PhD Scientific Days 2015» (Будапешт, Венгрия, 2015); «19-я Международная Пущинская школа-конференция молодых ученых» (Пущино, 2015); Всероссийская конференция с международным участием «Экологические аспекты морфогенеза» (Воронеж, 2015); Всероссийская конференция с международным участием «Актуальные вопросы морфогенеза в норме и патологии» (Москва, 2016); Международная конференция «2nd Federation of Neurogastroenterology and Motility Meeting» (Сан-Франциско, США, 2016); Международная конференция «PhD Scientific Days 2017» (Будапешт, Венгрия, 2017); Международная конференция NeuroGASTRO 2017 (Корк, Ирландия, 2017).

Личное участие автора заключалось в проведении экспериментов, анализе и интерпретации полученных результатов, формулировке научных положений и выводов, подготовке и публикации статей по результатам исследования.

Публикации. По материалам диссертационной работы опубликовано 15 научных работ, из них 4 статьи в журналах, входящих в перечень рецензируемых ВАК РФ научных изданий, в которых должны быть опубликованы основные научные результаты диссертаций на соискание ученой степени кандидата наук, 1 обзор литературы и 10 публикаций в материалах всероссийских и международных научных конференций.

Внедрение результатов исследования. Материалы диссертационного исследования используются в лекционном курсе на кафедре клеточной биологии и гистологии биологического факультета Московского государственного университета имени М.В. Ломоносова.

Структура и объем диссертации. Диссертация состоит из введения, обзора литературы, описания материалов и методов исследования, изложения результатов и их обсуждения, заключения, выводов и списка цитируемой литературы. Работа изложена на 191 странице машинописного текста, содержит 18 таблиц, иллюстрирована 81 рисунком. Список литературы включает 218 источников отечественных и иностранных авторов.

СОДЕРЖАНИЕ РАБОТЫ

Материалы и методы исследования. В эксперименте использованы половозрелые самцы мышей линий C57Bl/6 (n=77), полученные из питомников: "Столбовая" - Федеральное государственное бюджетное учреждение науки "Научный центр биомедицинских технологий Федерального медико-биологического агентства" России; "Андреевка" - Научно-производственное подразделение «Питомник лабораторных животных Филиал Института биоорганической химии РАН»; "Пущино" - Научно-производственное подразделение Филиала Института биоорганической химии им. академиков М.М. Шемякина и Ю.А. Овчинникова. Мышей содержали в открытой системе при температуре 20°С и естественном освещении, свободном доступе к воде и

комбикорму ПК-120-1 (ООО «Лабораторснаб», сертификат соответствия № РОССRU.nO81.B00113, ГОСТ Р50258-92).

При работе с экспериментальными животными соблюдены требования Минздрава СССР №755 от 12.08.1977г и Европейской Конвенции о защите позвоночных животных, используемых для экспериментов или в других научных целях (Страсбург, 18 марта 1986 г.). На проведение эксперимента получено разрешение биоэтической комиссии ФГБНУ «НИИ морфологии человека» (протокол №15 от 16.12.2014).

Для индукции острого колита мышам заменяли питьевую воду на 2.5-5.0% раствор декстрансульфата натрия (молекулярная масса 50000 кДа; Applichem) в кипяченой воде на 5-6 суток. Животных выводили из эксперимента передозировкой диэтилового эфира и цервикальной дислокацией на 7-9 сутки при появлении клинических признаков тяжелого колита – диареи и крови в кале. Для индукции хронического колита мыши потребляли 1.0-1.5% раствор декстрансульфата натрия повторными циклами. Каждый цикл длился от 3 до 7 суток, их число составило 3-4, длительность промежутков между циклами была 7 суток. Животных выводили из эксперимента на 57, 70, 89 и 152-е сутки от начала эксперимента и не менее чем через 4 недели после окончания последнего цикла потребления декстрансульфата натрия. Для каждой опытной группы была соответствующая контрольная. Количество животных в экспериментальных группах при исследовании гистологических срезов и тотальных препаратов составило 5-6 животных на группу.

Оценка клинических проявлений колита. В процессе клинического наблюдения у мышей оценивали массу тела, характер фекалий, двигательную активность и состояние шерстного покрова. При вскрытии выделяли толстую кишку, измеряли длину ободочной кишки от илеоцекального угла до прямой кишки.

Методы исследования функционального состояния ЖКТ. Для оценки абсорбционной функции ЖКТ оценивали относительное количество воды в кале. Время транзита кишечного содержимого определяли от момента перорального введения 3% р-ра кармина красного или синего Эванса в 0.5% р-ре нитроцеллюлозы до появления красителей в кале.

Гистологические методы. Для гистологического исследования ободочную кишку разделяли на проксимальный, медиальный, дистальный отделы, фиксировали в жидкости Буэна, проводили на гистологическом аппарате Tissue Tek VIP5JR (Sakura, Япония), заключали в гистомикс, на микротоме Microme Hm 340E (Thermo Fisher Scientific, США) изготавливали срезы толщиной 5-8 мкм. Полученные препараты окрашивали гематоксилином и эозином и по методу Ниссля. Для выявления коллагеновых волокон в стенке дистального отдела ободочной кишки использовали окраску пикросириусом красным (набор Picrosirius Red Stain Kit; Polysciences inc.) с докрашиванием гематоксилином Майера.

Иммуногистохимические методы. Иммуногистохимические реакции проводили на продольных срезах дистального отдела ободочной кишки,

фиксированной в жидкости Буэна. Выявление нервных волокон и глиальных клеток осуществляли с помощью антител к βIII-тубулину (Abcam, ab18207), S100b (Abcam, ab868) и системы детекции Histofine® Simple Stain MAX PO (Nichirei Biosciences inc., 414152F).

Иммунофлуоресцентные методы. Для иммунофлуоресцентных методов исследования использовали продольные срезы дистального отдела ободочной кишки, фиксированной в 10% забуференном формалине. С целью выявления тел нейронов применяли анти-HuC/D антитела, конъюгированные с биотином (Molecular Probes, A21272), глиальных клеток – анти-S100b (Abcam, ab868), нитрергических нейронов – анти-nNOS (Abcam, ab76067), апоптоза – анти-каспаза-3 (Abcam, ab13847) и пролиферирующих клеток – анти-Ki67 (Abcam ab15580). В качестве иммунофлуоресцентной метки для HuC/D использовали стрептавидин, конъюгированный с Alexa Fluor 555 (Thermo Fisher Scientific, S21381), для остальных антител вторые антитела, конъюгированные с FITC (Abcam, ab97050). Тотальные препараты мышечной и слизистой оболочки дистального отдела ободочной кишки, фиксированные в ацетоне, маркировали антителами к βIII-тубулину (Abcam, ab18207), а фиксированные в нейтральном 4% забуференном формалине – антителами к S100b (Abcam, ab868) и HuC/D, коньюгированными с биотином (Molecular Probes, A21272). В качестве вторых антител для βIII-тубулина и S100b применяли антитела, конъюгированные с Alexa Fluor 488 (Molecular Probes, A11078), для HuC/D - стрептавидин, конъюгированный с Alexa Fluor 555 (Thermo Fisher Scientific, S21381). Препараты заключали под покровное стекло в среду Prolong Gold with DAPI (Thermo Fisher Scientific, P36931).

Электронномикроскопические методы. Фрагменты дистального отдела ободочной кишки фиксировали в 2,5% растворе глютарового альдегида на какодилатном буфере pH 7.2-7.4 с последующей дофиксацией в 1% р-ре четырехокиси осмия, контрастировали в р-ре уранилацетата в 70˚ этаноле, последовательно обезвоживали в возрастающих концентрациях этанола и заливали в смесь эпон-эралдит. Полутонкие и ультратонкие срезы готовили на ультратоме 8800 Ultratome III (LKB, Швеция). Ультратонкие срезы контрастировали раствором Рейнольдса и просматривали в электронном микроскопе Zeiss Libra 120 при увеличении 8000-10000 и ускоряющем напряжении 80кВ.

Морфометрические методы. Для фотосъемки микропрепаратов использовали флуоресцентные микроскопы Zeiss Axioplan 2 и Leica DM2000. Тотальные препараты и гистологические срезы ободочной кишки исследовали на лазерном сканирующем конфокальном микроскопе Zeiss LSM 780. Обработку полученных изображений и их морфометрический анализ проводили в ImageJ-Fiji (NIH) 1.51h и Adobe Photoshop CS4.

На препаратах, окрашенных по методу Ниссля, определяли на один ганглий среднюю долю гипо-, нормо- и гиперхромных нейронов центрального сечения, пикнотических нейронов и глиальных клеток, а также площадь тела и ядра миентеральных нейронов. На гистологических срезах подсчитывали

относительную площадь, количество и средний диаметр Фере βIII-тубулин-положительных нервных волокон в циркулярном слое мышечной оболочки и собственной пластинке слизистой оболочки и S100b-положительных структур в циркулярном слое мышечной оболочки. Определяли количество S100b-положительных клеток в собственной пластинке слизистой оболочки. На гистологических срезах оценивали число нитрергических нейронов и нейронов с различным числом гранул каспазы-3 в цитоплазме. На тотальных препаратах, маркированных βIII-тубулином, оценивали площадь, отношение периметра к площади, среднюю толщину и число ветвлений миентеральных ганглиев, нервных трактов и нервных волокон. На тотальных препаратах, маркированных HuC/D и S100b, определяли в пересчете на единицу площади кишки количество миентеральных нейронов и внутриганглионарных и глиальных клеток, расположенных по ходу нервных волокон.

Статистические методы. Для статистического анализа применяли программу Statistica 8 (Statsoft). Данные приведены в виде медианы и нижнего и верхнего квартиля. Статистическую обработку полученных результатов проводили непараметрическими методами (U-критерий Манн-Уитни, критерий множественного сравнения Крускала-Уоллиса и среднее Тьюки для апостериорного теста). Различия считали статистически значимыми при $p<0.05$.

РЕЗУЛЬТАТЫ ИССЛЕДОВАНИЯ И ИХ ОБСУЖДЕНИЕ

Морфофункциональная характеристика энтеральной нервной системы мышей в норме. В толстой кишке у половозрелых самцов мышей C57Bl/6 контрольной группы ЭНС была представлена ганглиями и нервными отростками. На тотальных препаратах мышечной оболочки миентеральное сплетение имело вид сети, образованной ганглиями и соединяющими их нервными трактами (рисунок 1 А). В ганглиях располагались нейроны и глиальные клетки (рисунок 1 Б). В толще мышечной оболочки выявлялись нервные волокна и сопровождающие их глиальные клетки. Количество миентеральных ганглиев не различалось между отделами ободочной кишки. Субмукозных ганглиев было больше в проксимальном отделе ободочной кишки, чем в дистальном, где они были единичными (рисунок 2 А). Это связано с гистофизиологическими различиями указанных отделов ободочной кишки – в проксимальном отделе слизистая оболочка у мышей образует складки, а в дистальном они не выражены. Количество нейронов на ганглий в разных отделах ободочной кишки не различалось, что согласуется с данными A. Araújo et al. (2003).

При окраске по методу Ниссля большинство миентеральных нейронов у мышей были нормо- или гипохромными, гиперхромные или пикнотические нейроны представлены в небольшом количестве. Гипохромность нейронов ЦНС у человека и животных может быть признаком как их альтеративных, так и функциональных изменений (Жаботинский Ю.М., 1965; Ермохин П.Н., 1969) Выявленная у мышей C57Bl/6 вариабельность базофилии окрашенных по Нисслю нейронов ЭНС обусловлена, очевидно, их морфофункциональной гетерогенностью.

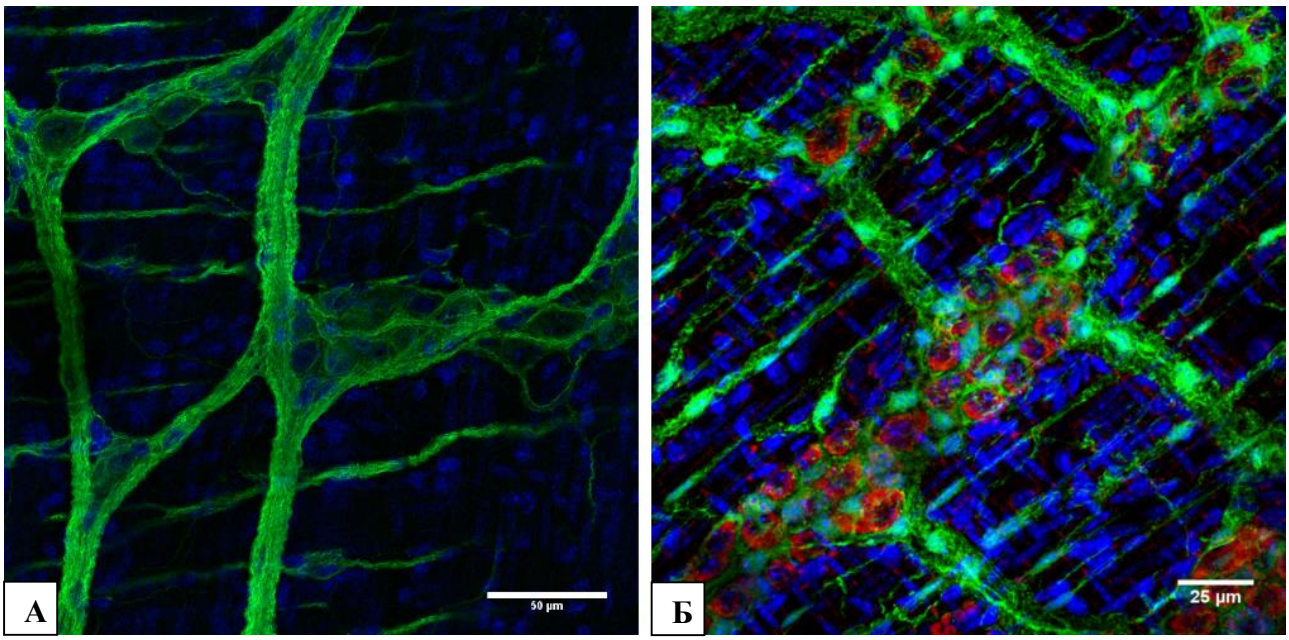

Рисунок 1. Миентеральное сплетение ободочной кишки мышей контрольной группы. Иммунофлуоресцентное маркирование тотальных препаратов. А – ßIII-тубулин-положительные нейроны и их отростки (зеленый), DAPI (синий); Б – HuC/D-положительные нейроны (красный), S100b-положительные глиальные клетки (зеленый), DAPI (синий). Конфокальная микроскопия

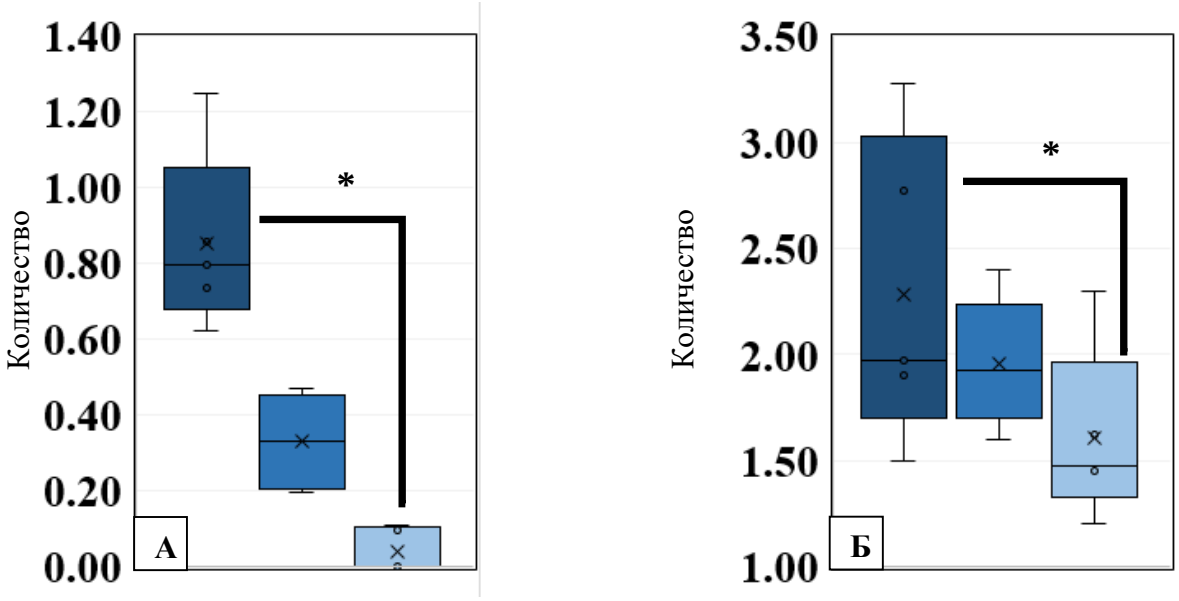

Рисунок 2. А – число субмукозных ганглиев на 1 мм длины кишки; Б – количество глиальных клеток на ганглий. Отделы ободочной кишки: - проксимальный; - медиальный; - дистальный, * - p<0.05

При иммуногистохимическом и иммунофлуоресцентном исследовании нервные отростки определялись во всех оболочках ободочной кишки. Их количество было наибольшим в циркулярном слое мышечной оболочки по сравнению с продольным слоем, подслизистой основой и собственной пластинкой слизистой оболочки.

Миентеральное нервное сплетение было более массивным чем субмукозное, его ганглии и нервные тракты занимали на тотальных препаратах 25.4 (24.9;29.2)% площади мышечной оболочки, а нервные отростки на гистологических срезах - 3.6 (2.6;3.7)%.

На тотальных препаратах количество миентеральных нейронов составило 133.50 (125.00:190.00) на 0,18 мм², в пересчете на 1 мм² - 742 клетки. Эти данные совпадают с результатами других исследователей. Так P. Gamage et al. (2013) указывают, что число нейронов у мышей составляет в среднем 618 клеток на 1 мм². На тотальных препаратах размеры и форма отдельных ганглиев были вариабельными, а ганглии не всегда имели четкую границу, образуя полосовидную сеть, в связи с чем подсчет численности нейронов на один ганглий был нецелесообразен.

Нервные волокна занимали около 1.2 (1.1;1.2)% площади собственной пластинки слизистой оболочки. Продольный слой мышечной оболочки, серозная оболочка и подслизистая основа были иннервированы сравнительно слабо.

По нашим данным 27.5 (23.9;27.9)% всех миентеральных нейронов дистального отдела ободочной кишки - нитрергические. По P. Gamage et al. (2013) доля нитрергических нейронов при исследовании тотальных препаратов у мышей достигает 41,7 %. Несоответствие полученных нами результатов данным P. Gamage et al. (2013) может быть связано с тем, что авторы проводили исследование ЭНС на тотальных препаратах, а в нашем исследовании использованы гистологические срезы ободочной кишки. В нейронах ЭНС у мышей C57Bl/6 выявлялось небольшое количество гранул, иммунореактивных к маркеру апоптоза каспазе-3. В нейронах каспаза-3 играет важную роль не только в процессах клеточной смерти, но и в нормальном функционировании клетки, например, в процессе синаптогенеза (Яковлев А.А., 2004; D'Amelio M. al., 2010), и поэтому наличие гранул каспазы-3 в нейронах не является признаком их апоптоза.

На тотальных препаратах, маркированных глиальным маркером S100b, количество глиальных клеток было б**о**льшим чем на гистологических срезах, окрашенных по методу Ниссля. На них нейрон-глиальное отношение в норме было равно единице, что согласуется с данными литературы (Grubišić V., Gulbransen B., 2016).

Количество глиальных клеток на миентеральный ганглий зависело от отдела ободочной кишки – в проксимальном отделе их было больше чем в дистальном (рисунок 2 Б). Уменьшение числа глиальных клеток в дистальном направлении обусловлено, по-видимому, региональными различиями функции ободочной кишки, в частности, большей выраженностью абсорбции и секреции в проксимальном отделе (Beck D., 2011).

При ультраструктурном исследовании ганглии и нервные волокна были окружены коллагеновыми фибриллами и отростками глиальных клеток. В нейропиле энтеральных ганглиев межклеточные пространства не были выражены, и в них отсутствовали коллагеновые фибриллы, что подтверждается и другими исследователями (Gabella G., 1982; Natali M., 2000).

Таким образом, ЭНС в норме у мышей представлена во всех оболочках ободочной кишки и характеризуется сложной трехмерной гистоархитектоникой. Она образована ганглиями, состоящими из нейронов и глиальных клеток, нервными трактами и нервными волокнами. Нейроны ЭНС характеризуются морфофункциональной гетерогенностью, а глиальные клетки выявляются в ганглиях и по ходу нервных волокон в мышечной и слизистой оболочках.

Морфофункциональные изменения энтеральной нервной системы при экспериментальном остром колите

При остром колите, индуцированном декстрансульфатом натрия, у животных отмечали диарею, потерю массы тела и снижение двигательной активности. Длина кишки уменьшилась и составила при остром колите 3.3 (3.0;3.5) см, а в контрольной группе - 5.5 (5.0;5.7) см (p=0.009). При микроскопическом исследовании выявлены обширные язвы, воспалительная нейтрофильная, макрофагальная и лимфоцитарная инфильтрация и отек слизистой оболочки. Клетки воспалительного инфильтрата отсутствовали в мышечной оболочке. Воспалительные изменения были максимально выраженными в дистальном отделе ободочной кишки.

При остром колите отмечалось увеличение числа миентеральных ганглиев в 4 раза, что обусловлено уменьшением длины кишки вследствие сокращения гладких миоцитов и компактизацией миентерального сплетения.

На тотальных препаратах отмечалась вариабельность гистоархитектоники миентерального сплетения как в контрольной группе, так и при остром колите. По сравнению с контрольной группой при остром колите нервные тракты были более извитыми и тонкими [контрольная группа - 16.2 (16.2;17.2) мкм, острый колит - 13.6 (13.1;14.1) мкм; p=0.03], что, по-видимому, связано с сокращением гладких миоцитов и дегенерацией аксонов. Штопорообразная деформация нервных волокон миентерального сплетения описана в литературе при экспериментальном перитоните (Пестерова М.Л., 1999).

По сравнению с контрольной группой при остром колите количество нейронов на стандартной площади тотального препарата мышечной оболочки дистального отдела ободочной кишки возрастало (рисунок 3, таблица 1). В работах B. Gulbransen et al. (2012) и D. Moynes et al. (2014) на модели острого колита, индуцированного декстрансульфатом натрия, показано снижение количества нейронов, а Y. Mizuta et al. (2000), J. Winston et al. (2013), M. Blennerhassett et al. (2017) не выявили изменения числа нейронов. Несоответствие наших результатов данным других авторов обусловлено, вероятно, различиями использованных видов и линий животных, тяжести колита и использованных морфологических и морфометрических методов. J. Belkind-Gerson et al. (2015) отметили увеличение количества нейронов, что авторы

связывают с нейрогенезом. В нашем исследовании увеличение числа нейронов при остром колите обусловлено компактизацией миентерального сплетения, а не нейрогенезом, так как не обнаружено митозов или Ki67-положительных клеток в энтеральных ганглиях.

Таблица 1

Количество энтеральных нейронов и глиальных клеток в миентеральных ганглиях на 0.18 мм² площади тотальных препаратов дистального отдела ободочной кишки в контрольной группе и при остром колите, Me (25L;75U)

Параметры	Контрольная группа	Острый колит	p
HuC/D			
Количество нейронов	133.50 (125.00;190.00)	230.50 (214.75;259.38)	**0.02**
S100b			
Количество внутриганглионарных глиальных клеток	128.00 (112.50;196.50)	145.25 (121.88;169.75)	0.86
Нейрон-глиальный индекс	0.99 (0.97;1.19)	1.67 (1.31;1.95)	**0.045**
Количество внутримышечных глиальных клеток	72.50 (54.00;102.00)	65.50 (60.50;66.50)	0.91

При остром колите кроме компактизации миентерального сплетения отмечены функциональные и альтеративные изменения нейронов. На гистологических срезах, окрашенных по методу Ниссля, в миентеральных ганглиях обнаружено снижение относительной доли гипохромных нейронов [контрольная группа - 0.48 (0.41;0.53); острый колит - 0.29 (0.19;0.38); p=0.047], а в дистальном отделе ободочной кишки - уменьшение площади цитоплазмы нейронов [контрольная группа - 102.1 (93.6;104.8) мкм²; острый колит - 89.4 (79.5;104.2) мкм²; p=0.03]. Уменьшение числа гипохромных нейронов может косвенно свидетельствовать об изменении их синтетической активности.

При исследовании нитрергических нейронов при остром колите выявлено уменьшение их относительной доли в миентеральных ганглиях дистального отдела ободочной кишки (рисунок 4). На модели острого колита, индуцированного декстрансульфатом натрия, у крыс описано снижение доли нитрергических нейронов в миентеральных ганглиях (Mizuta Y. et al., 2000). Это может быть связано с их гибелью или снижением иммунореактивности к nNOS. Уменьшение числа нитрергических нейронов может быть частично обратимым (Фоканова О.А., Румянцева Т.А., 2016, 2017). Снижение доли нитрергических нейронов может приводить к изменению моторной функции кишки.

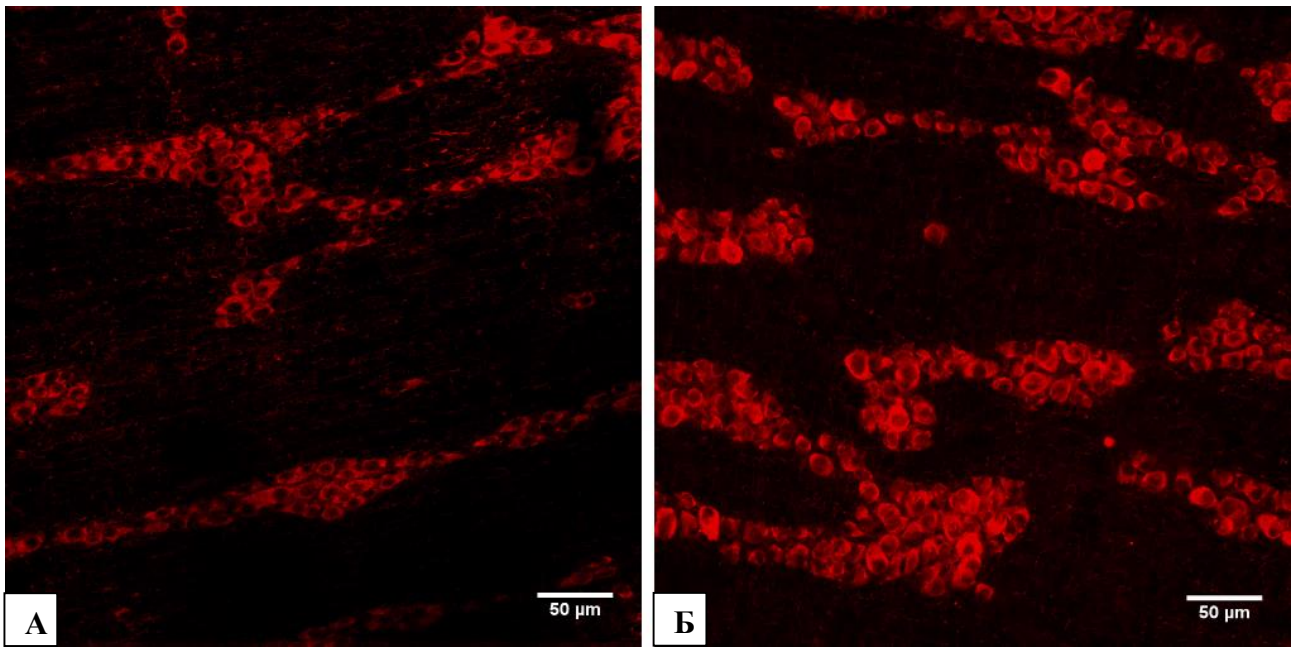

Рисунок 3. Контрольная группа (А) и острый колит (Б). Тотальные препараты мышечной оболочки дистального отдела ободочной кишки, иммунофлуоресцентное маркирование. HuC/D-положительные нейроны (красный), конфокальная микроскопия

При остром колите число нейронов с высоким содержанием гранул каспазы-3 в цитоплазме увеличилось, а цитоплазма отдельных нейронов была тотально заполнена гранулами (рисунок 5). В нашем исследовании нейроны с морфологическими признаками повреждения и гибели, такими как пикноз и кариорексис, были единичными как при остром колите, так и в контрольной группе. Следовательно, гибель нейронов в миентеральных ганглиях при остром колите незначительна, и она не определяет их численность.

При ультраструктурном исследовании миентеральных ганглиев в отдельных аксонах выявлялись признаки альтерации, эти аксоны имели вид отграниченных плазматической мембраной пространств, пустых или заполненных детритом, однако количество таких аксонов было небольшим.

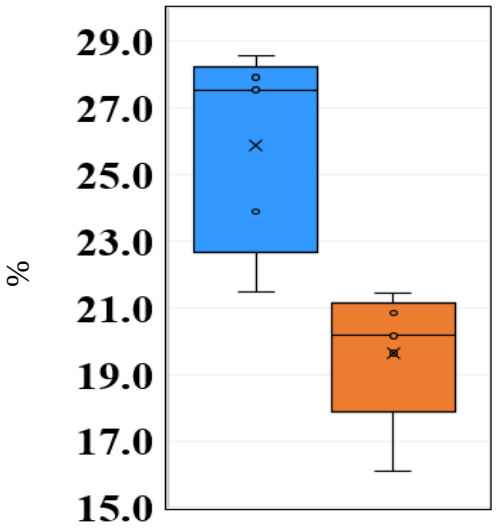

Рисунок 4. Процентное содержание нитрергических нейронов в миентеральных ганглиях:
- контрольная группа
- острый колит
*** - p<0.05**

При экспериментальном остром колите количество глиальных клеток на ганглий на гистологических препаратах, окрашенных по методу Ниссля, уменьшилось [контрольная группа - 1.81 (1.80;1.86); острый колит - 1.45 (1.29;1.46); p=0.01], а нейрон-глиальный индекс возрос [контрольная группа 0.60 (0.50.0.71); острый колит 0.74 (0.74;0.75); p=0.045]. На тотальных препаратах, маркированных антителами к S100b, несмотря на значительное повышение числа нейронов, количество глиальных клеток в миентеральных ганглиях и нервных трактах не отличалось от контрольной группы. Таким образом, при остром колите количество S100b-положительных глиальных клеток уменьшилось, что может быть связано с их избирательной гибелью или снижением экспрессии глиальных маркеров, которая зависит от функционального состояния глиальных клеток (Gulbransen B., Brown I., 2014).
J. Belkind-Gerson et al. (2015) описывают пролиферацию глиальных клеток в миентеральных ганглиях без увеличения их общего количества на фоне роста числа нейронов.

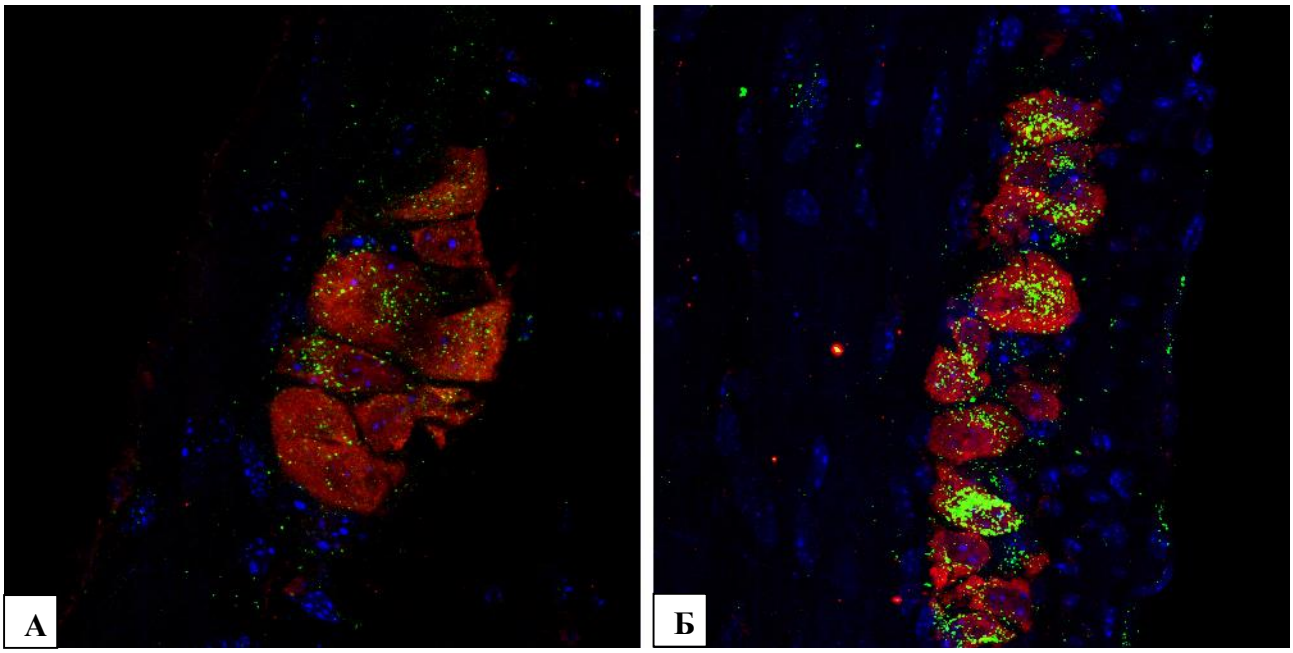

Рисунок 5. Гистологические срезы мышечной оболочки дистального отдела ободочной кишки мышей контрольной группы (А) и с острым колитом (Б). Иммунофлуоресцентное маркирование. Каспаза-3-позитивные гранулы (зеленый), HuC/D-положительные нейроны (красный), DAPI (синий). Конфокальная микроскопия.Ув.640

При остром колите выявлено увеличение количества и относительной площади нервных волокон в циркулярном слое мышечной оболочки как на качественном уровне (рисунок 6), так и при количественной оценке (таблица 2). Другими авторами на модели острого колита, индуцированного декстрансульфатом натрия, показано увеличение числа нервных волокон в мышечной оболочке (Blennerhassett M. et al., 2016; Cervi A. et al., 2017). Возрастание числа нервных волокон может быть связано как с их гиперплазией

в ответ на воспаление, так и компактизацией из-за сокращения гладких миоцитов. В тоже время показатель количества глиальных клеток и их относительная площадь в мышечной оболочке не отличались у мышей с острым колитом и контрольной группы. Выявленные изменения глиальных клеток в миентеральных ганглиях и мышечной оболочке при остром колите косвенно свидетельствуют об их гибели.

При остром колите изменения субмукозного сплетения были более выражены, чем миентерального. В зонах язвенного дефекта отмечено увеличение числа, площади и диаметра нервных волокон при качественной и количественной оценке (рисунки 6, 7, таблица 2).

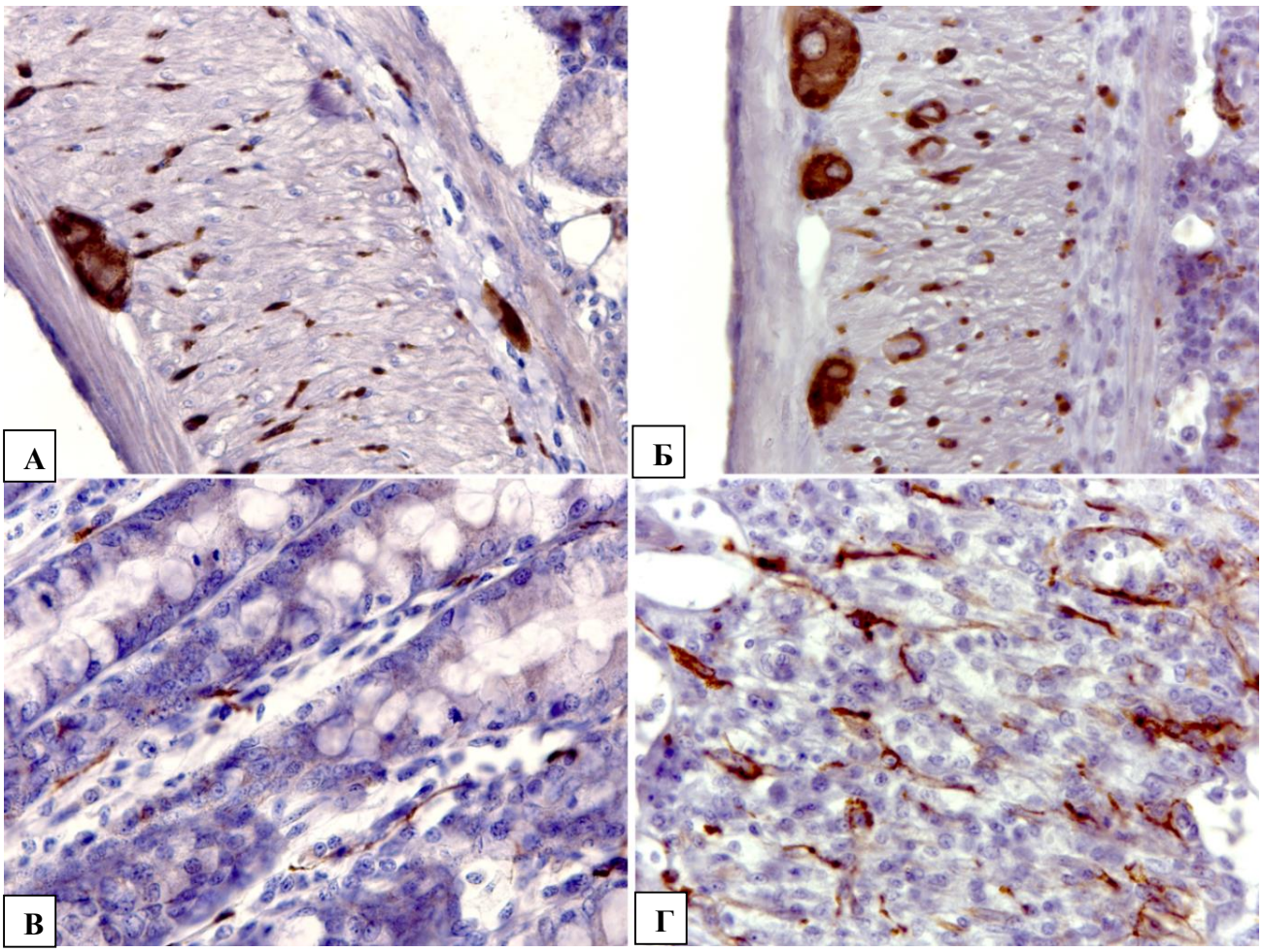

Рисунок 6. Мышечная (А) и слизистая (В) оболочка ободочной кишки мышей контрольной группы. Мышечная (Б) и слизистая (Г) оболочка ободочной кишки мышей с острым колитом. Иммуногистохимическое окрашивание. ßIII-тубулин-позитивные нервные волокна, гематоксилин Майера. Ув. 640

При электронномикроскопическом исследовании в нервных волокнах собственной пластинки слизистой оболочки выявлены отдельные аксоны с признаками дегенерации. A. Cervi et al. (2017) не отметили гиперплазии нервных волокон в собственной пластинке слизистой оболочки при остром колите, но они

применяли антитела к тирозин гидроксилазе, которые не позволяют выявить все нервные волокна.

Число S100b-положительных клеток в собственной пластинке слизистой оболочки при остром колите возросло как на качественном уровне, так и по данным количественной оценки (таблица 2). Выявленное при остром колите увеличение числа S100b-положительных клеток может быть связано с пролиферацией глиальных клеток в ответ на воспаление (Joseph N. et al., 2011), или, возможно, массивным экзоцитозом протеина S100b (Cirillo C. et al., 2011) из глиальных клеток с последующим его захватом макрофагами.

Таким образом, при остром колите отмечены выраженные изменения энтеральной нервной системы, обусловленные сочетанием компактизации, альтерации и гиперплазии. Компактизация миентерального и субмукозного сплетения является следствием уменьшения длины кишки и сокращения гладких миоцитов, и она приводит к увеличению числа ганглиев и нейронов в миентеральных ганглиях, площади и количества нервных волокон в мышечной и слизистой оболочках и деформации нервных трактов. Альтеративные и морфофункциональные изменения при остром колите тесно связаны и характеризуются уменьшением размеров нейронов и снижением доли гипохромных нейронов в миентеральных ганглиях, увеличением количества каспаза-3-положительных гранул в нейронах, дегенерацией нервных отростков и истончением нервных трактов, селективным повреждением нитрергических нейронов и глиальных клеток в мышечной оболочке и ганглиях. Гиперплазия может вносить вклад в увеличение числа и площади нервных волокон в мышечной оболочке и собственной пластинке слизистой оболочки и количества S100b-позитивных клеток в собственной пластинке слизистой оболочки.

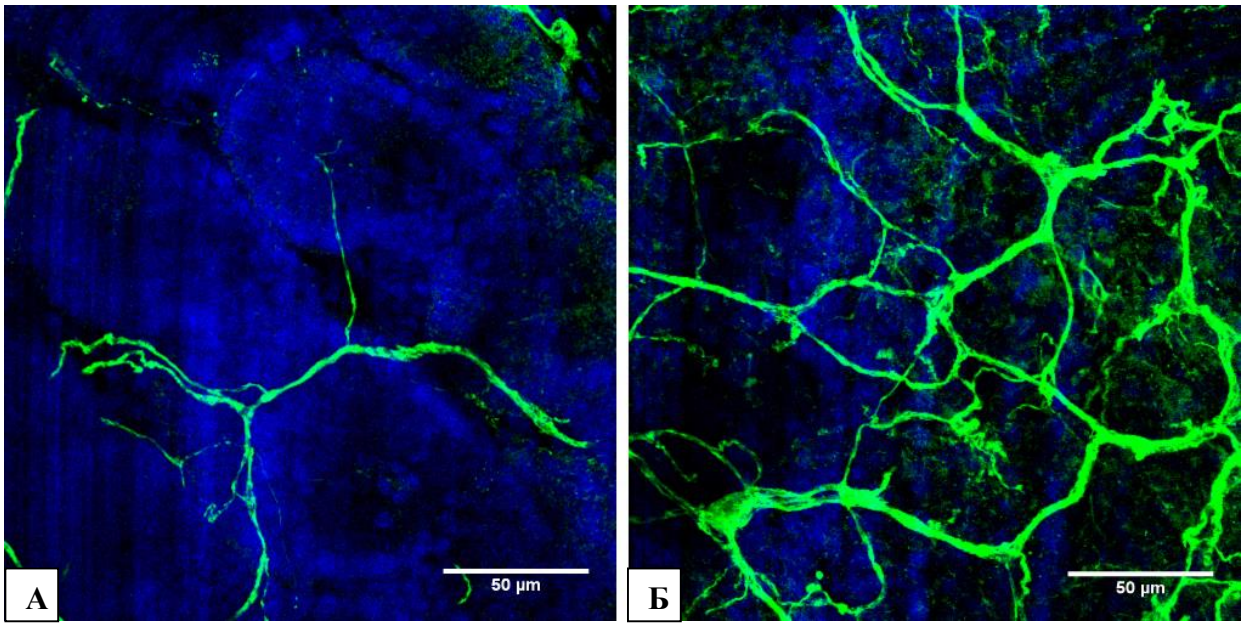

Рисунок 7. Тотальные препараты слизистой оболочки дистального отдела ободочной кишки мыши контрольной группы (А) и с острым колитом (Б), иммунофлуоресцентное маркирование. ßIII-тубулин-положительные нервные волокна (зеленый), DAPI (синий). Конфокальная микроскопия

Таблица 2

Количественная характеристика нервных волокон и S100b-положительных клеток в дистальном отделе ободочной кишки у мышей C57Bl/6 контрольной группы и с острым колитом, Me (25L;75U)

Оболочки	Параметры	Контрольная группа	Острый колит	p
Циркулярный слой мышечной оболочки	**βIII-тубулин-положительные волокна**			
	Отн. площадь, %	3.63 (2.61;3.67)	4.39 (4.38;5.43)	**0.047**
	Количество на 1000 мкм²	2.67 (2.55;2.69)	3.40 (3.11;3.87)	**0.01**
	Мин. диаметр Фере, мкм	2.70 (2.55;2.84)	2.69 (2.64;2.79)	0.91
Собственная пластинка слизистой оболочки	Отн. площадь, %	1.23 (1.09;1.24)	4.75 (3.58;4.81)	**0.01**
	Количество на 1000 мкм²	0.90 (0.86;1.06)	2.60 (2.58;2.72)	**0.01**
	Мин. диаметр Фере, мкм	2.59 (2.54;2.82)	3.05 (3.02;3.23)	**0.03**
	S100b-позитивные клетки			
	Количество на 1000 мкм²	0.12 (0.02;0.19)	0.60 (0.23;0.62)	**0.01**

Морфофункциональные изменения энтеральной нервной системы при экспериментальном хроническом колите

При хроническом колите клинические проявления у мышей C57Bl/6 были минимальными и показатели длины ободочной кишки не отличались от контрольной группы. Время транзита кармина красного через ЖКТ возросло [контрольная группа – 131 (100;190) мин; хронический колит – 209 (208;212) мин; p=0.03], что отражает замедление перистальтики. При хроническом колите в стенке ободочной кишки выявлена значительная лимфоцитарная и плазмоцитарная воспалительная инфильтрация в собственной пластинке слизистой оболочки и подслизистой основе и небольшие эпителизированные язвы. Воспалительная инфильтрация в мышечной оболочке отсутствовала.

При хроническом колите уменьшилось число миентеральных ганглиев на 1 мм длины кишки в проксимальном отделе [контрольная группа - 4.39 (4.13;5.09); хронический колит - 3.09 (2.18; 3.32); p=0.02], что, очевидно, связано с изменением тонуса ободочной кишки.

При хроническом колите общее количество нейронов в миентеральных ганглиях ободочной кишки не отличалось от такового у животных контрольной группы, что согласуется с данными литературы (Joseph N. et al., 2011). У животных с хроническим колитом в дистальном отделе ободочной кишки увеличилось количество гиперхромных нейронов на ганглий [контрольная группа - 0.03 (0.03;0.05); хронический колит 0.10 (0.08;0.25); p=0.047]. Это может

свидетельствовать об изменении синтетической функции нейронов. Размеры нейронов в миентеральных ганглиях в медиальном отделе ободочной кишки уменьшились [контрольная группа - 106.53 (94.75; 126.24) мкм², хронический колит - 89.05 (77.04; 92.76) мкм²; p=0.01]. Изменений доли нитрергических нейронов в миентеральных ганглиях не выявлено, а количество гранул каспазы-3 в энтеральных нейронах при хроническом колите не отличалось от контрольной группы. Ki67-положительных клеток или митозов в ганглиях не обнаружено.

При хроническом колите число глиальных клеток в миентеральных ганглиях не отличалось от контрольной группы. Литературные сведения об изменениях нейроглии при экспериментальном хроническом колите немногочисленны, так N. Joseph et al. (2011) отметили активный глиогенез в мышечной оболочке.

Гистоархитектоника миентерального нервного сплетения, изученная на тотальных препаратах дистального отдела ободочной кишки, маркированных βIII-тубулином, у мышей с хроническим колитом была сходной с таковой у животных контрольной группы, но на гистологических срезах выявлено повышение относительной площади и количества βIII-тубулин-положительных нервных волокон в циркулярном слое мышечной оболочки (таблица 3).

Таблица 3

Количественные показатели нервных волокон и S100b-положительных клеток дистальном отделе ободочной кишки у мышей C57Bl/6 с хроническим колитом и контрольной группы, Me (25L;75U)

Оболочки	Параметры	Контрольная группа	Хронический колит	p
βIII-тубулин-положительные волокна				
Циркулярный слой мышечной оболочки	Относительная площадь, %	2.70 (2.54;2.86)	3.63 (3.12;4.16)	**0.01**
	Количество на 1000 мкм²	1.98 (1.94;2.30)	2.56 (2.44;3.09)	**0.047**
S100b-позитивные клетки				
Собственная пластинка слизистой оболочки	Количество на 1000 мкм²	0.08 (0.04;0.09)	0.36 (0.31;0.40)	**0.02**

Выявленные при хроническом колите изменения могут быть следствием как компактизации миентерального сплетения, менее выраженной, чем при остром колите, так и гиперплазии нервных волокон. Эти результаты совпадают с данными литературы. В работе A. Cervi et al. (2017) приводятся данные о гипертрофии и гиперплазии тирозин гидроксилаза-позитивных нервных волокон в мышечной оболочке при хроническом колите.

В собственной пластинке слизистой оболочки не обнаружено качественных и количественных изменений нервных волокон. В тоже время увеличение количества S100b-положительных клеток в собственной пластинке слизистой оболочки определялось на качественном уровне и по данным количественной оценки (таблица 3).

Таким образом при хроническом колите отмечаются структурные изменения ЭНС ободочной кишки, но в отличие от острого гиперпластические изменения более выражены, а альтеративные и функциональные менее выражены.

Заключение. ЭНС в норме у мышей характеризуется сложной гистоархитектоникой и морфофункциональным разнообразием нейронов и глиальных клеток. Большое количество нейронов в миентеральном сплетении и их отростков в мышечной и слизистой оболочке обеспечивает нормальное функционирование кишки и играет важную роль в процессах нейропластичности при колите.

При экспериментальном остром колите отмечены гипертрофические и гиперпластические изменения ганглиев, нейронов и нервных волокон в мышечной оболочке и собственной пластинке слизистой оболочки, преимущественно за счет компактизации. Число нитрергических нейронов в миентеральных ганглиях уменьшается, а количество каспаза-3-положительных гранул в нейронах возрастает. Выявлено снижение относительного количества глиальных клеток в мышечной оболочке, что косвенно указывает на их повреждение, и увеличение числа S100b-позитивных клеток в собственной пластинке слизистой оболочки. Морфофункциональные изменения ЭНС при остром колите свидетельствуют о ее значительном нейропластическом потенциале и устойчивости к повреждающим факторами.

При хроническом колите гистоархитектоника миентерального нервного сплетения у мышей не отличается от контрольной группы, но выявляется увеличение числа и площади нервных волокон в мышечной оболочке. В собственной пластинке слизистой оболочки отмечается увеличение количества S100b-позитивных клеток. Выявленные при экспериментальном хроническом колите морфофункциональные изменения ЭНС отражают ее долговременную и устойчивую нейропластическую адаптацию при длительно протекающем воспалительном процессе.

ВЫВОДЫ

1. Энтеральная нервная система ободочной кишки у мышей C57Bl/6 в норме характеризуется сложной трехмерной гистоархитектоникой и представлена миентеральным и субмукозным нервными сплетениями, образованными сетью ганглиев, соединяющих их нервных трактов и волокон разного диаметра. По сравнению с проксимальным отделом ободочной кишки в дистальном количество субмукозных ганглиев меньше.
2. В миентеральных ганглиях у мышей в норме преобладают нормо- и гипохромные нейроны, 27% из них являются нитрергическими, а в цитоплазме большинства содержится небольшое количество каспаза-3-положительных гранул. Нервные волокна и S100b-позитивные клетки располагаются между криптами в собственной пластинке слизистой оболочки.
3. При остром колите, индуцированном у мышей C57Bl/6 декстрансульфатом натрия, показатели длины ободочной кишки уменьшаются на 40%, в слизистой оболочке наблюдается распространенный язвенно-воспалительный процесс, а в мышечной оболочке воспалительные изменения не выражены. В ободочной кишке выявляется компактизация миентерального нервного сплетения: на гистологических срезах в 4 раза возрастает количество миентеральных ганглиев, а на тотальных препаратах мышечной оболочки на 73 % − число HuC/D-положительных нейронов, при этом Ki67-положительных клеток в ганглиях не выявлено.
4. Морфофункциональные изменения нейронов в миентеральных ганглиях при экспериментальном остром колите характеризуются снижением на 27% относительного количества нитрергических и на 40% гипохромных нейронов, увеличением числа нейронов с большим количеством каспаза-3-позитивных гранул в цитоплазме. По сравнению с контрольной группой при остром колите число глиальных клеток на окрашенных по методу Ниссля гистологических препаратах уменьшается, а нейрон-глиальное отношение на тотальных препаратах - увеличивается в 1,7 раза, что обусловлено уменьшением количества глиальных клеток.
5. При экспериментальном остром колите нервные тракты на тотальных препаратах мышечной оболочки, маркированных антителами к ßIII-тубулину, истончены и имеют извитой вид. На гистологических срезах площадь внутримышечных βIII-тубулин-положительных нервных волокон возрастает на 21%, а их количество - на 27%. Эти изменения обусловлены компактизацией миентерального сплетения и в меньшей степени гиперплазией нервных волокон. При ультраструктурном исследовании нервных волокон выявлена дегенерация отдельных аксонов.
6. При экспериментальном остром колите изменения субмукозного сплетения более выражены, чем миентерального, и характеризуются увеличением площади, количества и толщины βIII-тубулин-положительных нервных волокон в собственной пластинке слизистой оболочки. При ультраструктурном исследовании в нервных волокнах выявляется

дегенерация отдельных аксонов. Число S100b-позитивных клеток в собственной пластинке слизистой оболочки возрастает в 5 раз.

7. При экспериментальном хроническом колите у мышей выявляется нарушение моторной функции желудочно-кишечного тракта, характеризующееся уменьшением времени транзита красителя. При морфологическом исследовании определяется лимфоцитарно-плазмоцитарная воспалительная инфильтрация слизистой оболочки ободочной кишки. Изменения гистоархитектоники энтеральной нервной системы не выражены. Наблюдаются региональные изменения морфофункционального состояния нейронов миентеральных ганглиев: в медиальном отделе ободочной кишки уменьшается их размер, а в дистальном увеличивается количество гиперхромных нейронов. Выявляются гиперпластические изменения: возрастают площадь и количество внутримышечных нервных волокон, а в собственной пластинке слизистой оболочки многократно увеличивается число S100b-положительных клеток.

СПИСОК РАБОТ, ОПУБЛИКОВАННЫХ ПО ТЕМЕ ДИССЕРТАЦИИ

1. **Золотова Н.А., Кирюхин С.О., Хочанский Д.Н., Добрынина М.Т., Макарова О.В. Морфологические изменения ободочной кишки при экспериментальном хроническом колите, индуцированном декстрансульфатом натрия // Архив патологии. – 2014. – Т. 76. – №4. – с. 29-34**
2. **Хочанский Д.Н., Макарова О.В., Худоерков Р.М. Морфологические изменения миентеральных ганглиев при экспериментальном остром язвенном колите // Морфологические ведомости. – 2015. – № 2. – с. 71-76**
3. **Хочанский Д.Н. Макарова О.В. Морфологические изменения нервной системы ободочной кишки при экспериментальном колите // Клиническая и экспериментальная морфология. – 2016. – Т. 18. – № 2. – с. 44-52**
4. **Хочанский Д.Н., Макарова О.В., Буравков С.В., Кирюхин С.О. Гистоархитектоника энтеральной нервной системы ободочной кишки у половозрелых самцов мышей С57Bl/6 // Журнал анатомии и гистопатологии. – 2017. – Т. 6. – №1– с. 92-100**
5. Хочанский Д. Н., Макарова О. В. Современные представления о структуре и функции энтеральной нервной системы // Морфологические ведомости. – 2015. – № 1. – с. 106-117 (обзор литературы)
6. Кирюхин С.О., Хочанский Д.Н. Морфологические изменения мышечной оболочки ободочной кишки при экспериментальном хроническом колите у мышей линии С57Bl/6. Материалы международной конференции «XIX Международная научная конференция студентов, аспирантов и молодых ученых Ломоносов-2013». – Москва. – 2013.– с. 151.
7. Хочанский Д.Н., Кирюхин С.О., Золотова Н.А. Морфологическая характеристика экспериментального хронического колита у самцов мышей линии С57Bl/6. Материалы «VI Архангельской международной медицинской конференции молодых ученых и студентов», 2013, Архангельск, опубликованы в сборнике «Бюллетень северного государственного медицинского университета» выпуск XXX. – 2013. – с. 108-109
8. Хочанский Д.Н., Кирюхин С.О., Макарова О.В. Морфологические изменения миентеральных ганглиев и клеток Кахаля при экспериментальном язвенном колите. Материалы в сборнике научных трудов международной научной конференции «Актуальные вопросы морфогенеза в норме и патологии». – Москва. – 2014. – с. 285-287
9. Khochanskiy D., Makarova O. Structure changes of enteric nervous system in animal model of ulcerative colitis. Материалы международной научной конференции «PhD Scientific Days 2015». – Будапешт, Венгрия. – 2015. – с.143

10. Хочанский Д.Н., Мхитаров В.А., Пономаренко Е.А. Структурные изменения миентеральных ганглиев толстой кишки при остром экспериментальном колите. Материалы международной конференции «19-я Международная Пущинская школа-конференция молодых ученых Биология - наука XXI века». – Пущино. – 2015. – с. 379-380
11. Хочанский Д.Н. Морфологическая и морфометрическая характеристика миентеральных ганглиев толстой кишки при экспериментальном остром язвенном колите. Материалы всероссийской научной конференции с международным участием «Экологические аспекты морфогенеза», 2015, Воронеж, опубликованы в журнале анатомии и гистопатологии. – 2015. – Т. 4. – № 3 (15). – с. 127-128
12. Хочанский Д.Н., Макарова О.В., Буравков С.В. Структурная характеристика нервных волокон толстой кишки при экспериментальном язвенном колите. Материалы в сборнике научных трудов международной научной конференции «Актуальные вопросы морфогенеза в норме и патологии». – 2016. – Москва. – с.193-194
13. Khochanskiy D., Makarova O., Buravkov S., Kirukhin S. Structural changes of myenteric plexus in animal model of ulcerative colitis. Материалы международной конференции "2nd Feferation of Neurogastroenterology and Motility Meeting" – Сан-Франциско, США. – 2016. – с. 92
14. Khochanskiy D.N., Makarova O.V., Buravkov S.V., Kirukhin S.O. Changes of the colon muscular layer and the enteric nervous system in the animal model of acute ulcerative colitis. Материалы международной научной конференции "PhD Scientific Days 2017", 2017, Будапешт, Венгрия, электронная публикация. – http://phd.kmcongress.com/osszefoglalo/1959 (дата обращения 15.10.2017)
15. Khochanskiy D.N., Makarova O.V., Buravkov S.V., Kirukhin S.O. Changes of enteric neurons and glia cells in the animal model of acute and chronic ulcerative colitis. Материалы международной конференции "NeuroGASTRO 2017", 2017, Корк, Ирландия, опубликованы в журнале Neurogastroenterology & Motility. –2017. – Vol.39. –Sup.2. –p. 98-90

Соискатель Д.Н.Хочанский