КЛИНИЧЕСКАЯ и ЭКСПЕРИМЕНТАЛЬНАЯ МОРФОЛОГИЯ

НАУЧНО-ПРАКТИЧЕСКИЙ РЕЦЕНЗИРУЕМЫЙ ЖУРНАЛ
НАУЧНО-ИССЛЕДОВАТЕЛЬСКОГО ИНСТИТУТА МОРФОЛОГИИ ЧЕЛОВЕКА РАМН

ISSN 2226-5988

№ 3 (7) / 2013

«Клиническая и экспериментальная морфология»
НАУЧНО-ПРАКТИЧЕСКИЙ РЕЦЕНЗИРУЕМЫЙ ЖУРНАЛ

Учредитель

ФГБУ «Научно-исследовательский институт морфологии человека» РАМН

117418, Москва, ул. Цюрупы, д. 3

Адрес редакции

117418, Москва, ул. Цюрупы, д. 3

Телефоны редакции:

+7 (499) 120-80-65

+7 (499) 129-51-33

e-mail: morfolhum@mail.ru

Издается с 2012 года

Тираж 500 экземпляров

Подписной индекс в каталоге Агентства «Роспечать» – 70045 (на полугодие)

Перепечатка и любое воспроизведение материалов и иллюстраций в печатном или электронном виде из журнала «Клиническая и экспериментальная морфология» допускаются только с письменного разрешения издателя

Свидетельство о регистрации средства массовой информации
ПИ № ФСС77-47183
от 2 ноября 2011 г.

© ФГБУ «Научно-исследовательский институт морфологии человека» РАМН

Главный редактор
член-корреспондент РАМН, профессор **Л.В. Кактурский**

Заместители главного редактора
профессор О.В. Зайратьянц
профессор О.В. Макарова

Ответственные секретари
д.б.н., профессор М.Н. Болтовская
к.м.н. М.В. Мнихович

Редакционная коллегия

Член-корр. РАМН *Н.М. Аничков*
Член-корр. РАМН *В.В. Банин*
Профессор *М.Н. Болтовская*
Д.б.н. *Г.Б. Большакова*
Д.м.н. *С.В. Буравков*
Акад. РАМН *Ю.И. Денисов-Никольский*
Д.б.н. *А.М. Ковригина*
Д.б.н. *М.В. Кондашевская*
Профессор *И.А. Казанцева*
Профессор *И.И. Марков*
Профессор *А.П. Милованов*
Д.м.н. *Л.П. Михайлова*
К.б.н. *В.А. Мхитаров*
Профессор *Н.П. Омельяненко*
Профессор *Ю.Г. Пархоменко*
Профессор *С.В. Савельев*
Академик РАМН *М.Р. Сапин*
Академик РАМН *Ю.Н. Соловьев*
Профессор *А.Б. Шехтер*
Профессор *А.Л. Черняев*
Профессор *В.В. Яглов*
Д.м.н. *Н.В. Яглова*

Редакционный совет

Н. Булаева (Хьюстон, США)
И.Н. Волощук (Москва)
Ю.И. Гуминский (Винница, Украина)
А.Е. Доросевич (Смоленск)
Л.М. Ерофеева (Москва)
В.В. Климачев (Барнаул)
А.В. Кононов (Омск)
М. Кочуков (Хьюстон, США)
А.Э. Мационис (Ростов-на-Дону)
О.Д. Мишнев (Москва)
Л.М. Михалева (Москва)
Л.М. Непомнящих (Новосибирск)
Е.В. Новичков (Киров)
В.В. Новочадов (Волгоград)
А.Н. Романюк (Сумы, Украина)
М.Г. Рыбакова (Санкт-Петербург)
И.В. Твердохлеб (Днепропетровск, Украина)
В.А. Туманский (Запорожье, Украина)
М.Г. Узбеков (Москва)
Ю.И. Ухов (Рязань)
Л.В. Фомина (Винница, Украина)
Н.М. Хмельницкая (Санкт-Петербург)
В.П. Черников (Москва)
В.Ф. Чехун (Киев, Украина)
И. Шварц (Тель-Авив, Израиль)
А.Н. Яцковский (Москва)

СОДЕРЖАНИЕ

№ 3(7)/2013

VI Съезд Российского общества патологоанатомов 4

КЛИНИЧЕСКАЯ МОРФОЛОГИЯ
CLINICAL MORPHOLOGY

И.А. Чекмарева, Г.Р. Сетдикова, О.В Паклина, Е.Н. Гордиенко, М.М. Тавобилов
Гистологические и ультраструктурные критерии злокачественности протоковой аденокарциномы поджелудочной железы 9

I.A. Chekmareva, G.R. Setdikova, O.V. Paklina, E.N. Gordienko, M.M. Tavobilov
Histological and ultrastructural criteria malignant of the ductal pancreatic adenocarcinoma

С.В. Вернигородский, Л.В. Дегтярева, К.В. Баранников, М.В. Мнихович, А.А. Гаврилюк
Сравнительный анализ эндоскопических и патоморфологических изменений слизистой оболочки желудка при кишечной метаплазии 16

S.V. Vernygorodskyi, L.V. Degtiariova, K.V. Barannikov, M.V. Mnikhovich, A.A. Gavrilyuk
Comparative analysis of endoscopic and pathomorphological changes of gastric mucosa in intestinal metaplasia

Г.В. Трунова, М.В. Мнихович, В.В. Нечай, Н.Г. Барунова, М.В. Халдина
Морфологические изменения кожи при андрогенетической алопеции у женщин 23

G.V. Trunova, M.V. Mnihovich, V.V. Nechai, N.G. Barunova, M.V. Haldina
Morphologic skin changes during androgenetic alopecia in women

Ю.Г. Пархоменко, Н.В. Мозгалёва, А.В. Чукбар, О.А. Тишкевич
Патоморфологические изменения синусно-предсердного узла проводящей системы сердца человека при инфекционных заболеваниях 29

Yu.G. Parkhomenko, N.V. Mozgaleva, A.V. Chukbar, O.A. Tishkevich
Pathomorphological changes of the sine-atrial node of the human conductive system of the heart in cases of infectional deseases

А.И. Куртова, С.В. Савельев
Первичная эмбриональная иннервация желобоватых сосочков языка плодов человека 33

A.I. Kurtova, S.V. Savelev
Primary embryonic innervation of circumvallate papillae of human fetuses tongue

ЭКСПЕРИМЕНТАЛЬНАЯ МОРФОЛОГИЯ
EXPERIMENTAL MORPHOLOGY

И.В. Гунас, А.А. Очеретнюк, И.Л. Черешнюк, Д.А. Лысенко
Особенности клеточного цикла и фрагментация ДНК клеток легких крыс после ожога кожи
38

I.V. Gunas, A.A. Ocheretnyuk, I.L. Chereshnyuk, D.A. Lysenko
Features of cell cycle and lung cell DNA fragmentation in rats within 1, 3 and 7 days after skin burns

А.И. Шихлярова, О.В. Тарнопольская, А.Н. Шевченко, Т.А. Куркина, И.А. Резинькова, Е.В. Филатова
Особенности накопления флуорохромов АНС, ДСМ и доксорубицина в клетках саркомы 45 крыс при действии на опухоль *in vivo* магнитным полем
44

A.I. Shikhlyarova, O.V. Tarnopolskaya, A.N. Shevchenko, T.A. Kurkina, I.A. Rezinkova, E.V. Filatova
Accumulation features of fluorescent probes ANS, DSM and doxorubicin in rats sarcoma-45 cells under the magnetic field influence on tumor *in vivo*

Л.П. Михайлова, Е.И. Сидорова, О.В. Макарова, Е.В. Никонова, А.С. Сладкопевцев
Структурно-функциональные изменения легких крыс Вистар при однократной и многократной нормобарической гипоксической нагрузке
49

L.P. Mikhaylova, E.I. Sidorova, O.V. Makarova, E.V. Nikonova, A.S. Sladkopevtsev
Structural and functional changes of the rats Wistar the single and repeated normobaric hypoxic load

И.И. Малков, И.В. Твердохлеб
Изменения тканей передней брюшной стенки после экспериментальной аллопластики
56

I.I. Malkov, I.V. Tverdokhleb
Dynamics of anterior abdominal wall tissues after experimental alloplasty

М.Е. Диатроптов
Инфрадианный ритм цитофизиологических изменений тучных клеток дермы у самцов крыс Вистар
60

M.E. Diatroptov
Infradian biorhythm of the cytophysiological changes of the dermal mast cells in male Vistar rats

МЕТОДИКИ
METHODS

А.В. Волков, Г.Б. Большакова
Гистоморфометрия костной ткани в регенеративной медицине
65

A.V. Volkov, G.B. Bolshakova
Bone histomorphometry in regenerative medicine

РЕЦЕНЗИИ

М.Н. Болтовская
Рецензия на книгу Л.Ф.Курило «Закономерности овариогенеза и оогенеза млекопитающих»
73

IV СЪЕЗД РОССИЙСКОГО ОБЩЕСТВА ПАТОЛОГОАНАТОМОВ

IV Съезд Российского общества патологоанатомов состоялся 4–7 июня 2013 года в Белгороде на базе Белгородского государственного университета. В работе съезда участвовало 225 делегатов из 43 регионов России (в их числе 58 из Москвы, 18 из Санкт-Петербурга, 149 из других городов Российской Федерации), а также 10 иностранных гостей (6 из Украины, 3 из Германии, 1 из Казахстана).

В программе съезда были пленарные, секционные заседания и постерные сессии, посвященные актуальным проблемам воспаления, иммунопатологии, патологической анатомии инфекционных заболеваний, инновационным технологиям в морфологической диагностике заболеваний, организации патологоанатомической службы, актуальным вопросам преподавания патологической анатомии. Отдельное пленарное заседание было посвящено анализу деятельности патологоанатомической службы Российской Федерации за 2012 год, внедрению в работу патологоанатомов новой формы общеотраслевой статистической отчетности по патологоанатомической службе. Был заслушан отчет редакционной коллегии журнала РАМН и РОП «Архив патологии».

На организационном заседании съезда были заслушаны отчет о работе Российского общества патологоанатомов за 2009–2013 годы, отчет ревизионной комиссии, проведены выборы руководящих органов Российского общества патологоанатомов, принята резолюция съезда.

В новый состав Совета старейшин Российского общества патологоанатомов вошли В.С. Пауков (Москва), К.Н. Башарин (Якутск), В.П. Быкова (Москва), И.С. Дерижанова (Ростов-на-Дону), Н.С. Ефимова (Пермь), А.Г. Жук (Кемерово), И.А. Казанцева (Москва), Ю.В. Каминский (Владивосток), А.И. Клембовский (Москва), В.Л. Коваленко (Челябинск), А.П. Милованов (Москва), Л.М. Непомнящих (Новосибирск), Ю.Г. Пархоменко (Москва), В.С. Пашкова (Воронеж), К.М. Пожарисский (Санкт-Петербург), Н.Т. Райхлин (Москва), Ю.Н. Соловьев (Москва), Н.С. Торгушина (Нижний Новгород), В.П. Туманов (Москва), А.М. Чарный (Москва).

В новый состав президиума Российского общества патологоанатомов вошли Л.В. Кактурский – президент РОП, Г.А. Франк – первый вице-президент РОП, Н.М. Аничков – вице-президент РОП, О.В. Зайратьянц – вице-президент РОП, А.В. Кононов – вице-президент РОП, Л.М. Михалева – вице-президент РОП, О.Д. Мишнев – вице-президент РОП, Т.А. Федорина – вице-президент РОП, А.И. Щеголев – генеральный секретарь РОП, члены РОП – А.А. Артифексова (Нижний Новгород), Е.С. Беликов (Екатеринбург),

М.З. Горелик (Владивосток), А.А. Григоренко (Благовещенск), Л.М. Гринберг (Екатеринбург), А.Е. Доросевич (Смоленск), А.Н. Евсеев (Хабаровск), Ф.Г. Забозлаев (Москва), Е.Л. Казачков (Челябинск), А.И. Карселадзе (Москва), Н.А. Кирьянов (Ижевск), Г.Б. Ковальский (Санкт-Петербург), Е.А. Коган (Москва), А.В. Лосев (Тула), О.В. Макарова (Москва), П.Г. Мальков (Москва), Г.Н. Маслякова (Саратов), А.Э. Мационис (Ростов-на-Дону), Д.Е. Мацко (Санкт-Петербург), Т.В. Павлова (Белгород), О.В. Паклина (Москва), М.А. Пальцев (Москва), К.И. Панченко (Ярославль), С.В. Петров (Казань), М.Г. Рыбакова (Санкт-Петербург), И.И. Рябоштанова (Москва), А.В. Смирнов (Волгоград), В.А. Смольянникова (Москва), С.Р. Солдатов (Москва), А.Г. Талалаев (Москва), Д.Н. Федоров (Москва), Н.М. Хмельницкая (Санкт-Петербург), А.В. Цинзерлинг (Санкт-Петербург), В.Н. Чибисов (Санкт-Петербург), В.А. Шкурупий (Новосибирск). В состав ревизионной комиссии избраны Е.Л. Туманова – председатель (Москва), С.А. Повзун (Санкт-Петербург), А.Л. Черняев (Москва).

РЕЗОЛЮЦИЯ IV СЪЕЗДА РОССИЙСКОГО ОБЩЕСТВА ПАТОЛОГОАНАТОМОВ

Участники IV Съезда Российского общества патологоанатомов (РОП), состоявшегося в Белгороде 4–7 июня 2013 года на базе Белгородского государственного национально-исследовательского университета, заслушав и обсудив доклады и выступления участников съезда по актуальным проблемам воспаления, иммунопатологии, патологической анатомии инфекционных заболеваний, инновационным технологиям в морфологической диагностике заболеваний, организации патологоанатомической службы, актуальным вопросам преподавания патологической анатомии, постановили:

1. Признать работу президиума РОП за 2009–2013 годы удовлетворительной. Отметить, что за этот период выполнена большая работа по организации и проведению научно-практических мероприятий, в том числе III съезда РОП, трех пленумов президиума РОП, двух слушаний в Общественной палате Российской Федерации, ряда общероссийских и региональных конференций и форумов, школ-семинаров и мастер-классов для молодых патологоанатомов. РОП проводилась систематическая работа по внедрению системы добровольной сертификации патоло-

гоанатомических исследований, системы экспертной оценки и протоколов исследования ряда опухолей, изданию журналов «Архив патологии» и «Клиническая и экспериментальная морфология», Национального руководства по патологической анатомии и других научно-практических руководств, монографий и содействию разработке регламентирующих документов по организации выполнения патологоанатомических исследований.

2. Утвердить отчет ревизионной комиссии РОП.

3. Утвердить изменения в Уставе РОП, новый состав президиума, ревизионной комиссии и Совета старейшин РОП.

4. Одобрить работу профильной комиссии при главном патологоанатоме Минздрава России по подготовке приказов Минздрава России, утверждающих порядок проведения патологоанатомических исследований, введению унифицированной формы отчетности по ф. 80. Считать необходимым разработку целевой федеральной и территориальных отраслевых программ по подготовке кадров врачей-патологоанатомов и лаборантов-гистологов с учетом потребности субъектов в специалистах в системе послевузовского образования.

5. Содействовать широкому внедрению инновационных разработок в деятельность патологоанатомической службы, развитию системы добровольной сертификации патологоанатомических учреждений (подразделений), стандартизации диагностических подходов с использованием современных морфологических и молекулярно-биологических методов и принципов формулирования патологоанатомического диагноза, организации консультативно-диагностических референс-центров и лабораторий.

6. Констатировать важность изучения инфекционной патологии и продолжения фундаментальных исследований в области различных инфекций с оценкой свойств микро- и макроорганизма.

7. Активизировать работу президиума РОП совместно с Российским отделением Международной академии патологии по становлению и укреплению международного научно-технического сотрудничества РОП с зарубежными профессиональными ассоциациями и объединениями патологоанатомов. Обратить особое внимание на сотрудничество в области образования, включая приглашение ведущих ученых для чтения лекций по ключевым проблемам патологии и проведения мастер-классов.

8. Утвердить решение IV Съезда РОП по вопросам преподавания патологической анатомии в высшей школе:

1) В основных профессиональных образовательных программах и учебных планах всех специальностей обозначить наименование дисциплины как «Патологическая анатомия», что соответствует номенклатуре врачебных специальностей Минздрава России. При этом предложить внести изменение во ФГОС ВПО наименования цикла дисциплин С2, а именно «Математических, естественнонаучных и медико-биологических дисциплин».

2) Преподавание дисциплины «Патологическая анатомия» осуществлять параллельно с дисциплиной «Патологическая физиология», разделами пропедевтической терапии и хирургии, не допуская нарушения преемственности в преподавании предшествующих и последующих дисциплин и сохраняя логическую структуру учебного плана.

3) Увеличить общую трудоемкость, выделяемую на изучение дисциплины «Патологическая анатомия», и определить время изучения дисциплины в учебных планах, начиная с 5-го семестра по специальностям, а именно:

а) Специальности 060101 «Лечебное дело» и 060103 «Педиатрия»: исключить в наименовании дисциплины «Патологическая анатомия» дополнение «клиническая патологическая анатомия»; преподавание вести в 5-м, 6-м, 7-м семестрах с экзаменом после завершения изучения дисциплины в 7-м семестре; общий объем трудоемкости увеличить на 1 зачетную единицу, доведя до 9 зачетных единиц. При этом преподавание вопросов клинической патологической анатомии и биопсийно-секционного курса отразить в содержательной части учебных программ по дисциплине (7-й семестр).

б) Специальность 060105 «Медико-профилактическое дело»: исключить в наименовании дисциплины «Патологическая анатомия» дополнение «секционный курс»; перенести преподавание дисциплины на 5-й, 6-й семестры с экзаменом в 6-м семестре параллельно со смещением дисциплины «патологическая физиология», общий объем трудоемкости увеличить на 1,25 зачетные единицы, доведя до 8 зачетных единиц.

в) Специальность 060201 «Стоматология»: исключить из наименования дисциплины «Патологическая анатомия» дополнение «патологическая анатомия головы и шеи»; перенести преподавание дисциплины на 5-й, 6-й, 7-й семестры с экзаменом после завершения изучения дисциплины в 7-м семестре параллельно со смещением дисциплины «патологическая физиология»; объем трудоемкости увеличить на 2 зачетные единицы, доведя до 6 зачетных единиц. При этом преподавание вопросов патологической анатомии головы и шеи отразить в содержательной части учебных программ по дисциплине (7-й семестр).

4) Направить решение IV Съезда Российского общества патологоанатомов в УМО по медицинскому и фармацевтическому образованию вузов России, Минздрав России и Минобрнауки России.

9. Одобрить вступление РОП в Национальную медицинскую палату в качестве коллективного члена.

10. Опубликовать в журнале «Архив патологии» отчет о работе и резолюцию IV съезда РОП.

Л.В. Кактурский, член-корреспондент РАМН
М.В. Мнихович, кандидат медицинских наук

© Коллектив авторов, 2013

УДК 618.19-006.6-078.33

ГИСТОЛОГИЧЕСКИЕ И УЛЬТРАСТРУКТУРНЫЕ КРИТЕРИИ ЗЛОКАЧЕСТВЕННОСТИ ПРОТОКОВОЙ АДЕНОКАРЦИНОМЫ ПОДЖЕЛУДОЧНОЙ ЖЕЛЕЗЫ

И.А. Чекмарева[1], Г.Р. Сетдикова[2,3], О.В Паклина[1,2], Е.Н. Гордиенко[1], М.М. Тавобилов[3]

[1] ФГБУ «Институт хирургии им. А.В. Вишневского» Минздрава России, Москва
[2] ФГБУ «ГНЦ ФМБЦ им. А.И. Бурназяна», Москва
[3] Городская клиническая больница № 1 им. Н.И. Пирогова, Москва

Авторы определили критерии гистологической злокачественности классической протоковой аденокарциномы поджелудочной железы: выраженность ядерного полиморфизма, способность опухоли формировать железистые структуры и наличие анапластического (саркомоподобного) компонента. При классическом варианте протоковой аденокарциномы поджелудочной железы следует выделять только две группы, основным критерием которых является наличие или отсутствие анапластического компонента. Медиана жизни у пациентов без анапластического компонента составила 14 месяцев против 6 месяцев при его наличии (p=0,00016).

Ключевые слова: протоковая аденокарцинома, поджелудочная железа, гистологическая злокачественность опухоли

В современное определение степени гистологической злокачественности инвазивных протоковых карцином различных локализаций включают способность опухоли формировать железистые структуры (дифференцировка опухоли), количество фигур митоза, наличие полей некроза, выраженность ядерного полиморфизма, выраженность стромы в опухоли. Разработка гистологических критериев злокачественности имеет значение только в случае их прогностической значимости. В мировой литературе имеются сообщения о влиянии степени дифференцировки опухолевых клеток на отдаленную выживаемость пациентов с резектабельными формами протоковой аденокарциномы (ПАК) поджелудочной железы [8].

Протоковая аденокарцинома поджелудочной железы (ПЖ) входит в четверку карцином с наименьшей 5-летней выживаемостью, от нее не умирают лишь 2% пациентов из числа заболевших [1]. Впервые статистически значимая зависимость общей выживаемости больных от степени дифференцировки опухолевых клеток при ПАК поджелудочной железы была описана S.T. Brower et. al в 1993 году. Согласно их данным, общая выживаемость при хорошо дифференцированных формах составила 21 месяц, а при плохо дифференцированных – 10 месяцев [6]. В 1996 году эксперты ВОЗ опубликовали критерии для определения степени гистологической злокачественности протоковой аденокарциномы поджелудочной железы (ПАК ПЖ), основанные на рекомендациях известного немецкого патолога Гюнтера Клеппеля. Учитывались способность опухоли формировать железистые структуры, выраженность ядерного полиморфизма, митотическая активность и способность опухолевых клеток к продукции и накоплению внутриклеточного муцина (табл. 1) [5]. Применив данные критерии, Lundin и Sperty выявили, что степень гистологической злокачественности может служить независимым прогностическим фактором общей выживаемости при протоковом раке ПЖ [7], однако в 2005 году N.V. Adsay предложил оценить дифференцировку ПАК ПЖ по гистологическим критериям, в основе которых лежала система балльной оценки Глисона, используемая при раке предстательной железы [3]. В данном исследовании степень гистологической злокачественности (ГЗ) определяли, суммируя баллы, соответствующие полям преобладающего и второстепенного типа строения опухоли. При сумме баллов ≤3 диагностировали хорошо дифференцированные формы (grade 1); при 4 баллах – умеренно дифференцированные (grade 2), при ≥5 – плохо дифференцированные (grade 3). Применив систему Глисона для ПАК ПЖ, Adsay выявил, что данная оценка злокачественности коррелирует с общей выживаемостью пациентов и прогностически значима. Напротив, S. Mitsunaga при анализе ПАК от 101 пациента по системе, предложенной N.V. Adsay, не выявил какой-либо корреляционной связи между

дифференцировкой опухоли и общей выживаемостью больных [4].

Все описанные выше критерии оценки степени ГЗ ПАК ПЖ применялись только для классического протокового рака, исключая его варианты (аденосквамозная карцинома, коллоидная карцинома, гепатоидная карцинома, медуллярная карцинома, перстневидноклеточная карцинома, недифференцированная карцинома, недифференцированная с остеокластоподобными клетками).

Таблица 1

Гистологические критерии степени злокачественности ПАК ПЖ

Grade	Железистая дифференцировка	Выработка муцина	Митозы (10 п/з)	Атипия ядер
1	Высокая	+++	<5	+
2	Умеренная	++/+	6–10	++
3	Низкая	-/+	10–15	+++

С учетом неоднозначных данных литературы о роли степени ГЗ ПАК ПЖ целью данной работы стало изучение прогностической значимости различных морфологических критериев для определения степени дифференцировки опухолевых клеток при протоковой аденокарциноме поджелудочной железы.

Материалы и методы

Материал для исследования получали из хирургических отделений клинических больниц им. С.П. Боткина (32 случая) и № 119 Федерального медико-биологического агентства (30 случаев), ФГБУ «ФМБЦ им. А.И. Бурназяна» ФМБА России (12 случаев). Выполнен анализ операционного материала 74 пациентов с ПАК ПЖ, находившихся на лечении в указанных выше медицинских учреждениях в период с 2005 по 2009 год. Среди больных ПАК ПЖ преобладали мужчины (1,5:1). Возраст пациентов колебался от 40 до 80 лет. Средний возраст мужчин составил 62,3 года, средний возраст женщин – 54 года.

Материал фиксировали в 10% забуференном растворе формалина, затем заливали в парафин по обычной методике. Серийные парафиновые срезы толщиной 3 мкм депарафинировали по стандартной схеме, после чего окрашивали гематоксилином и эозином. Иммуногистохимическое исследование проводили на серийных парафиновых срезах толщиной 2 мкм по стандартной методике с применением панели поли- и моноклональных антител: Ki-67, муцин 1 типа (Dako, LabVisionFlex). Для получения цветного изображения использовали сканер Mirax Desk Zeiss, соединенный с компьютером. Интенсивность пероксидазной метки для цитоплазматического маркера оценивали полуколичественным методом с учетом интенсивности окрашивания и количества антигенпозитивных клеток. Иммуногистохимическая реакция оценивалась как негативная («−» – нет реакции), слабопозитивная («+» – <10% окрашенных клеток), умеренная («++» – >10% клеток средней интенсивности окраски) и выраженная («+++» – >50% клеток высокой интенсивности окраски). Определение индекса пролиферации Ki-67 вычисляли как среднее значение от числа меченых ядер на 100 учтенных (при анализе 500–1000 опухолевых клеток). Подсчет меченых ядер проводили в репрезентативных полях зрения с относительно равномерным распределением опухолевых клеток, сверху вниз и слева направо. Клетки по периферии срезов, где чаще всего наблюдается неспецифическое фоновое окрашивание, не учитывали. Для удобства статистической обработки пациентов распределили по группам в зависимости от уровня экспрессии антигена (табл. 2).

Таблица 2

Распределение уровней экспрессии Ki-67 по группам

Маркер	Группа	Уровень экспрессии антигена, %
Ki-67	I (1)	≤ 5,0
	II (2)	5,1–15,0
	III (3)	15,1–25,0
	IV (4)	≥ 25,1

Для электронномикроскопического исследования 7–8 кусочков опухоли, полученной от 10 пациентов с ПАК ПЖ, фиксировали в 2,5% растворе глутарового альдегида с последующей дофиксацией в 1% растворе четырехокиси осмия. Дегидратацию материала проводили спиртами восходящей концентрации. Материал заключали в аралдит. Срезы готовили на ультрамикротоме LKB-V (Швеция), контрастировали уранилацетатом и цитратом свинца. Препараты изучали на электронном микроскопе JEOL-100CX (Япония) при напряжении 80–100 кВ.

Силу и значимость связи между анализируемыми признаками оценивали с помощью корреляционно-регрессионного анализа. Для количественных признаков вычисляли корреляционный коэффициент Пирсона. За уровень статистической значимости принимали $p < 0,05$. Для анализа выживаемости (по методу Каплана–Мейера) использовали регрессионную модель пропорциональных интенсивностей Кокса. Достоверность различий между кривыми выживаемости подтверждали с помощью лог-рангового теста, критериями Гехана и F-критерия Кокса, с использованием пакета программ Statistica для MicrosoftWindows версия 6.0 [2].

Результаты и обсуждение

Макроскопически протоковая аденокарцинома поджелудочной железы имеет вид узла неправильной формы без четких границ, размерами от 2 до 10 см, на разрезе матового белесовато-серого или беловато-желтого цвета, каменистой плотности. Нередко в центре опухоли можно обнаружить очаги распада с формированием полостей неправильной формы. Микроскопически новообразование представлено железистыми структурами из опухолевых клеток с различным содержанием муцина, выраженной десмопластической реакцией стромы и характерным для данной опухоли выраженным периневральным ростом. Применяя критерии ВОЗ для определения гистологической злокачественности ПАК ПЖ, выявили, что в 53% случаев (39/74) рак поджелудочной железы был представлен умеренно дифференцированными формами (grade 2). ПАК ПЖ с хорошо (grade 1) и плохо дифференцированными формами (grade 3) распределялись примерно поровну и составили 23% (17/74) и 24% (18/24), соответственно. ПАК ПЖ grade 1 состояли из крупных железистоподобных структур, неравномерно расположенных в склерозированной фиброзной строме, в которой встречались единичные неизмененные протоки и островки Лангерганса. В просвете опухолевых железистых структур видны скопления слизи. Опухолевые клетки при grade 1 крупные, с эозинофильной, иногда бледной цитоплазмой, овальными полиморфными ядрами с отчетливыми ядрышками, выраженным хроматином. В ПАК ПЖ grade 2 преобладали средние по размеру железистые и тубулярные структуры, окруженные выраженной фиброзной стромой. По мере уменьшения дифференцировки клеточный атипизм и число митозов нарастали, а способность клеток к продукции слизи снижалась. ПАК ПЖ grade 3 состояли из более плотно расположенных мелких, неправильно сформированных желез в слабо развитой строме, в них выявлялись солидные участки роста с фокусами некроза и кровоизлияний.

Проведенный регрессионный анализ выживаемости пациентов показал, что дифференцировка опухолевых клеток, оцененная согласно рекомендациям ВОЗ, не имела прогностической значимости при оценке скорректированной выживаемости больных раком поджелудочной железы ($p>0,05$). Кумулятивная доля выживших (КДВ) спустя 6 месяцев после проведенного оперативного лечения при grade 1 составила 90%, при grade 2 и 3 – 85% и 70%, соответственно, а через год показатели КДВ были примерно одинаковыми и составили 50%.

Пропорционально снижению дифференцировки нарастала пролиферативная активность опухолевых клеток ($r=0,35$ $p=0,002$). Вместе с тем прогностического значения влияния данного показателя на общую выживаемость больных ПАК ПЖ не выявлено ($p>0,05$).

При использовании балльной системы Глисона, согласно рекомендациям определения степени гистологической злокачественности опухолевых клеток N.V. Adsay, в 45,9% случаев (34/74) опухоль была представлена плохо дифференцированными, в 31,1% (23/74) – умеренно и в 23,0% случаев (17/74) – хорошо дифференцированными формами. Отмечена прямая корреляционная зависимость между показателями степени дифференцировки согласно рекомендациям ВОЗ и N.V. Adsay ($r=0,81$ $p=0,002$) (табл. 3).

Таблица 3

Сопоставление материала оценки степени дифференцировки по рекомендациям ВОЗ и по рекомендациям N.V. Adsay

ВОЗ/Adsay	Grade 1	Grade 2	Grade 3
Grade 1	16	1	0
Grade 2	1	22	15
Grade 3	0	0	19

Тем не менее нами не выявлена зависимость между общей выживаемостью пациентов и дифференцировкой опухолевых клеток, оцененной согласно рекомендациям N.V. Adsay ($p>0,05$).

В связи с тем, что предложенные критерии оценки степени дифференцировки опухолевых клеток при протоковом раке ПЖ не имели прогностической значимости для общей выживаемости пациентов, мы модифицировали принципы оценки степени ГЗ опухоли и предложили свои гистологические критерии: выраженность ядерного полиморфизма, способность опухоли формировать железистые структуры и наличие анапластического (саркомоподобного) компонента (табл. 4). Анапластический компонент в ПАК ПЖ представлен крупными полиморфными или веретенообразными клетками с гиперхромными ядрами, иногда многоядерными формами, с минимальным стромальным компонентом, при ИГХ-исследовании опухолевые клетки анапластического компонента экспрессируют виментин.

Опухоли раздели на две группы, без анапластического компонента (группа I) и с наличием последнего (группа II) (рис. 1), даже минимального (<10%), так как при статистическом анализе выявили зависимость только между степенью ГЗ и наличием анапластического компонента в опухоли ($r=-0,23$; $p=0,04$) (табл. 4).

Согласно этим критериям, группа I составила 73,0% случаев (54/74), а группа II – 27,0% (20/74). Гистологически в группе I процент железистых структур варьировал от 10% до 90%, с минимальной или умеренно степенью ядерного полиморфизма. Отличительной чертой данной группы от группы II стало отсутствие анапластического компонента (рис. 2).

При электронной микроскопии в группе I отмечено наличие гранул муцина в цитоплазме опухолевых клеток, образующих псевдожелезистые структуры

Таблица 4

Критерии оценки степени дифференцировки опухоли

Дифференцировка опухоли	Ядерный полиморфизм	Железистые структуры	Анапластический компонент
Критерий	Минимальный Умеренный Выраженный	>75% 10–75% <10%	Нет Есть
Группа I	Любой	>75% 10–75%	Нет
Группа II	Любой	Любой	Есть

(рис. 3 А.) На апикальном полюсе клеток микроворсинки были единичными. Цитоплазма опухолевых клеток во всех случаях вакуолизирована. Ядра опухолевых клеток без выраженного полиморфизма. Многие псевдососочковые структуры были деструктивно изменены. Во фрагментах опухолевой ткани, где деструктивные процессы не выражены, межклеточные соединения представлены интердигитациями и плотными контактами. При выраженности деструктивных процессов интердигитации встречались значительно реже, в основном клетки соединялись с помощью плотных контактов. Базальная часть клеток прилегала к набухшей, фрагментированной базальной мембране. В апикальной части некоторых клеток определяли небольшое количество нейросекреторных гранул. Железистоподобные структуры были заключены в фиброзную строму. Среди волокон коллагена находились зрелые фибробласты, чаще в состоянии деструкции, и капилляры с измененной ультраструктурой. Перикапиллярное пространство было расширено, базальный слой, включающий базальную мембрану и перициты, изменен. Базальная мембрана набухшая, неровная, фрагментированная. Перициты в состоянии деструкции. Встречались единичные тучные клетки, которые участвуют в запуске и регуляции воспалительных реакций. Цитоплазма тучных клеток была заполнена большим количеством электроннoплотных секреторных гранул.

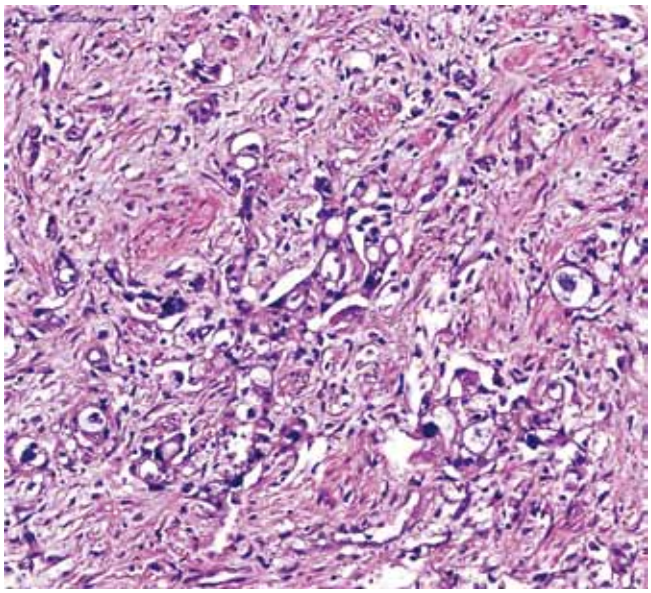

Рис. 1. Анапластический компонент в протоковой аденокарциноме поджелудочной железы. Окраска гематоксилином и эозином, × 400

В группе опухолей II анапластический компонент был представлен клетками с выраженным ядерным полиморфизмом, нередко с 3 и более ядрышками, в которых преобладал фибриллярный компонент. Ядра клеток с просветленной нуклеоплазмой и мелкоглыбчатым маргинально расположенным хроматином. Цитоплазма скудная, немногочисленные органеллы представлены короткими цистернами гранулярной цитоплазматической сети, отдельными митохондриями и свободными рибосомами (рис. 3 Б). Муцинпродуцирующие клетки обнаружены не были. При изучении стромы опухоли в ней наряду с разрушенными клетками находили много крупных функционально активных фибробластов с характерной ультраструктурой. Фибробласты активно синтезировали белки, в том числе коллаген, на что указывало большое количество в цитоплазме клеток узких канальцев гранулярной цитоплазматической сети. В других фибробластах гранулярная цитоплазматическая сеть образовывала расширения, нередко лакуны, заполненные хлопьевидным синтезированным веществом. В таких клетках преобладали процессы секреции синтезированного белка. Продуктами синтеза фибробластов являются коллаген и эластин, волокна которого нередко встречались среди коллагеновых волокон в непосредственной близости от фибробластов. В строме опухоли находили деструктивно измененные сосуды, в основном капиллярного типа.

Несмотря на различия при электронной микроскопии в наличии гранул муцина в группах опухолей I и II, при иммуногистохимическом исследовании достоверных различий в экспрессии муцина типа 1 не об-

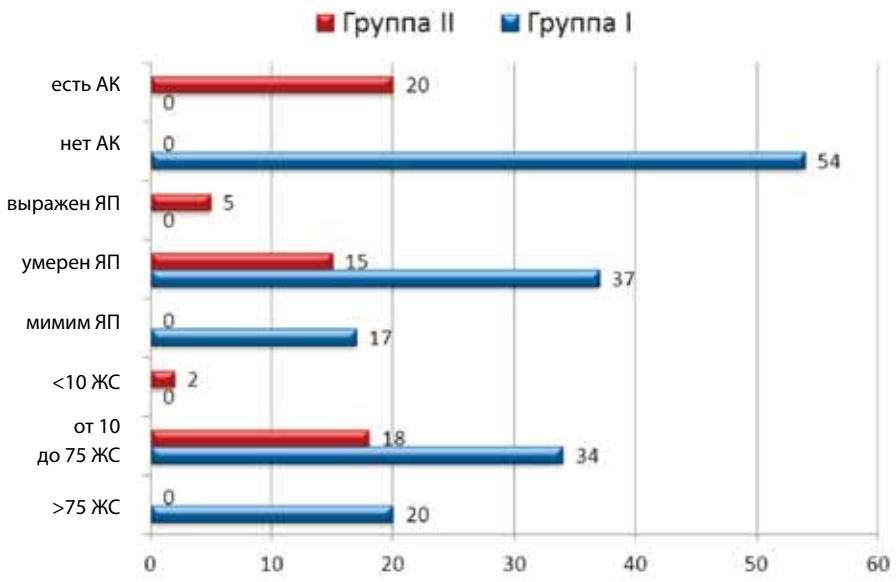

Рис. 2. Распределение критериев степени гистологической злокачественности в группах I и II

наружено (p>0,05). Иммуногистохимическая оценка выраженности экспрессия муцина типа 1в обеих группах варьировала от отрицательной до выраженной, с потерей полярности экспрессии и распространением на всю цитоплазму опухолевых клеток.

При анализе выявлена прямая корреляционная зависимость между показателями степени ГЗ, согласно критериям ВОЗ, рекомендациями по N.V. Adsay и критериями, разработанными нами (r=0,60 p=0,002 и r=0,47 p=0,002, соответственно), так как принципы разделения опухолей близки. Однако, как видно из таблицы 5, в 6 случаях имелись достоверные различия при оценке степени ГЗ опухоли. Опухоли, которые по рекомендациям ВОЗ относятся к первой и второй степени ГЗ (grade 1, 2), согласно нашим критериям, относятся ко второй группе ГЗ с худшим прогнозом (табл. 5).

Проведенный регрессионный анализ выживаемости пациентов показал, что степень ГЗ, оцененная таким методом, имеет прогностическую значимость при оценке скорректированной выживаемости больных, страдающих протоковым раком поджелудочной

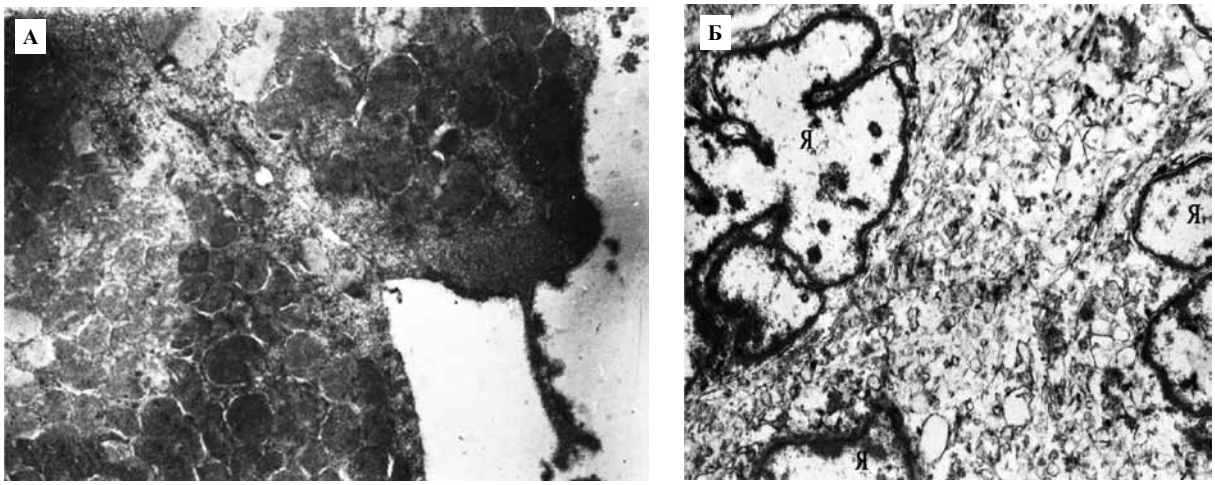

Рис. 3. Ультраструктура протоковой аденокарциномы:
А – муцинпродуцирующие опухолевые эпителиоциты. Гранулы муцина в клетках, на апикальном полюсе – единичные измененные микроворсинки. × 12000
Б – низкодифференцированная опухолевая клетка. Я – ядро с выраженными инвагинациями. × 9000

Таблица 5

Сопоставление материала по оценке степени дифференцировки опухоли

ВОЗ	Adsay	Дифференцированные	Недифференцированные
Grade 1	Grade 1	16	0
	Grade 2	1	0
	Grade 3	0	0
Grade 2	Grade 1	1	0
	Grade 2	19	3
	Grade 3	12	3
Grade 3	Grade 1	0	0
	Grade 2	0	0
	Grade 3	5	14

железы (p<0,05). Медиана жизни у пациентов в группе I составила 14 месяцев, против 6 месяцев в группе II с наличием анапластического компонента в опухоли (p=0,00016) (рис. 4).

Выводы

Таким образом, при классическом варианте протоковой аденокарциномы поджелудочной железы следует выделять только две формы, основным критерием которых является наличие или отсутствие анапластического компонента. Именно наличие анапластического компонента в опухоли существенно влияет на продолжительность жизни пациентов с протоковой аденокарциномой поджелудочной железы, снижая ее практически в 2 раза. Предложенные критерии определения гистологической злокачественности опухоли легко воспроизводимы, не требуют дополнительных методов окраски или специальной подготовки специалистов, а следовательно, удобны для использования при рутинном гистологическом исследовании протоковой аденокарциномы поджелудочной железы.

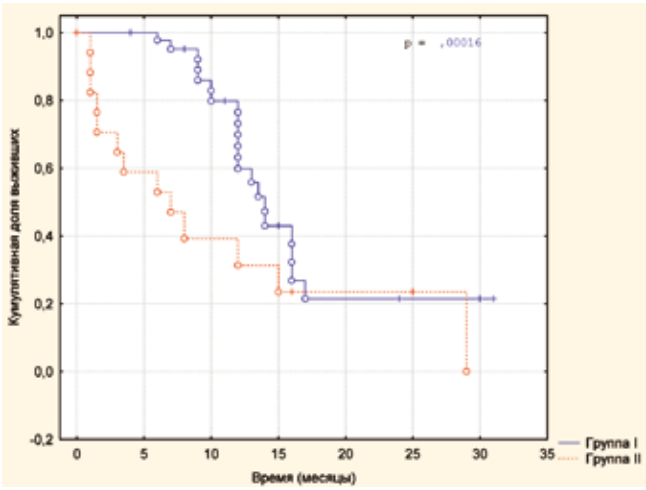

Рис. 4. Кривые общей выживаемости групп I и II при протоковой аденокарциноме поджелудочной железы

Литература

1. *Гарин А.М.* Четыре формы рака с наименьшей 5-летней выживаемостью. Материалы XII Российского онкологического конгресса. М.: Издательская группа ГУ РОНЦ им. Н.Н. Блохина РАМН, 2008. 220 с. С. 37–39.
2. *Реброва О.Ю.* Статистический анализ медицинских данных // М.: МедиаСфера, 2002.
3. A proposal for a new and more practical grading scheme for pancreatic ductal adenocarcinoma. / N.V. Adsay et. al //Am J SurgPathol. 2005. V. 29(6). P. 724–33.
4. Detail histologic analysis of nerve plexus invasion in invasive ductal carcinoma of the pancreas and its prognostic impact / S. Mitsunaga et. al // Am J SurgPathol. 2007. V. 31(11). P. 1636–44.
5. *Hamilton S.R.* // WHO Pathology and genetics of tumor of the digestive system. Lyon, 2000.
6. Histopathological determinants of survival in resected cases of pancreas cancer / S.T. Brower et. al // HPB Surg. 1993. V. 7(1). P. 1–12.
7. Recurrence after resection for ductal adenocarcinoma of the pancreas / C. Sperti // World J Surg. 1997. V. 21(2). P. 195–200.
8. Resected adenocarcinoma of the pancreas-616 patients: results, outcomes, and prognostic indicators / T.A. Sohn et. al // J. Gastrointest Surg. 2000. V. 4. P. 567–79.

HISTOLOGICAL AND ULTRASTRUCTURAL CRITERIA MALIGNANT OF THE DUCTAL PANCREATIC ADENOCARCINOMA

I.A. Chekmareva, G.R. Setdikova, O.V. Paklina, E.N. Gordienko, M.M. Tavobilov

The authors defined histological criteria of malignancy classical ductal adenocarcinoma of the pancreas: the severity of the nuclear polymorphism, the ability to form tumors of glandular structure and the presence of anaplastic (sarcoma-like) component. In the classic version of ductal adenocarcinoma of the pancreas should be allocated only two groups, the main criterion is the presence or absence of anaplastic component. Median life in patients without anaplastic component was 14 months, compared to 6 months if you have one ($p = 0.00016$).

Key words: ductal adenocarcinoma, pancreas, histological malignancy

Информация об авторах

Чекмарева Ирина Александровна – докт. биол. наук, заведующая лабораторией электронной микроскопии Института хирургии им. А.В. Вишневского.
Адрес: Москва, ул. Большая Серпуховская, д. 27.

Сетдикова Галия Равилевна – канд. мед. наук, врач патологоанатомического отделения ФМБЦ им. А.И. Бурназяна ФМБА России
Адрес: Москва, ул. Маршала Новикова, д. 23.

Паклина Оксана Владимировна – докт. мед. наук, заведующая патологоанатомическим отделением ФМБЦ им. А.И. Бурназяна ФМБА России.
Адрес: Москва, ул. Маршала Новикова, д. 23. E-mail: dr.oxanapaklina@mail.ru

Гордиенко Елена Николаевна – врач патологоанатомического отделения Института хирургии им. А.В. Вишневского.
Адрес: Москва, ул. Большая Серпуховская, д. 27.

Тавобилов Михаил Михайлович – канд. мед. наук, заведующий отделением хирургии печени и поджелудочной железы ГКБ № 1.
Адрес: Москва, Ленинский проспект, д. 8.

Материал поступил в редакцию 5 июня 2013 года.

© Коллектив авторов, 2013

УДК: 616.329-072.1:611.33-006.6

СРАВНИТЕЛЬНЫЙ АНАЛИЗ ЭНДОСКОПИЧЕСКИХ И ПАТОМОРФОЛОГИЧЕСКИХ ИЗМЕНЕНИЙ СЛИЗИСТОЙ ОБОЛОЧКИ ЖЕЛУДКА ПРИ КИШЕЧНОЙ МЕТАПЛАЗИИ

С.В. Вернигородский[1], Л.В. Дегтярева[2], К.В. Баранников[3], М.В. Мнихович[4], А.А. Гаврилюк[1]

[1] Винницкий национальный медицинский университет им. Н.И. Пирогова, Винница, Украина
[2] Институт экологической патологии человека, Киев, Украина
[3] Национальная медицинская академия последипломного образования им. П.Л. Шупика, Киев, Украина
[4] ФГБУ «НИИ морфологии человека» РАМН, Москва

На основе проведенного сравнительного эндоскопического и патоморфологического анализа макроскопических и микроскопических изменений слизистой оболочки желудка у 68 пациентов с хроническим атрофическим гастритом с кишечной метаплазией показано достоверное ($t=7,44$, $p<0,001$) преимущество хромоэндоскопического метода над общепринятой эндоскопией в диагностике кишечной метаплазии. В соответствии с макроскопическими изменениями слизистой оболочки желудка выделили 3 основных типа кишечной метаплазии: фокальный, фокально-сливной и диффузный (мультифокальный). В зависимости от локализации и распространенности кишечной метаплазии: 1) антральный (преимущественно вокруг пилорического отверстия); 2) субтотальный (с распространением преимущественно по малой кривизне до верхней трети тела); 3) тотальный (с распространением по малой и большой кривизне и последовательным вовлечением в процесс фундального и кардиального отдела желудка). В зависимости от распространенности площади поражения слизистой оболочки желудка выделяли: легкую – поражение < 20% площади; умеренную – 20–50%; тяжелую степень – >50%. Предложено использование хромоэндоскопии в качестве скринингового метода у больных с кишечной метаплазией.

Ключевые слова: хромоэндоскопия, кишечная метаплазия

Согласно рекомендациям ВОЗ, к предраковым состояниям относят болезни, обусловливающие увеличение риска возникновения рака, а к предопухолевым изменениям – морфологические изменения тканей, в которых повышена вероятность развития рака. К основным предраковым состояниям для рака желудка относят хронический атрофический гастрит (ХАГ) и инфекцию *Helicobacter pylori (H. pylori*), а к основным предраковым морфологическим изменениям – кишечную метаплазию и дисплазию эпителия слизистой оболочки желудка [2, 3, 4]. Диагностика хронического гастрита (ХГ) в практической медицине достаточно сложна, что обусловлено редкостью обращения пациентов за медицинской помощью в связи со скудностью и слабой выраженностью клинических симптомов. Они неспецифичны: боль в эпигастральной области, тошнота, отрыжка воздухом, пищей, чувство тяжести и давления за грудиной и другие. В настоящее время считается, что хронический гастрит – понятие морфологическое и о его наличии можно говорить только тогда, когда он обнаружен при морфологическом исследовании [1, 3]. При этом клиницисты редко назначают гастроскопическое исследование, а если его проводят, то при получении результатов не всегда правильно выбирают дальнейшую тактику лечения. Среди причин несвоевременной диагностики предопухолевых состояний и рака желудка можно выделить нарушения методик исследования, включая проведение фиброэзофагогастродуоденоскопии (ФЭГДС) без прицельной биопсии слизистой оболочки желудка (СОЖ). Макроскопическая эндоскопическая картина ХГ не имеет специфических признаков, и, как правило, при вполне визуально неизмененной СОЖ после исследования биопсии оказывается не только ХГ, но и ХГ с метапластическими и диспластическими изменениями поверхностного и железистого эпителия. Диагностика кишечной метаплазии (КМ) при общепринятом эндоскопическом исследовании также затруднена. Она может выглядеть как серовато-белесые пятна на фоне атрофически измененной СОЖ или иметь вид гиперпластических из-

менений, то есть без определенной специфики. В связи с этим целями данного исследования явились оценка эффективности хромоэндоскопического метода в выявлении кишечной метаплазии, а также анализ ее локализации и распространенности у пациентов с предраковыми состояниями желудка.

Материалы и методы

Первичное хромоэндоскопическое исследование было выполнено у 336 пациентов (124 стационарных и 212 амбулаторных). Женщин было 192 (57%), мужчин – 144 (43%). Пациентов направили в эндоскопические отделения и кабинеты для уточнения клинического диагноза. Среди них была отобрана группа 98 человек (68 пациентов с ХАГ + КМ и 30 с ХАГ без КМ) для постоянного динамического наблюдения (1 раз в год в течение 6 лет). Средний возраст пациентов, которых обследовали в динамике, составил 52,96±1,13 года, средняя длительность заболевания на момент установления диагноза КМ – 2,60±0,63 года. Распределение обследованных пациентов представлено в таблице 1.

Предраковые состояния включали хронический хеликобактерный гастрит без атрофии, ХАГ, полипы, аденомы, хронические язвы и культю оперированного желудка по поводу язвенной болезни (ОЖЯБ). Наряду с этим изучалась прилегающая к неопластически измененной зоне СОЖ у больных раком желудка, которая также характеризовалась наличием ХАГ. Кроме общепринятого клинического обследования проводили гастроскопическое исследование с прицельной щипцовой биопсией различными типами эндоскопов фирмы OLYMPUS. С целью более тщательного исследования возможностей хромогастроскопии по сравнению с обычным эндоскопическим исследованием всем 336 пациентам хромоэндоскопия была сделана после общепринятого эндоскопического исследования. Для этого после общепринятого осмотра СОЖ освобождали от излишков слизи путем распыления с помощью катетера 15–18 мл муколитической жидкости (10% ацетилцистеина или 0,5% раствор бикарбоната натрия) с ее дальнейшей 2-минутной экспозицией и смыванием разреженной слизи стерильной водой. На подготовленную таким образом СОЖ распыляли 15–20 мл 0,5% метиленового синего. Через 2 минуты смывали избыточную краску стерильной водой, оценивали состояние СОЖ и брали биоптаты с прокрашенных участков. Кроме того, у всех обследованных больных биоптаты СОЖ получали с малой и большой кривизны тела и антральной области (по 2 кусочка с каждого отдела) и с угла желудка (по 1 кусочку). Материал фиксировали в 10% нейтральном растворе формалина с последующей парафиновой проводкой, изготавливали серийные срезы толщиной 5 мкм. Препараты окрашивали гематоксилином и эозином, альдегид фуксином в сочетании с альциановым синим, железодиаминовым (HID)-методом по Спайсеру, а также применяли ШИК-реакцию в комбинации с альциановым синим для верификации различных типов метаплазии СОЖ. Определение персистенции *H. pylori* в СОЖ проводилось быстрым уреазным тестом, цитологическим методом по Папенгейму, гистологическим – с помощью окрасок по Романовскому–Гимзе и толуидиновым синим.

Результаты и обсуждение

При применении 0,5% водного раствора метиленового синего нормальная СОЖ не окрашивалась красителем. При инстилляции метиленового синего на неизмененную СОЖ он растекался по поверхности, проникая в желудочные борозды и ямки, заполняя складки, и хорошо подчеркивал мелкозернистый рельеф светло-розовой СОЖ. При накоплении в щелях между эпителиальными клетками он усиливал рельефность СОЖ, позволяя выделить мельчайшие повреждения, неровности рельефа и нарушения архитектоники.

Таблица 1

Распределение пациентов в зависимости от возраста и нозологии

Нозология	до 25 n=14	26–44 n=69	45–59 n=109	60> n=144	Всего	
	абс.	абс.	абс.	абс.	абс.	%
Нормальная СОЖ	3	7	6	5	21	6
ХНГ	6	19	18	5	48	14
ХАГ без КМ	1	8	7	14	30	9
ХАГ с КМ	–	7	30	31	68	20
Культя ОЖЯБ	–	2	3	1	6	2
Хроническая язва	1	10	11	12	34	10
Эрозии желудка	2	9	5	5	21	6
Полипы	1	3	9	5	18	6
Аденомы	–	2	13	21	36	11
Рак желудка	–	2	7	45	54	16
Всего	14	69	109	144	336	100

СОЖ – слизистая оболочка желудка, ХНГ – хронический неатрофический гастрит, ХАГ – хронический атрофический гастрит, КМ – кишечная метаплазия, культя ОЖЯБ – культя оперированного желудка по поводу язвенной болезни

При наличии очагов КМ слизистая оболочка желудка окрашивалась в устойчивый интенсивно синий цвет, и при отмывании 10% раствором ацетилцистеина или 0,5% раствором бикарбоната натрия хромоскопическая картина не менялась, что было связано с абсорбцией метиленового синего метаплазированным эпителием и проникновением красителя в цитоплазму клеток. Участки КМ (даже незначительные) окрашивались в синий цвет в виде очагов неправильной округлой формы с нечеткими контурами или образовывали мозаичный сетчатый либо виллезный рисунок.

При использовании узкоспектральной (NBI) эндоскопии с метиленовым синим четко визуализировались регулярная архитектоника СОЖ, овальный тип эпителия, характерный для дна желудка, а участки виллезной структуры были типичными для КМ.

При общепринятом эндоскопическом осмотре не всегда удавалось обнаружить ограниченный участок поражения, который мало отличается по цвету и структуре поверхности от окружающей СОЖ, и определить его границы. Однако чаще встречались очаги КМ, немного возвышенные над ее поверхностью, беловатого или серовато-белого цвета, бледнее, чем окружающая СОЖ, которые имели различную конфигурацию и размеры (преимущественно округлые или овальные и пальцеобразные). При магнификационной эндоскопии (НМЕ) структура очагов была ворсинчатой.

Эффективность хромогастроскопического исследования в диагностике КМ составила 98%, обычной эндоскопии – 69% (табл. 2). Специфичность хромогастроскопического метода была 90,9%, чувствительность – 99%, обычного эндоскопического исследования – 58,8% и 70,4%, соответственно. Отличие между данными методами исследования было достоверным ($t=7,44$, $p<0,001$).

В 68 случаях ХАГ с КМ при хромогастроскопии наблюдали КМ в виде очаговой, очагово-сливной или диффузной окраски СОЖ с разной площадью распространения. Так, у 38 пациентов КМ локализовалась преимущественно в антральном отделе желудка. Процесс начинался, как правило, с препилорического участка на малой кривизне между углом желудка и привратником, постепенно распространяясь на окружающую СОЖ. При этом граница метаплазии не достигала тела желудка (рис. 1). При гистологическом исследовании гастробиоптатов полную КМ выявили у 17 пациентов (из 38), неполную – у 21 (табл. 3).

Начальные метапластические изменения СОЖ трудно диагностировать при использовании общепринятой фиброгастроскопии. Недостаточная точность эндоскопического метода в диагностике, главным образом слабо выраженной атрофии СОЖ, должна быть существенно повышена с помощью морфологического исследования множественных биоптатов из разных отделов желудка с использованием хромогастроскопии. У 18 больных (7 с полной и 11 с неполной КМ) метаплазия определялась в препилорическом отделе по малой кривизне и распространялась на среднюю и верхнюю треть тела желудка (рис. 2).

У 12 пациентов (4 с полной и 8 с неполной КМ) метаплазия приобретала диффузный характер, фокусы КМ сливались друг с другом, охватывая практически все отделы желудка. При гистологическом исследова-

Таблица 2

Эффективность общепринятой гастроскопии и хромогастроскопии с раствором метиленового синего в диагностике кишечной метаплазии

Нозология	Обычная гастроскопия	КМ	Хромо-гастроскопия	КМ
Хронический атрофический гастрит	68	53	68	68
Гиперпластический полип	18	11	18	18
Аденома	36	23	36	35
Хроническая язва желудка	34	21	34	34
Культя оперированного желудка по поводу язвенной болезни	6	3	6	6
Рак желудка	54	39	54	52
Всего	216	150	216	213
Эффективность исследования, %	–	69,0±3,8	–	98,0±0,9

Таблица 3

Частота обнаружения разных типов КМ в зависимости от ее локализации

Локализация КМ	ПКМ	НКМ	Абсолютное число больных	%
Антральный отдел	17	21	38	56
Субтотальное поражение	7	11	18	26
Тотальное поражение (пангастрит)	4	8	12	18
Всего	28	40	68	100

ПКМ – полная кишечная метаплазия, НКМ – неполная кишечная метаплазия

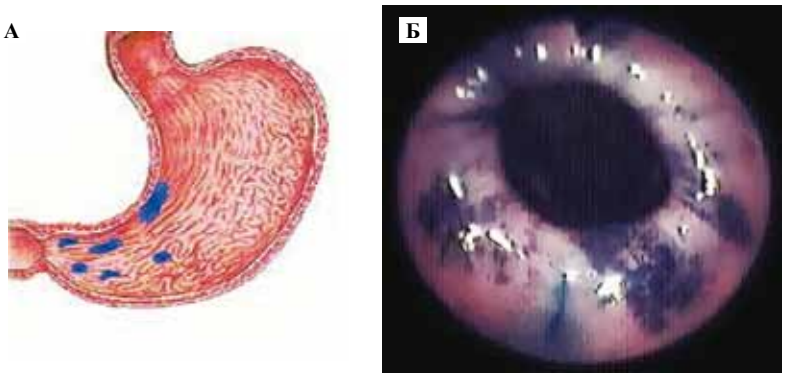

Рис. 1. Хронический атрофический антральный гастрит с кишечной метаплазией:
А – схема, Б – хромогастроскопия с метиленовым синим, площадь поражения до 20%

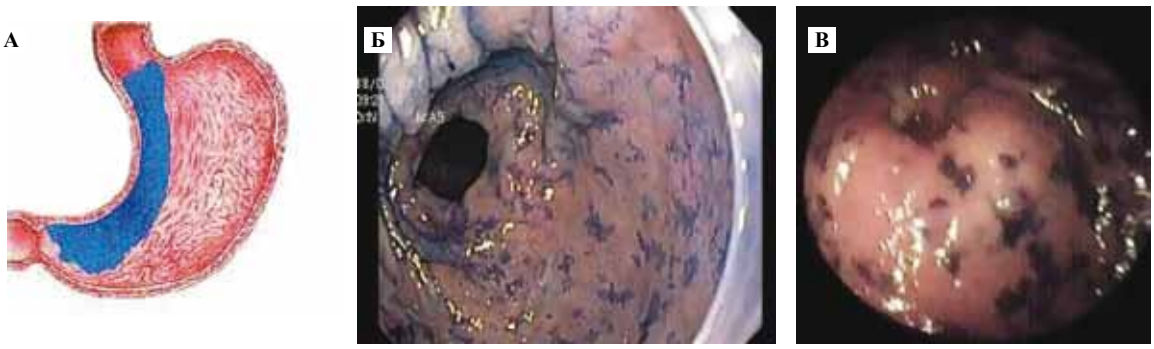

Рис. 2. Хронический атрофический антральный гастрит с кишечной метаплазией. Кишечная метаплазия антрального отдела с распространением по малой кривизне желудка, субтотальное поражение с площадью до 50%:
А – схема, Б, В – хромогастроскопия с метиленовым синим

нии определялись фокусы как полной, так и неполной КМ (рис. 3).

При проведении хромогастроскопии КМ диагностирована в 98% случаев, но по макроскопическим признакам провести дифференциальную диагностику между ее полным и неполным типами достаточно сложно. В связи с этим морфологический метод остается основным для подтверждения типа КМ. При использовании узкоспектральной эндоскопии (NBI) для полной КМ (рис. 4) была характерна ворсинчатая (виллезная структура), в то время как для неполной – сетчатая структура СОЖ (рис. 4, 5).

Следует отметить, что в проведенном исследовании распространение КМ тесно коррелировало с возрастом и инфицированием *H. pylori*. Так, КМ наблюдалась преимущественно в возрастной группе старше 45 лет, при этом средний возраст составил в 57,23±1,59 года. Не было обнаружено зависимости между степенью активности ХАГ и распространенности КМ, но распространение КМ останавливалось у больных, которым была проведена эрадикация *H. pylori,* и прогрессировало у пациентов без его эрадикации. При этом у последних на протяжении 6 лет площадь КМ увеличилась на 25% и перешла от суб-

Рис. 3. Хронический атрофический пангастрит с кишечной метаплазией – тотальное поражение желудка, площадь которого более 50%: А – схема, Б, В – хромогастроскопия с метиленовым синим

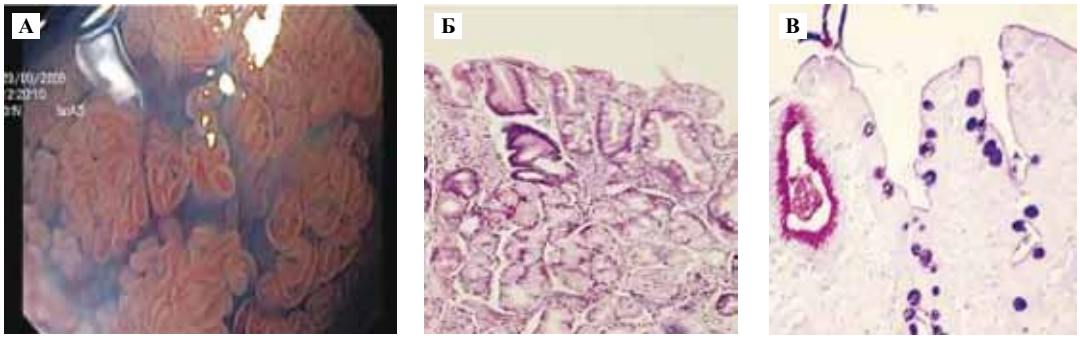

Рис. 4. Хронический атрофический гастрит с полной кишечной метаплазией.
А – ворсинчатая (виллезная) структура слизистой оболочки желудка в области полной кишечной метаплазии. Метод узкоспектральной эндоскопии (NBI), х 115
Б – окраска гематоксилином и эозином, × 200
В – ШИК-реакция с альциановым синим, × 400

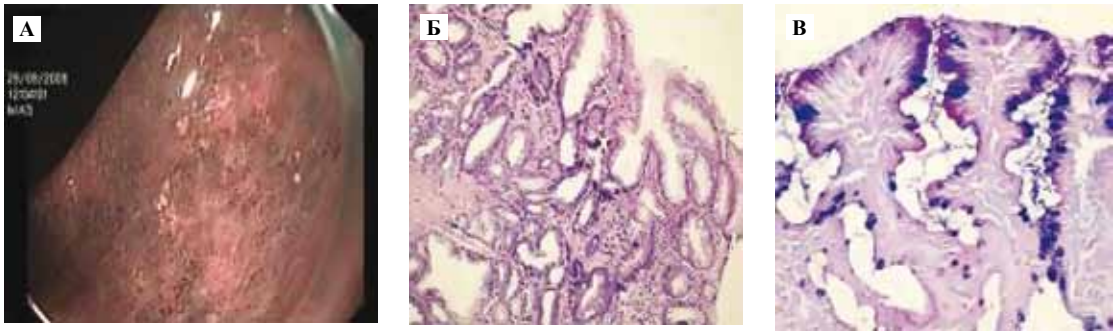

Рис. 5. Хронический атрофический гастрит с неполной кишечной метаплазией.
А – сетчатая структура слизистой оболочки желудка в области неполной кишечной метаплазии. Метод узкоспектральной эндоскопии (NBI), х 115
Б – Окраска гематоксилином и эозином, × 200
В – ШИК-реакция с альциановым синим, × 400

тотального типа в тотальный у 18% больных. Регрессивные изменения после эрадикации не зарегистрированы. Наряду с этим не было определенных жалоб, специфических для пациентов с КМ, а у 20% таких больных жалобы отсутствовали и метаплазия была диагностирована при профилактическом осмотре. Морфологическое исследование прицельных гастробиоптатов, полученных с участков КМ (окрашенных в синий цвет при хромогастроскопии), выявило замену железистого (главных, париетальных экзокриноцитов, шеечных мукоцитов) и поверхностного эпителия кубическим и призматическим эпителием с бокаловидными экзокриноцитами. Последнему были присущи свойства эпителия тонкой или толстой кишки. Лишь у 2% пациентов при патогистологическом исследовании в гастробиоптатах не были найдены признаки КМ. Данный факт, по-видимому, можно объяснить малыми размерами выявленных участков КМ. Согласно макроскопическим изменениям СОЖ, при использовании хромогастроскопии мы выделили 3 основных типа КМ: фокальный, фокально-сливной и диффузный, или мультифокальный, когда КМ определяется в биоптатах, полученных не менее чем из двух разных анатомических участков желудка. В зависимости от локализации и распространенности КМ выделили ее следующие разновидности: 1) антральный (преимущественно вокруг пилорического отверстия); 2) субтотальный (с распространением преимущественно по малой кривизне до верхней трети тела желудка); 3) тотальный (с распространением по малой и большой кривизне и последовательным вовлечением в процесс фундального и кардиального отдела желудка) (рис. 6). Согласно площади поражения СОЖ, выделили следующие степени КМ: легкую – поражение < 20% площади СОЖ, умеренную – 20–50% и тяжелую степень – > 50%.

При хромогастроскопии с раствором метиленового синего и последующей гистологической верификацией признаки полной КМ отмечены у 28 больных (41%), неполной – у 40 (59%), дисплазия I–III степени – у 17 (5 с полной КМ и 12 с неполной КМ) обследованных пациентов, признаки малигнизации – у 4 (5%). При обычном эндоскопическом исследовании эти изменения выявлены не были. У больных с

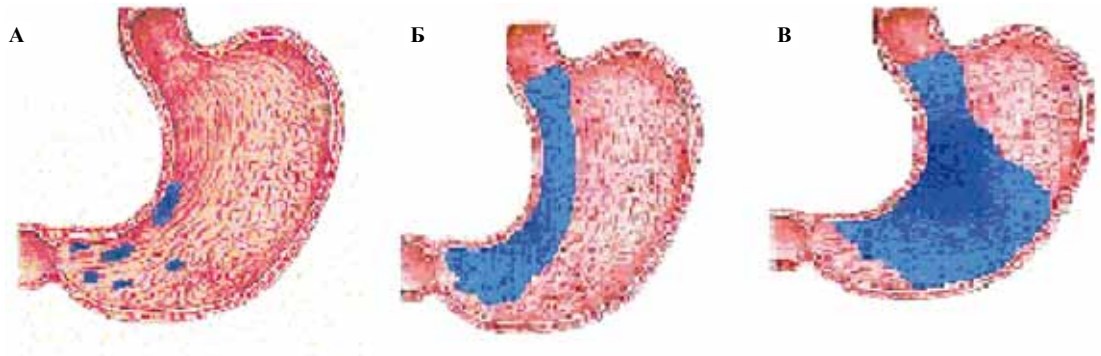

Рис. 6. Прогрессирование кишечной метаплазии с постепенным вовлечением в процесс фундального и кардиального отделов желудка. Разновидности кишечной метаплазии в зависимости от локализации и распространенности:
А – преимущественно вокруг пилорического отверстия – антральный тип,
Б – с распространением преимущественно по малой кривизне до верхней трети тела желудка – субтотальное поражение,
В – распространение по малой и большой кривизне с вовлечением в процесс фундального и кардиального отделов желудка – тотальное поражение

дисплазией и раком желудка преобладало субтотальное поражение СОЖ с площадью метапластических изменений более 20%.

Выводы

Сопоставление результатов эндоскопической диагностики при общепринятой гастроскопии и хромогастроскопии с метиленовым синим показало достоверно (t=7,44, p<0,001) бо́льшую эффективность хромогастроскопии. Информативность метода очень высока, о чем свидетельствует совпадение результатов хромоэндоскопии с данными патогистологического исследования гастробиоптатов в 98% случаев против 75,5% при общепринятой эндоскопии.

Использование магнификационной (HME) и узкоспектральной (NBI) эндоскопии по сравнению с хромогастроскопией позволяет определить макроскопические дифференциально-диагностические критерии типов кишечной метаплазии: для полной кишечной метаплазии характерна ворсинчатая структура поверхности слизистой оболочки желудка, для неполной – преимущественно сетчатая.

Степень распространенности кишечной метаплазии может быть важна для прогноза развития диспластических и неопластических изменений слизистой оболочки желудка. При ее объеме, который превышает 20% поверхности слизистой оболочки желудка, по-видимому, создаются условия для развития дисплазии и аденокарциномы желудка.

Использование хромогастроскопии позволяет более точно определить и сформировать группы пациентов с предраковыми изменениями и состояниями для дальнейшего наблюдения и лечения.

Проведенные исследования позволяют рекомендовать данный метод в качестве скринингового и для диагностики в экспресс-оценке предраковых состояний и изменений слизистой оболочки желудка в гастроэнтерологической практике.

Литература

1. *Аруин Л.И.* Морфологическая диагностика болезней желудка и кишечника / Л.И. Аруин, Л.Л. Капуллер, В.А. Исаков. М: Триада-Х, 1998. 496 с.
2. *Бабак О.Я., Протас Ю.В.* Хронический атрофический гастрит – точка отсчета начала канцерогенеза // Сучасна гастроентерологія. 2005 № 5 (25). С. 9–14.
3. *Маев И.В., Зайратьянц О.В., Кучерявый Ю.А.* Кишечная метаплазия слизистой оболочки желудка в практике гастроэнтеролога: современный взгляд на проблему // Российский журнал гастроэнтерологии, гепатологии, колопроктологии. 2006. Т. 16. № 4. С. 38–46.
4. *Stanley R. Hamilton Lauri A.* Aaltonen. World Health Organization Classification of Tumours. Pathology and Genetics of Tumours of the Digestive System. IARC Press. Lyon., 2000. 314 p.

COMPARATIVE ANALYSIS OF ENDOSCOPIC AND PATHOMORPHOLOGICAL CHANGES OF GASTRIC MUCOSA IN INTESTINAL METAPLASIA

S.V. Vernygorodskyi, L.V. Degtiariova, K.V. Barannikov, M.V. Mnikhovich, A.A. Gavrilyuk

A comparative endoscopic and pathomorphological analysis of macroscopic and microscopic changes of the gastric mucosa of 68 patients with chronic atrophic gastritis and intestinal metaplasia was performed. The reliable advantage (t = 7,44, p < 0,001) of chromoendoscopy over common endoscopy in diagnostics

of intestinal metaplasia was revealed. We marked out 3 main types of intestinal metaplasia according to macroscopic changes of gastric mucosa: focal, focal and confluent and diffuse (multifocal). Depending on localization and extension of intestinal metaplasia: 1) antral (predominantly around the pylorus); 2) subtotal (with extension along the lesser curvature up to the upper third of the corpus); 3) total (with extension along the lesser curvature and greater curvature and consecutive involving in process of the fundic and cardiac parts of the stomach. According to the involved area: slight extent – involving < 20 % of gastric mucosa area; moderate – 20–50 %; severe extent – > 50 %. The use of chromoendoscopy as screening test in patients with intestinal metaplasia of a gastric mucosa was proposed.

Key words: chromoendoscopy, intestinal metaplasia

Информация об авторах

Вернигородский Сергей Викторович – канд. мед. наук, доцент кафедры патологической анатомии, судебной медицины и права ВНМУ им. Н.И. Пирогова.
Адрес: 21018, Винница, Украина, ул. Пирогова, 56, кафедра патологической анатомии, судебной медицины и права ВНМУ им. Н.И. Пирогова. E-mail: vernsot@rambler.ru

Дегтярева Лариса Викторовна – докт. мед. наук, профессор, заведующая НИЛ патологии органов пищеварения Института экологической патологии человека.
Адрес: 03164, Киев-164, Украина, ул. Генерала Наумова, 13, Институт экологической патологии человека. E-mail: larideva@yandex.ua

Баранников Константин Владимирович – канд. мед. наук, доцент кафедры онкологии Национальной медицинской академии последипломного образования им. П.Л. Шупика.
Адрес: 01149, Киев, Украина, ул. Дорогожицкая, 9. E-mail: quarantyne2@gmail.com

Мнихович Максим Валерьевич – канд. мед. наук, ведущий научный сотрудник ЦПАЛ НИИ морфологии человека РАМН.
Адрес: 117418, Москва, ул. Цюрупы, д. 3.

Гаврилюк Алла Александровна – канд. мед. наук, доцент, заведующая кафедрой патологической анатомии, судебной медицины и права ВНМУ им. Н.И. Пирогова.
Адрес: 21018, Винница, Украина, ул. Пирогова, 56, кафедра патологической анатомии, судебной медицины и права ВНМУ им. Н.И. Пирогова.

Материал поступил в редакцию 31 мая 2013 года.

© Коллектив авторов, 2013

УДК 616.517:616.5-001.1-056.3:616.995.122

МОРФОЛОГИЧЕСКИЕ ИЗМЕНЕНИЯ КОЖИ ПРИ АНДРОГЕНЕТИЧЕСКОЙ АЛОПЕЦИИ У ЖЕНЩИН

Г.В. Трунова[1], М.В. Мнихович[1], В.В. Нечай[2], Н.Г. Барунова[3], М.В. Халдина[3]

[1] ФГБУ «НИИ морфологии человека» РАМН, Москва
[2] ГБУЗ «ГКБ № 20 ДЗМ», Москва
[3] Центр углубленного исследования и лечения проблем волос «БиоМиВита», Москва

В последние годы в связи с расширением сети дерматокосметологических клиник и увеличением частоты обращений пациентов с алопецией стала актуальной проблема морфологической диагностики андрогенетической алопеции у женщин (выпадения волос по женскому типу). Морфологические изменения кожи волосистой части головы при выпадении волос по женскому типу характеризовались миниатюризацией волосяных фолликулов и повышением числа волосяных фолликулов в стадии телогена, ассоциирующимися с уменьшением числа луковиц терминальных волосяных фолликулов в глубокой дерме и увеличением количества фиброзных тяжей. В 13 из 20 случаев выявлен фиброз верхней трети волосяной сумки фолликулов, который в 6 из 13 случаев сочетался с перифолликулярным воспалительным инфильтратом. В 13 из 20 случаев отмечена гиперплазия сальных желез.

Ключевые слова: андрогенетическая алопеция, выпадение волос по женскому типу, морфология, биопсия, кожа

Андрогенетическая алопеция (АГА) – наиболее распространенная форма облысения как у мужчин, так и у женщин. Частота встречаемости АГА увеличивается с возрастом и составляет у мужчин в возрасте 30–50 лет 50%, у женщин в возрасте 20–30 лет – 12%, к 80 годам – 50%. В литературе последнего десятилетия для обозначения андрогенетической алопеции у женщин используется термин «выпадение волос по женскому типу» (ВВЖТ), подчеркивающий неоднозначную роль андрогенов в патогенезе этого заболевания волос у женщин [1].

Морфологические изменения кожи при ВВЖТ, описанные в ряде работ зарубежных исследователей, не отличаются от таковых у мужчин [1,2], однако в настоящее время остается ряд невыясненных вопросов, касающихся патогенеза ВВЖТ. В литературе обсуждается вопрос о связи андрогенетической алопеции с иммуноопосредованными механизмами выпадения волос, такими как рубцовая алопеция [1, 2].

В последние годы в связи с расширением сети дерматокосметологических клиник и увеличением частоты обращений пациентов с алопецией проблема морфологической диагностики андрогенетической алопеции у женщин является актуальной. Проведение дифференциального морфологического исследования необходимо в «нетипичных» случаях, когда постановка диагноза затруднена из-за схожести клинических проявлений ВВЖТ в начальной стадии, телогенового выпадения волос и диффузной гнездной алопеции [3].

Материалы и методы

В работе использован материал, полученный в ходе плановых punch-биопсий от 20 женщин в возрасте от 20 лет до 61 года с клиническим диагнозом «выпадение волос по женскому типу» (клиника антивозрастной и эстетической медицины «БиоМиВита», Москва) с их информированного согласия. У пациенток этой группы системная гиперандрогения не выявлена. После местного обезболивания производился забор 2 кусочков (3 мм в диаметре) кожи волосистой части головы из зоны поредения (лобно-теменной). В группу сравнения был включен аутопсийный материал кожи лобно-теменной зоны волосистой части головы 6 женщин, умерших от острой кровопотери вследствие колото-резаной раны и механической асфиксии. Средний возраст женщин в группе сравнения составил 34,1±1,5 года, в группе пациенток с ВВЖТ – 34,3±3,0 года. Биопсийный и аутопсийный материал фиксировали в 10% забуференном формалине, проводили по спиртам восходящих концентраций, заливали в парафиновые блоки. Изготавливали продольно и поперечно ориентированные ступенчатые гистологические срезы толщиной 4–5 мкм, окрашивали их гематоксилином и эозином. Состояние кожи и ее придатков оценивали по количественным и качественным критериям [4].

К количественным критериям относили число волосяных фолликулов на препарат, соотношение волосяных фолликулов терминального и пушкового типа в срезах, выполненных на разных уровнях дермы, соотношение волосяных фолликулов в стадии анагена и телогена. Качественные критерии включали оценку однородности по глубине залегания в дерме и диаметру волосяных фолликулов, степени миниатюризации волосяных фолликулов, наличия пустых волосяных фолликулов, гипертрофии сальных желез, фиброзных тяжей, выраженности инфильтрата перифолликулярно, периваскулярно и в строме сальных желез, выраженности перифолликулярного фиброза и фиброза стромы сальных желез.

Результаты

Клинические проявления ВВЖТ у всех пациенток характеризовались истончением и выраженным фокальным и диффузным поредением волос в лобно-теменной зоне головы, сочетавшимися с себореей кожи. Все пациентки отмечали также периоды повышенного выпадения волос, чередующиеся с периодами ремиссии. На светооптическом уровне в поперечных гистологических срезах кожи волосистой части головы пациенток с ВВЖТ и клинически здоровых женщин отмечали значительные индивидуальные колебания числа волосяных фолликулов на гистологический срез. В связи с этим данный критерий оказался низкоинформативным.

Оценку соотношения числа терминальных волосяных фолликулов к числу пушковых (Твф/Пвф) проводили в срезах на уровне верхней трети дермы без учета числа волосяных фолликулов промежуточного типа. Этот показатель в группе пациенток с ВВЖТ в среднем составил 1,5:1, в группе сравнения – 5,8:1. По данным литературы, в норме соотношение числа терминальных и пушковых волосяных фолликулов достигает 7:1 [5]. Снижение данного показателя в группе пациенток с ВВЖТ свидетельствует о повышении доли пушковых волосяных фолликулов и отражает процесс миниатюризации волосяных фолликулов, являющийся отличительной чертой данного вида алопеции. Миниатюризация волосяных фолликулов в различной степени выраженности была отмечена у всех пациенток (рис. 1 А, Б, 2 А).

В 11 из 20 случаев ВВЖТ в активной стадии сопровождалась выраженным повышением телогенового числа до 21–50%. Среди волосяных фолликулов в стадии телогена значительная часть относилась к пушковому типу (рис. 1 Б). У пациенток с ВВЖТ в стадии стабилизации этот показатель варьировал в пределах 10–18%, в группе сравнения был на уровне 10–15% (рис. 1 А).

Морфологическая картина ВВЖТ характеризовалась комплексом патоморфологических признаков. По сравнению с группой здоровых женщин при исследовании ступенчатых поперечных гистологических срезов биоптатов кожи пациенток с ВВЖТ, выполненных на уровне верхней, средней трети дермы и гиподермы, отмечались выраженная неоднородность по диаметру и увеличение доли слабо пигментированных пушковых и промежуточных типов волосяных фолликулов (рис. 2 А, Б). Выявлено, что глубина залегания волосяных фолликулов в дерме варьировала. На уровне подкожной жировой клетчатки число луковиц терминальных волосяных фолликулов значительно снижалось. Общее число фолликулов достигало максимума в поперечных срезах биоптатов на уровне верхней трети дермы (рис. 2 А, Б).

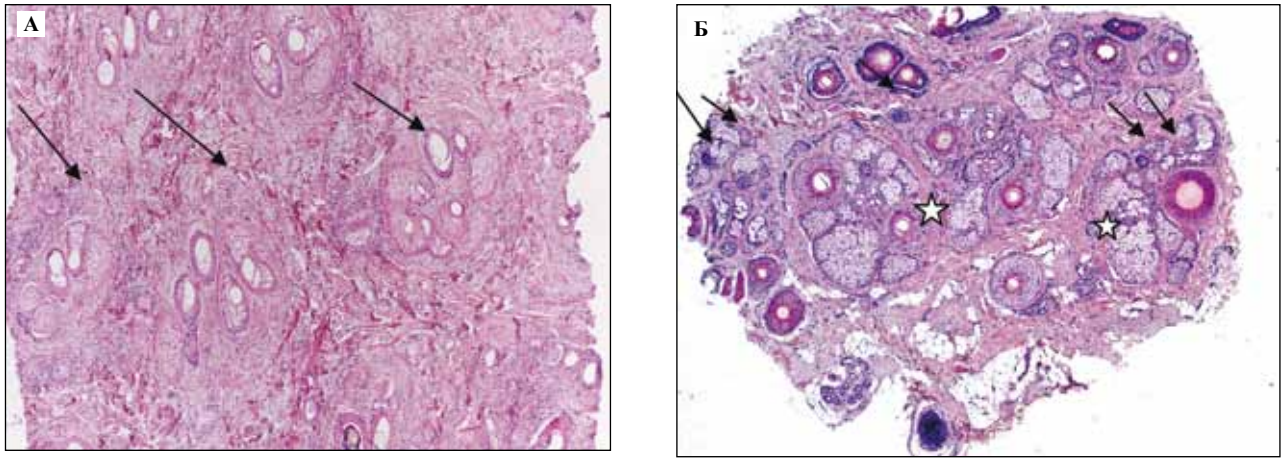

Рис. 1. А – Кожа лобно-теменной зоны волосистой части головы женщины без проявлений алопеции. Поперечный гистологический срез на уровне сальных желез. Сально-волосяные комплексы, волосяные фолликулы преимущественно терминального типа в стадии анагена (стрелки).
Б – Кожа лобно-теменной зоны волосистой части головы пациентки с ВВЖТ. Поперечный гистологический срез на уровне сальных желез. Значительная часть волосяных фолликулов в стадии телогена (стрелки). Фиброзные тяжи (звездочки). Умеренная гипертрофия сальных желез. Умеренный перифолликулярный фиброз. Окраска гематоксилином и эозином. × 50

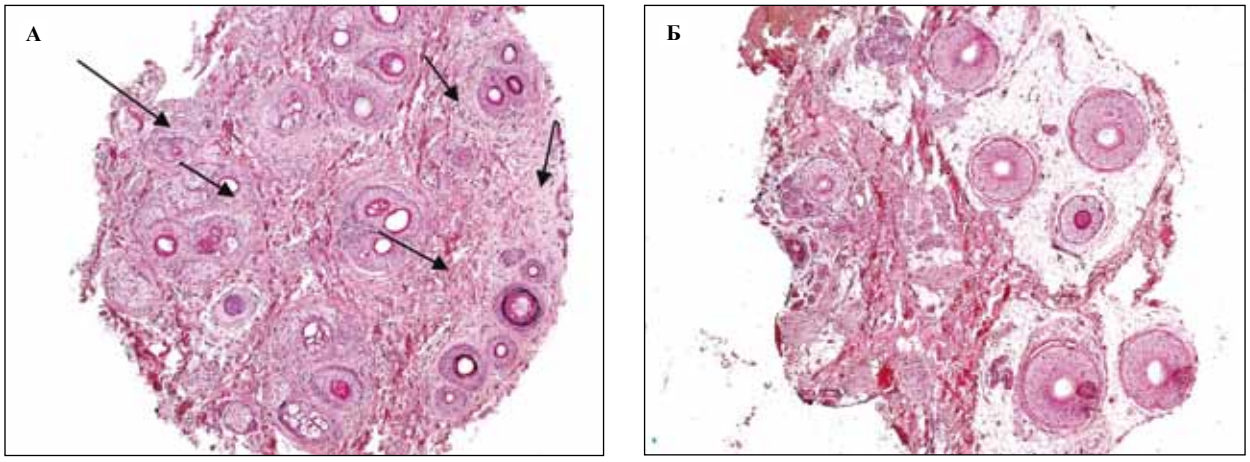

Рис. 2. А – Кожа лобно-теменной зоны волосистой части головы пациентки с ВВЖТ. Поперечный гистологический срез на уровне верхней трети дермы. Миниатюризация волосяных фолликулов (стрелки). Волосяные фолликулы неоднородны по диаметру. Б – Поперечный гистологический срез на уровне гиподермы. Число терминальных волосяных фолликулов значительно снижено. Окраска гематоксилином и эозином. × 50

В биоптатах кожи волосистой части головы женщин с ВВЖТ, взятых из зоны поредения, отмечено увеличение количества фиброзных тяжей, располагавшихся на уровне средней трети дермы и гиподермы (рис. 1 Б). Эти соединительнотканные структуры, встречавшиеся значительно реже в биоптатах кожи здоровых женщин, являются опустевшими волосяными сумками. Они обнаруживаются на месте фолликулов в телогене либо под фолликулами, луковицы которых в результате миниатюризации залегают в верхних слоях дермы. Фиброзные тяжи, находившиеся под миниатюризированными волосяными фолликулами, отличались большими размерами, были менее васкуляризированы по сравнению с фиброзными тяжами под фолликулами в телогене. У пациенток с сопутствующим перифолликулярным воспалением фиброзные тяжи содержали больше клеточных элементов (лимфоцитов и гистиоцитов).

В поперечных и продольных гистологических срезах биоптатов кожи у половины пациенток с ВВЖТ в активной стадии по сравнению со здоровыми женщинами отмечены пустые фолликулы с расширенными воронками, заполненными сально-роговыми пробками (рис. 3 А, Б).

В 30% наблюдений в поперечных и продольных гистологических срезах биоптатов кожи из зоны поредения наблюдалась, помимо перечисленных выше общих патоморфологических признаков ВВЖТ, лимфоидно-гистиоцитарная воспалительная инфильтрация, располагавшаяся перифолликулярно, периваскулярно и в межацинарной строме сальных желез (рис. 3 А, В). В поперечных и продольных срезах биоптатов из лобно-теменной зоны указанные морфологические изменения локализовались на уровне верхней трети дермы и были разной степени выраженности (от умеренной до выраженной). Перифолликулярные инфильтраты были представлены лимфоцитами и гистиоцитами, иногда с примесью нейтрофилов, и располагались в непосредственной близости к воронке и зоне перехода воронки в перешеек отдельных волосяных фолликулов, а также в строме сальных желез и вокруг отдельных сосудов сосочковой дермы. В некоторых случаях лимфоциты разрушали базальную мембрану наружного эпителиального влагалища фолликулов и проникали в глубь этой структуры. В группе сравнения ни в одном из наблюдений указанные патологические изменения не отмечались (рис. 1 А).

В продольных и поперечных срезах биоптатов кожи из зоны поредения у 65% пациенток с ВВЖТ обнаруживался умеренный концентрический перифолликулярный фиброз соединительнотканной волосяной сумки фолликула и фиброз стромы сальных желез (рис. 3 А). Этот процесс был очаговым, нередко с распространением на верхнюю треть волосяных фолликулов. У пациенток с клиническим диагнозом ВВЖТ, развивавшимся в течение длительного периода, перифолликулярный фиброз был более выражен. В 6 из 13 случаев перифолликулярный фиброз сочетался с перифолликулярным воспалением и был представлен незрелой соединительной тканью с рыхло расположенными коллагеновыми волокнами и большим количеством клеточных элементов – фибробластов, лимфоцитов, гистиоцитов. При этом лимфоциты и гистиоциты располагались как вблизи соединительнотканной сумки фолликула, так и между ее волокнами. В группе сравнения ни в одном из наблюдений указанные патологические изменения не выявлены.

На поперечных срезах биоптатов кожи 13 пациенток с ВВЖТ выявлена умеренная и выраженная гиперплазия сальных желез, в строме которых в половине случаев обнаружен диффузный умеренно выраженный лимфоидно-гистиоцитарный инфильтрат (рис. 1 Б).

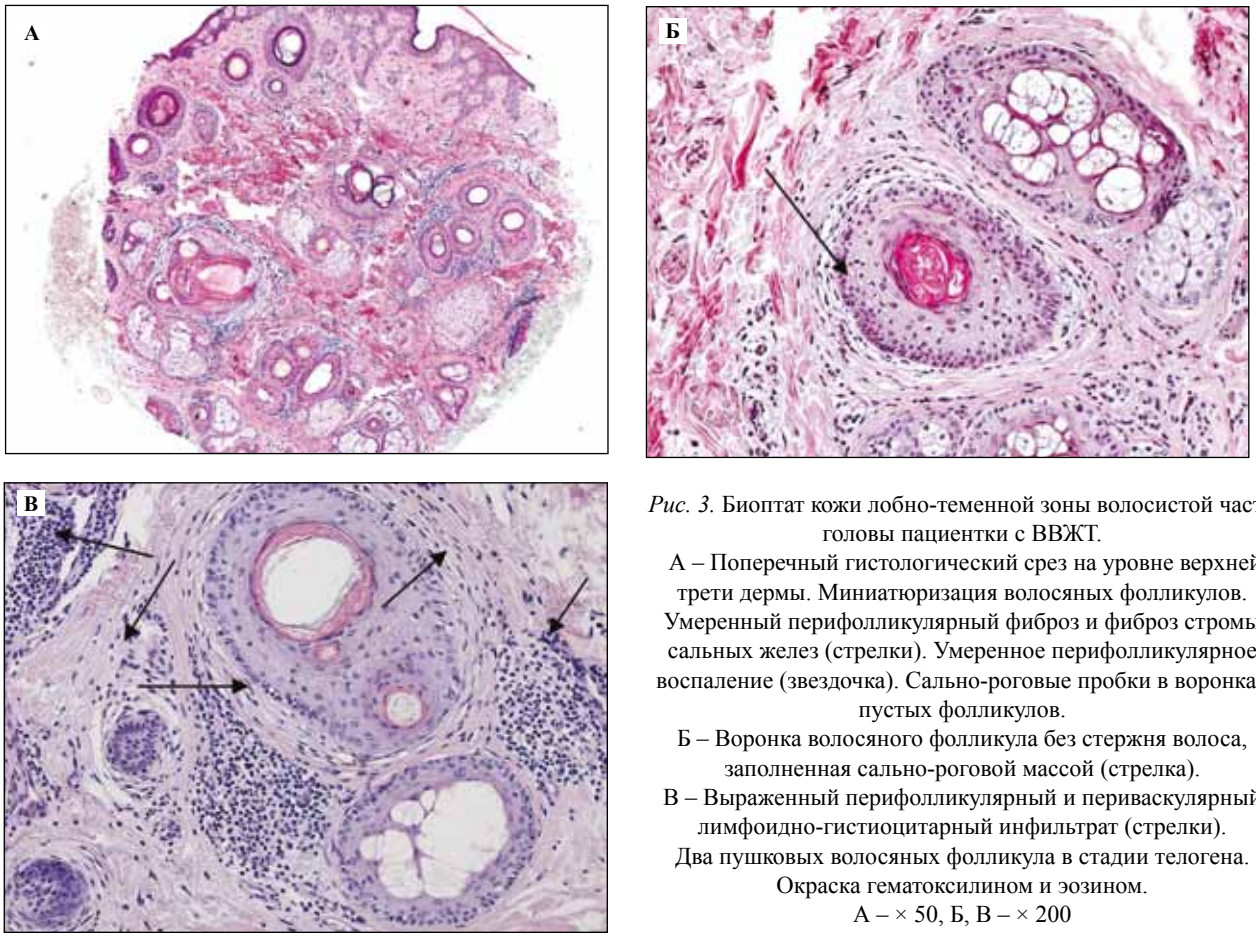

Рис. 3. Биоптат кожи лобно-теменной зоны волосистой части головы пациентки с ВВЖТ.
А – Поперечный гистологический срез на уровне верхней трети дермы. Миниатюризация волосяных фолликулов. Умеренный перифолликулярный фиброз и фиброз стромы сальных желез (стрелки). Умеренное перифолликулярное воспаление (звездочка). Сально-роговые пробки в воронках пустых фолликулов.
Б – Воронка волосяного фолликула без стержня волоса, заполненная сально-роговой массой (стрелка).
В – Выраженный перифолликулярный и периваскулярный лимфоидно-гистиоцитарный инфильтрат (стрелки). Два пушковых волосяных фолликула в стадии телогена. Окраска гематоксилином и эозином.
А – × 50, Б, В – × 200

Обсуждение

Андрогенетическая алопеция (и ее вариант ВВЖТ) – андрогензависимый процесс, при котором происходит прогрессирующее истончение стержня волоса и облысение, преимущественно в андрогенчувствительных зонах волосистой части головы. Большинство мужчин и женщин с андрогенетической алопецией имеют нормальный уровень андрогенов в сыворотке крови. Гипотеза о локальном «кожном гиперандрогенизме», основанная на том, что сально-волосяной комплекс является стероидогенным «мини-органом», во многом объясняет причины развития этого вида алопеции. Показано, что при АГА в сально-волосяных комплексах андрогензависимых зон кожи волосистой части головы повышены синтез андрогенов, за счет усиления экспрессии и активности ферментных систем метаболизма андрогенов, и уровень экспрессии и чувствительности рецепторов к ним [6].

По современным представлениям половым гормонам принадлежит ведущая роль в регуляции роста волос [6, 7]. Одной из мишеней действия андрогенов является волосяной сосочек – структура мезенхимального происхождения, во многом определяющая параметры волосяного фолликула и продолжительность фаз цикла роста волоса. Андрогены, тестостерон и, в большей степени, дигидротестостерон, активируя соответствующие рецепторы в клетках волосяного сосочка, модулируют экспрессию андрогенчувствительных генов и таким образом повышают либо ингибируют продукцию клетками волосяного сосочка ауто- и паракринных регуляторных молекул (факторов роста и цитокинов), белков внеклеточного матрикса, ферментов. В экспериментах *in vitro* показано, что у клеток волосяного сосочка, выделенных из волосяных фолликулов из зоны поредения волос пациентов с АГА, продукция IGF-I, SCF, HGF, VEGF, коллагена IV типа, протеазы нексина-I снижена по сравнению с клетками, полученными из волосяных фолликулов бороды и затылочной зоны волосистой части головы [8, 9]. Дигидротестостерон при добавлении в культуральную среду инициирует продукцию IL-6 клетками волосяного сосочка пациентов с андрогенетической алопецией, являющегося ингибитором фазы роста волосяного фолликула [10]. Результаты этих исследований указывают на то, что при АГА функциональный потенциал клеток волосяного сосочка снижается, а следовательно, их способность стимулировать рост, пролиферацию эпителиальных структур волосяного фолликула и меланогенез.

По результатам морфологического исследования в гистологических срезах биоптатов кожи пациенток с ВВЖТ повышалась доля слабо пигментированных

пушковых волосяных фолликулов и волос промежуточного типа, что сопровождалось неоднородностью по глубине залегания волосяных фолликулов в дерме. По сравнению с группой здоровых женщин отмечалось снижение числа луковиц терминальных волосяных фолликулов на уровне гиподермы и увеличение числа фиброзных тяжей на уровне средней трети дермы и гиподермы (рис. 1 А, Б).

Показатель соотношения числа терминальных волосяных фолликулов к числу пушковых в группе пациенток с ВВЖТ составил 1,5:1, в группе сравнения – 4,8:1. У пациенток с ВВЖТ процесс миниатюризации волосяных фолликулов имел разную степень выраженности и в половине случаев сопровождался повышением телогенового числа до 21–50%, в основном за счет пушковых волосяных фолликулов, имеющих укороченную фазу роста. В группе сравнения этот показатель не превышал 10–15%. Напротив, фаза покоя, или кеноген, на протяжении которой волосяной фолликул остается пустым, удлиняется [5]. Об этом свидетельствует наличие в гистологических срезах кожи половины пациенток с ВВЖТ волосяных фолликулов без стержня волоса, заполненных сально-роговыми пробками (рис. 3 А, Б).

На поперечных срезах биоптатов кожи 13 пациенток с ВВЖТ выявлена умеренная и выраженная гиперплазия сальных желез, в строме которых в половине наблюдений обнаружен диффузный умеренно выраженный лимфоидно-гистиоцитарный инфильтрат (рис. 1 Б, 3 А, В). При ВВЖТ на фоне повышенного образования кожного сала в выводных протоках сальных желез развиваются застойные процессы, в устьях волосяных фолликулов образуются сально-роговые пробки, что приводит к воспалению. По данным литературы, андрогены регулируют дифференцировку себоцитов и липогенез. Тестостерон и дигидротестостерон в супрафизиологических концентрациях оказывают стимулирующий эффект на пролиферацию первичной культуры себоцитов [6].

По результатам нашего исследования в гистологических срезах биоптатов кожи волосистой части головы женщин с клиническим диагнозом ВВЖТ в большинстве случаев выявлен фиброз верхней трети волосяной сумки фолликулов, который в половине наблюдений сопровождался умеренным и выраженным перифолликулярным воспалением, отсутствовавшим в группе сравнения. Инфильтрат был представлен лимфоцитами, гистиоцитами и располагался также в строме сальных желез и периваскулярно (рис. 3 В). Большинство исследователей не относят наличие воспалительного инфильтрата к специфическим признакам андрогенетической алопеции. При этом авторы отмечают, что перифолликулярный фиброз и сопутствующее воспаление существенно снижают эффективность проводимого лечения [5]. По данным иммуногистохимических исследований в микроокружении здоровых волосяных фолликулов в стадии анагена редко обнаруживаются единичные $CD4^+$, $CD8^+$ и $CD56^+$ Т-лимфоциты [11]. Учитывая этот факт, можно предположить, что существенные качественные и количественные сдвиги иммунофенотипа микроокружения волосяных фолликулов, наблюдаемые при ВВЖТ у трети пациенток, теоретически могут привести к нарушению иммунологической привилегированности волосяных фолликулов и запуску иммуноопосредованных механизмов выпадения волос.

Выводы

Таким образом, у всех пациенток с андрогенетической алопецией морфологические изменения кожи волосистой части головы характеризовались миниатюризацией волосяных фолликулов и повышением числа волосяных фолликулов в стадии телогена, ассоциирующимися с уменьшением числа луковиц терминальных волосяных фолликулов в глубокой дерме и увеличением числа фиброзных тяжей. В 65% случаев выявлены фиброз верхней трети волосяной сумки фолликулов и гиперплазия сальных желез. В половине наблюдений эти изменения сочетались с перифолликулярным воспалением.

Литература

1. *Dinh Q.Q.* Sinclair R. Female pattern hair loss: Current treatment concepts //
2. Clinical Interventions in Aging. 2007. V. 2(2). P. 189–99.
3. *Deloche C., de Lacharriere O., Misciali C., Piraccini B.M., Vincenzi C., Bastien P., Tardy I., Bernard B.A., Tosti A.* Histological features of peripilar signs associated with androgenetic alopecia // Arch Dermatol Res. 2004. Mar. P. 422–8.
4. *Werner B., Mulinari-Brenner F.* Clinical and histological challenge in the differential diagnosis of diffuse alopecia: female androgenetic alopecia, telogen effluvium and alopecia areata – Part I // An Bras Dermatol. 2012. V. 87(5). P. 742–7.
5. *Sperling L.C.* An Atlas of hair pathology with clinical correlationsHAIR. N.Y.: The Parthenon Publishing Group, 2003. 275 p.
6. Lever's Histopathology of the skin – 10th ed. / editor-in-chief D.E. Elder; associate editors R. Elenitsas et al. USA, Philadeiphia: Lippincott Williams and Wilkins, 2009. 1408 p.
7. *Chen W.-C., Zouboulis C.C.* Hormones and the pilosebaceous unit / Dermato-Endocrinology. 2009. March/April. V. 1:2. P. 81–6.
8. *Ohnemus U., Uenalan M., Inzunza J., Gustafsson J.-A., Paus R.* The hair follicle as an estrogen target and source // Endocrine Reviews. 2006. V. 27(6). P. 677–706.
9. *Juan Zhao, Naoaki Harada, Kenji Okajima.* Dihydrotestosterone inhibits hair growth in mice by inhibiting insulin-like growth factor-I production in dermal papillae // Growth Hormone & IGF Research. 2011. V. 21. P. 260–7.
10. *Randall V.A., Hibberts N.A., Thornton M.J., Merrick A.E., Hamada K., Kato S., Jenner T.J., De Oliveira I., Messenger A.G.* Do androgens influence hair growth by altering the paracrine factors secreted by dermal papilla cells? // European Journal of Dermatology. 2001. V. 11. N 4. P. 315–20/
11. *Kwack Mi Hee, Ahn Ji Sup, Kim Moon Kyu, Kim Jung Chul and Kwan Sung Young.* Dihydrotestosterone-inducible IL-6 in-

hibits elongation of human hair shafts by suppressing matrix cell proliferation and promotes regression of hair follicles in mice // Journal of Investigative Dermatology. 2012. V. 132. P. 43–9.

12. *Ito T., Ito N., Saatoff M., Hashizume H., Fukamizu H., Nickoloff B.J., Takigawa M., Paus R*. Maintenance of hair follicle immune privilege is linked to prevention of NK cell attack/ Journal of Investigative Dermatology // 2008. V. 128. P. 1196–206.

MORPHOLOGIC SKIN CHANGES DURING ANDROGENETIC ALOPECIA IN WOMEN

G.V. Trunova[1], M.V. Mnihovich[1], V.V. Nechai[2], N.G. Barunova[3], M.V. Haldina[3]

In connection with the net extension of the dermatocosmetologic clinics and the visit rate increase of the patients with alopecia over the last years, the problem of the morphofunctional diagnostics of the androgenetic alopecia in women (female pattern hair loss - FPHL) has become relevant. Morphological skin changes of the pileous part of the head during FPHL, was characterized by the miniaturization of the hair follicles in the telogen stage, associated with the bulb decrease of the terminal hair follicles in the deep derma and the bands of fibrous tissue increase. The fibrosis of the upper third of the hair follicles was observed in 13 out of 20 cases, where 6 out of 13 cases were followed by the perifollicular lymphohistiocytic infiltrate. The sebaceous hyperplasia is observed in 13 of the 20 cases.

Key words: androgenetic alopecia, female pattern hair loss, morphology, biopsy, skin

Информация об авторах

Трунова Галина Владимировна – канд. биол. наук, старший научный сотрудник лаборатории иммуноморфологии воспаления НИИ морфологии человека РАМН.
Адрес: 117418 Москва, ул. Цюрупы, д. 3.
E-mail: morfolhum@mail.ru

Мнихович Максим Валерьевич – канд. мед. наук, ведущий научный сотрудник центральной патологоанатомической лаборатории НИИ морфологии человека РАМН.
Адрес: 117418 Москва, ул. Цюрупы, д. 3.
E-mail: mnichmaxim@yandex.ru

Нечай Виктор Витальевич – канд. мед. наук, врач-патологоанатом патологоанатомического отделения ГКБ № 20 Департамента здравоохранения города Москвы.
Адрес: Москва, ул. Ленская, д.15.
E-mail: viktor.nechay@yandex.ru

Халдина Мария Владимировна – канд. мед. наук, врач-дерматолог, трихолог, главный врач Центра углубленного исследования и лечения проблем волос (клиника «БиоМиВита»).
Адрес: Москва, 1-я ул. Ямского поля, д. 24.
E-mail: datacell@yandex.ru

Барунова Наталья Григорьевна – врач-дерматолог, трихолог, заведующая отделением Центра углубленного исследования и лечения проблем волос (клиника «БиоМиВита»).
Адрес: Москва, 1-я ул. Ямского поля, д. 24.
E-mail: nataligb@mail.ru

Материал поступил в редакцию 3 июня 2013 года.

© Коллектив авторов, 2013

УДК 616.9:612.017.1: 615.281-07-036.8

ПАТОМОРФОЛОГИЧЕСКИЕ ИЗМЕНЕНИЯ СИНУСНО-ПРЕДСЕРДНОГО УЗЛА ПРОВОДЯЩЕЙ СИСТЕМЫ СЕРДЦА ЧЕЛОВЕКА ПРИ ИНФЕКЦИОННЫХ ЗАБОЛЕВАНИЯХ

Ю.Г. Пархоменко[1,2], Н.В. Мозгалёва[1,2], А.В. Чукбар[3], О.А. Тишкевич[2]

[1] ФГБУ «Научно-исследовательский институт морфологии человека» Российской академии медицинских наук, Москва.

[2] Государственное казенное учреждение здравоохранения города Москвы «Инфекционная клиническая больница № 2» Департамента здравоохранения г. Москвы, Москва

[3] ГОУ ВПО «Московский государственный медико-стоматологический университет» Минздрава России, Москва

Проведено исследование патоморфологических изменений синусно-предсердного узла проводящей системы сердца у 83 лиц, умерших от различных инфекционных заболеваний: дифтерии, инфекционного эндокардита у наркоманов в сочетании с ВИЧ-инфекцией и без ВИЧ-инфекции, менингококковой инфекции, стафилококковой пневмонии и рожистого воспаления. Показано, что поражение синусно-предсердного узла встречается реже, чем в рабочем миокарде, и более характерно для длительного течения заболевания

Ключевые слова: синусный узел, проводящая система сердца, инфекционные заболевания, инфекционный эндокардит, дифтерия

Поражение сердца при некоторых инфекционных заболеваниях, таких как дифтерия и инфекционный эндокардит, закономерно и зачастую становится основной причиной смерти [1–2, 5, 8]. В то же время практически при любом инфекционном заболевании, даже в тех случаях, когда прямое поражение сердца не является патогномоничным признаком, сердечно-сосудистая недостаточность в составе синдрома полиорганной недостаточности может быть одним из ведущих компонентов танатогенеза. Наряду с общими закономерностями поражения сердца при различной инфекционной патологии представляет интерес анализ степени и частоты вовлечения в патологический процесс проводящей системы сердца, в частности синусно-предсердного узла (СПУ) – ее главного узла и ведущего генератора электрической активности сердца.

Цель настоящего исследования – изучить патоморфологические особенности СПУ при инфекционных заболеваниях.

Материалы и методы

Объектом исследования послужили сердца пациентов, умерших от инфекционных заболеваний (всего 83 случая). Исследованы сердца пациентов, умерших от дифтерии (60 случаев), инфекционного эндокардита (ИЭ) у наркоманов в сочетании с ВИЧ-инфекцией (6 случаев) и без ВИЧ-инфекции (4 случая), менингококковой инфекции (5 случаев), стафилококковой пневмонии (5 случаев) и рожистого воспаления (3 случая). Исследование СПУ проводилось по модифицированной методике, предложенной Ю.Г. Пархоменко и соавт. (2003) [7]. Полученные на аутопсии кусочки сердца заливали в парафин с последующим изготовлением серийных срезов, которые окрашивали гематоксилином и эозином, по Ван Гизону, ШИФФ-реактивом. Для стандартизации оценки изменений в СПУ выделены условные зоны: центральная артерия и другие крупные сосуды, центральная (периартериальная) и периферические части узла. При микроскопическом исследовании оценивали состояние не только СПУ, но и окружающих его структур сердца.

Результаты и обсуждение

Для смерти от дифтерии было характерно выявление патологии миокарда разного рода во всех исследованных случаях (60 сердец) [5, 8]. При этом было выделено 3 группы по преобладающим патологическим признакам: с преимущественно циркуляторно-дистрофическими, воспалительными и склеротическими изменениями (25, 29 и 6 случаев, соответственно) [5]. В первой группе, соответствующей острой фазе болезни (умершие на 2–10-й день от начала заболевания), дистрофия проводящих миоцитов СПУ была выявлена лишь в 1 случае и характеризовалась их вакуолизацией и не-

четкостью контуров. В рабочем миокарде в наблюдениях этой группы преобладали явления вакуолизации или миолиза кардиомиоцитов при отсутствии или незначительной выраженности воспалительной клеточной реакции. Во второй группе (умершие с 6-го по 28-й день от начала заболевания) в 3 случаях отмечалась вакуольная дистрофия проводящих миоцитов СПУ, в 1 случае – некрозы и воспалительная инфильтрация в периферической зоне СПУ. В окружающем миокарде при этом развивалась преимущественно воспалительная реакция, выраженная дистрофия вплоть до миолиза отдельных кардиомиоцитов и диффузная и очаговая межуточная лимфоидногистиоцитарная инфильтрация с примесью полиморфноядерных лейкоцитов различной степени выраженности. В третьей группе (длительность течения заболевания более 30 дней) при преобладающих склеротических изменениях в миокарде в 1 случае были видны лимфоидные инфильтраты на периферии СПУ, в 3 случаях – изменения нервных стволов приузловой зоны миокарда в виде гиперхроматоза, вакуолизации и пикноза ядер, в 2 случаях – там же фиброз стенок мелких артерий с их облитерацией. И лишь в 1 случае встретилось поражение центральной артерии узла в виде незначительных атеросклеротических изменений.

В рассмотренных случаях ИЭ смерть при развитии септикопиемии наступала на 3–24-й день от возникновения клинических признаков заболевания. Характерным явилось обнаружение во всех случаях множественной патологии в структурах, окружающих СПУ, представленной очаговой лимфоидной инфильтрацией в эпикарде, миокарде, различными расстройствами микроциркуляции (неравномерное полнокровие мелких сосудов миокарда, сладж-феномен, лейкостазы), васкулитами, тромбоэндокардитом ушка правого предсердия и его липоматозом [2]. Выявленные дистрофические изменения СПУ проявлялись преимущественно в виде липоматоза его различных зон, зафиксированного в 6 случаях. В 3-х случаях (1 – у ВИЧ-инфицированного, 2 – без ВИЧ-инфекции) липоматоз носил слабо выраженный очаговый характер с преобладанием периферической локализации. В 3-х случаях (у ВИЧ-инфицированных) был более выражен, в том числе в центральной части узла. В 4 случаях отмечались дистрофические изменения проводящих кардиомиоцитов (нечеткость контуров, вакуолизация), причем во всех случаях поражение затрагивало кардиомиоциты периферии узла и сочеталось с липоматозом. Патологические изменения центральной артерии отмечались только в 2 случаях и проявлялись в виде локального разрыхления стенки артерии, очаговой инфильтрации лимфоцитами ее адвентициального слоя. Чаще встречались васкулиты мелких сосудов, расположенных в периферической части узла (4 случая – у ВИЧ-инфицированных, 2 – без ВИЧ-инфекции). Отличительной особенностью явилось обнаружение межуточной лимфоидной инфильтрации периферической части СПУ лишь у ВИЧ-инфицированных (5 случаев), при этом ее выраженность была меньше, чем в рабочем миокарде. В случаях ИЭ без ВИЧ-инфекции очаговый миокардит наблюдался лишь в рабочем миокарде на границе с узлом, не проникая в него.

При менингококцемии, стафилококковой пневмонии и рожистом воспалении смерть наступала в остром периоде (менингококцемия – 2–3-й день, рожа – 5-й, пневмония – 6–7-й день от начала заболевания) [6]. Во всех случаях в структурах сердца наблюдались сходные циркуляторно-дистрофические изменения, отличающиеся большей интенсивностью при менингококцемии, и менее выраженные при стафилококко-

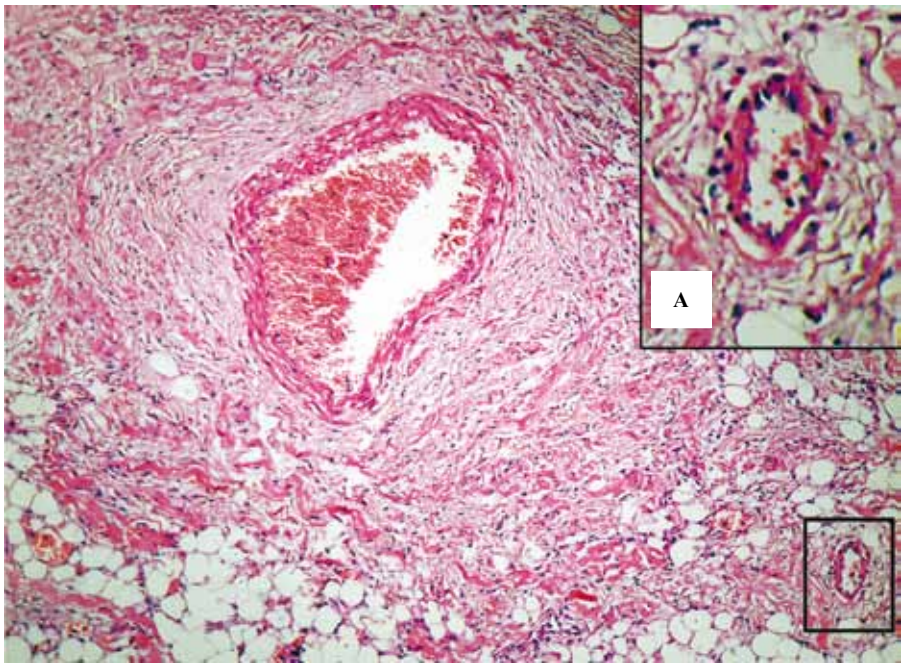

Рис. Синусно-предсердный узел при инфекционном эндокардите у ВИЧ-инфицированного наркомана. Липоматоз, очаговая воспалительная инфильтрация и васкулит (врезка 1 А) в периферической части узла. Окраска гематоксилином и эозином, × 100

вой пневмонии и роже. Для менингококцемии были характерны расстройства микроциркуляции в рабочем миокарде, геморрагии разной степени выраженности (преимущественно субэндокардиальные, распространенные, сливного характера), некротические изменения кардиомиоцитов. Изменения СПУ при менингококцемии наблюдались редко и носили слабо выраженный характер в виде циркуляторных нарушений, дистрофии единичных проводящих миоцитов. При стафилококковой пневмонии и роже патологические изменения были ограничены рабочим миокардом и не затрагивали СПУ.

Известно, что в норме СПУ имеет ряд структурных особенностей, к которым можно отнести наличие крупной центральной артерии с муфтой из циркулярно расположенных коллагеновых и эластических волокон, создающей условия для ламинарного кровотока, что способствует бесперебойному кровоснабжению узла и создает опорно-защитную основу для расположенных периартериально пейсмейкерных кардиомиоцитов [3, 4], более плотную по отношению к рабочему миокарду структуру за счет компактной организации и большого количества соединительнотканных волокон, формирующих сложнопетлистую трехмерную сеть, в том числе на периферии узла.

Указанные особенности обусловливают высокую защищенность СПУ, поэтому при смерти в острую фазу инфекционных заболеваний (менингококковая инфекция, стафилококковая пневмония, рожистое воспаление, группа умерших от дифтерии с преимущественно дистрофическими изменениями миокарда) поражение СПУ встречалось редко и выражалось лишь в умеренной дистрофии проводящих миоцитов. Воспалительные изменения в СПУ наблюдались только при длительном течении заболевания (чаще при инфекционном эндокардите), причем локализовались преимущественно в периферической зоне узла и сочетались с липоматозом. Воспалительная инфильтрация стенки центральной артерии, наблюдавшаяся лишь в 2 случаях, также сочеталась с липоматозом центральной зоны узла. Можно предположить, что жировая инфильтрация способствует некоторому «разрыхлению» элементов СПУ, тем самым облегчая распространение воспаления с окружающего миокарда.

Выводы

Патоморфологические изменения синусно-предсердного узла развиваются преимущественно при длительном течении инфекционных заболеваний, встречаются значительно реже и носят менее выраженный характер, чем в рабочем миокарде, что обусловлено структурными особенностями синусно-предсердного узла.

В острой фазе заболевания (до 10 дней) поражение синусно-предсердного узла чаще отсутствует или проявляется умеренными дистрофическими изменениями.

Воспалительные изменения в синусно-предсердного узла, наблюдающиеся только при длительном течении заболевания, локализуются преимущественно на периферии узла и часто сочетаются с липоматозом, нарушающим его компактную структуру, что, вероятно, облегчает распространение воспаления с окружающего миокарда.

Поражение центральной артерии встречается редко, что можно объяснить ее анатомо-физиологическими особенностями.

Литература

1. *Кадырова С.Н.* Морфологические особенности дифтерии у взрослых в современных условиях / С.Н. Кадырова, В.А. Цинзерлинг, Д.В. Комарова // Архив патологии. 1996. № 6. С. 28–32.
2. *Мозгалёва Н.В.* Патоморфологические изменения синусно-предсердного узла при инфекционном эндокардите у ВИЧ-инфицированных наркоманов / Н.В. Мозгалёва, Ю.Г. Пархоменко, А.В. Чукбар // Актуальные вопросы морфогенеза в норме и патологии: Сборник научных трудов конференции. Москва, 2012. С. 107.
3. *Пархоменко Ю.Г.* Закономерности строения и топографии образований проводящей системы сердца человека с позиций биомеханики / Ю.Г. Пархоменко, Ю.М. Аникин, А.В. Чукбар и др. // Российские морфологические ведомости. 2000. № 1–2. С. 69–74.
4. *Пархоменко Ю.Г.* Особенности строения и топографии синусно-предсердного узла проводящей системы сердца человека / Ю.Г. Пархоменко, А.В. Чукбар, О.А. Тишкевич // Российские морфологические ведомости. 2000. № 1–2. С. 74–77.
5. *Пархоменко Ю.Г.* Структурные закономерности морфологических изменений проводящей системы сердца и окружающего миокарда при заболевании дифтерией / Ю.Г. Пархоменко, А.В. Чукбар, О.А. Тишкевич // Российские морфологические ведомости. 2000. № 3–4. С. 121–125.
6. *Пархоменко Ю.Г.* Структурные закономерности морфологических изменений проводящей системы сердца и окружающего миокарда при менингококцемии, стафилококковой пневмонии и роже / Ю.Г. Пархоменко, А.В. Чукбар, О.А. Тишкевич // Российские морфологические ведомости. 2001. № 3–4. С. 56.
7. *Пархоменко Ю.Г.* К методике морфологического исследования проводящей системы сердца человека / Ю.Г. Пархоменко, А.В. Чукбар, О.А. Тишкевич // Архив патологии. 2003. Т. 65. № 4. С. 55–57.
8. *Ющук Н.Д.* Клинические и структурные параллели изменений проводящей системы сердца и миокарда у больных дифтерией / Н. Д. Ющук, Ю. Г. Пархоменко, А. В. Чукбар и др. // Терапевтический архив. 2002. № 11. С. 33–37.
9. *Gao Yanjing.* The internal architecture of human sinoatrial node / Gao Yanjing, Tan Yunxi // Jiepou Xuebao – Acta Anatomica Sinica. 1992. V. 23. N. 2. P. 123–8.

PATHOMORPHOLOGICAL CHANGES OF THE SINE-ATRIAL NODE OF THE HUMAN CONDUCTIVE SYSTEM OF THE HEART IN CASES OF INFECTIONAL DESEASES.

Yu.G. Parkhomenko[1,2], N.V. Mozgaleva[1,2], A.V. Chukbar[3] ,O.A. Tishkevich[2].

Pathomorphological changes of the sine-atrial node of the conductive system of the heart in 83 cases of the death of different infectional deseases was studied. It is shown that the sine-atrial node damage is rarer than in working myocardium and is more typical to a long course of the disease.

Keywords: sine-atrial node, conductive system of the heart, infectional deseases, inflectional endocarditis, diphteria.

Информация об авторах

Пархоменко Юрий Георгиевич – докт. мед. наук, профессор, заведующий лабораторией инфекционной патологии НИИ морфологии человека РАМН, заведующий патологоанатомическим отделением инфекционной клинической больницы № 2 г. Москвы.
Адрес: 117418, Москва, ул. Цюрупы, д. 3. Телефон 8 (495)365-23-07. E-mail: morfolhum@mail.ru

Мозгалёва Наталья Владимировна – младший научный сотрудник лаборатории инфекционной патологии НИИ морфологии человека РАМН; врач-патологоанатом инфекционной клинической больницы № 2 г. Москвы.
Адрес: 105275, Москва, 8-я улица Соколиной горы, д. 15. Телефон 8 (495) 365-08-10. E-mail: skynat-3kc@yandex.ru

Чукбар Александр Владимирович – докт. мед. наук, профессор кафедры анатомии человека Московского государственного медико-стоматологического университета им. А.И. Евдокимова.
Адрес: 127473, Москва, ул. Делегатская, д. 20/1. Телефон 8 (495) 365-29-11. E-mail: achukbar@yandex.ru

Тишкевич Олег Александрович – врач-патологоанатом инфекционной клинической больницы № 2 г. Москвы.
Адрес: 105275, Москва, 8-я улица Соколиной горы, д. 15. Телефон 8 (495) 365-08-10.

Материал поступил в редакцию 5 июня 2013 года.

УДК 611.87+611.013

© Куртова А.И., Савельев С.В., 2013

ПЕРВИЧНАЯ ЭМБРИОНАЛЬНАЯ ИННЕРВАЦИЯ ЖЕЛОБОВАТЫХ СОСОЧКОВ ЯЗЫКА ПЛОДОВ ЧЕЛОВЕКА

А.И. Куртова, С.В. Савельев
ФГБУ «НИИ морфологии человека» РАМН, Москва

В работе проведено исследование иннервации желобоватых сосочков (ЖС) плодов человека с 5-й по 21-ю неделю внутриутробного развития с антителами к нейронспецифическому β_3-тубулину. В результате исследования было выявлено несколько стадий формирования ЖС. На самой ранней стадии нервные окончания в эпителиальной плакоде зачатка ЖС отсутствуют. Вкусовые примордии появляются на апикальной поверхности ЖС на 7-й неделе развития, что совпадает с проникновением нервных окончаний в эпителий языка и аналогичными событиями в зачатках грибовидных сосочков языка человека. Закладка основных структур ЖС начинается на 10-й неделе внутриутробного развития. В это время вокруг сосочков формируется желоб, а в составе нервного сплетения ЖС появляются ганглионарные клетки. На ранних этапах развития ЖС человека вкусовые луковицы расположены на апикальной поверхности сосочков, а после 10-й недели развития вкусовые луковицы появляются и в стенках желоба ЖС. Отсутствие апикальных вкусовых луковиц в зрелых ЖС человека может говорить об их роли в регуляции морфогенеза ЖС в процессе внутриутробного развития человека, что требует дальнейшего изучения.

Ключевые слова: желобоватые сосочки, вкусовые луковицы, β_3-тубулин, плоды человека

На языке человека обычно расположено 7–9 желобоватых сосочков, которые образуют угол вдоль пограничной борозды, отделяющей заднюю треть поверхности языка [11]. В эпителии ЖС находится около 2 тысяч вкусовых луковиц, что составляет 40% от всех вкусовых луковиц языка [21]. Соединительная ткань под каждым желобоватым сосочком содержит трубчато-ацинарную серозную слюнную железу – железу Эбнера. Железа Эбнера помимо слизистого секрета секретирует липазы, необходимые для расщепления жиров [6, 17], а также растворимые протеины, принадлежащих к семейству липокалинов, которые могут играть роль в передаче вкусовых стимулов [4, 19]. В строме ЖС имеется нервное сплетение, содержащее нервные волокна и ганглионарные клетки [9, 13]. В ганглионарных структурах ЖС расположены пептидергические, холинергические и нитрергические нейроны [5]. У крыс вкусовые луковицы и железы Эбнера закладываются в один период времени (в первые 10 дней после рождения) и иннервируются волокнами из ганглионарных структур, расположенных в базальной части ЖС [18]. Это позволяет рассматривать ЖС как единый орган, секреторные и рецепторные функции которого регулируются локальными ганглионарными клетками.

Внутриутробное развитие иннервации ЖС человека слабо изучено. Большая часть исследований либо проведена на экспериментальных животных [10, 14, 16], либо сфокусирована на развитии грибовидных сосочков (ГС) человека [1, 22, 24]. Первые зачатки желобоватых сосочков у человека появляются на 6-й неделе внутриутробного развития [23]. Вкусовые луковицы появляются в эпителии ЖС человека на 10-й неделе внутриутробного развития, когда основные структуры желобоватых сосочков уже сформированы [23]. Дифференцировка вкусовых луковиц и роль иннервации в раннем развитии ЖС человека описаны недостаточно, поэтому целью данной работы стало изучение эмбриональной дифференцировки и иннервации ЖС языка плодов человека с помощью иммуногистохимического нейромаркера β_3-тубулина.

Материалы и методы

Работа выполнена на аутопсийном материале 30 плодов человека с 5-й по 21-ю неделю внутриутробного развития (в среднем по 2 плода на каждую неделю развития) из коллекции лаборатории развития нервной системы НИИ морфологии человека РАМН. Материал был фиксирован в 4% растворе параформальдегида. Определение гестационного возраста осуществлялось по медицинским документам, копчико-теменному размеру, массе тела, ростроокаудальной длине и описательным признакам в соответствии с принятыми методиками [2, 3].

На ранних стадиях развития (до 13-й недели) для исследования брали материал головы целиком, на более поздних стадиях выделяли ротовую полость вместе с нёбными и челюстными костями. При необходимости

материал помещали в декальцинирующую смесь на основе азотной кислоты. Материал заливали в парафин и изготавливали серийные срезы толщиной 10 мкм. Серии срезов были окрашены по Маллори и исследованы иммуногистохимически с антителами к нейронспецифическому β_3-тубулину (neuron specific beta III tubulin antibody, rabbit polyclonal, Abcam, США). При иммуногистохимической обработке использовали набор UltraVision LP Detection System HRP Polymer (LabVision, Великобритания). В ходе иммуногистохимического исследования депарафинированные гидратированные срезы обрабатывали 3% раствором H_2O_2 в течение 20 минут для блокировки эндогенной пероксидазы. Затем для демаскирования антигенов проводили высокотемпературную обработку срезов в 0,01М цитратном буфере (pH 6,0) в течение 5 минут. Для блокировки неспецифического связывания срезы обрабатывали реактивом UltraVBlock из использованного набора в течение 5 минут. Срезы инкубировали с первыми антителами во влажной камере при температуре 37°С в течение 1 часа. В дальнейшем использовали реактивы из набора, согласно спецификации фирмы. Негативным контролем служили реакции с заменой первых антител 0,01М раствором фосфатно-солевого буфера (PBS) pH 7,3–7,5.

Результаты

Первые признаки формирования медиального ЖС обнаружены в эпителии задней трети языка человека на 5-й неделе внутриутробного развития. Зачаток ЖС представляет собой утолщение эпителия, называемое плакодой (рис.1 А). Нервные окончания на данной стадии развития в плакоде не обнаружены и расположены в мезенхиме под эпителием языка. На 6-й неделе гестации эпителиальная плакода погружается в мезенхиму языка. К основанию зачатка подходит толстая ветвь языкоглоточного нерва, которая под зачатком сосочка распадается на тонкие нервные окончания (рис. 1 Б). Тела клеток в средней части зачатка иммунопозитивны к β-3-тубулину. На 7-й неделе внутриутробного развития в эпителии апикальной части зачатка образуется вкусовой примордий, представляющий собой розетку удлиненных клеток базального слоя эпителия. К основанию примордия подходят тонкие нервные окончания, тела клеток примордия иммунопозитивны к β_3-тубулину.

К 8-й неделе внутриутробного развития в эпителии языка человека появляются зачатки еще двух ЖС, расположенные симметрично с латеральных сторон от медиального сосочка. На каждый зачаток приходится по одному вкусовому примордию. Вкусовые примордии расположены на апикальной поверхности ЖС, а их клетки иммунопозитивны к β-3-тубулину (рис. 2 А). Под эпителием сосочков начинает формироваться нервное сплетение, состоящее из переплетающихся толстых ветвей языкоглоточного нерва. К каждому сосочку подходит минимум два толстых нерва.

На 10-й неделе развития начинается формирование эпителиальной складки вокруг сосочков. Эпителий по бокам от сосочков инвагинирует и образует желоб, опоясывающий центральную часть сосочка. Этот процесс в разных сосочках происходит асинхронно. К 10-й неделе на поверхности задней трети языка присутствуют 4–5 ЖС и наибольшая глубина желоба наблюдается у медиального и ближайших к нему сосочков. В эпителии, покрывающем центральную часть сосочков, расположены вкусовые луковицы. У более молодых сосочков они расположены в апикальной части сосочка, часто в виде одной большой вкусовой луковицы, а у более зрелых располагаются и в стенках формирующегося желоба. Клетки вкусовых луковиц оплетены нервными волокнами, от которых иногда отходят тонкие нервные окончания к клеткам окружающего их неспециализированного эпителия (рис. 2 Б). В средней части сосочков расположено большое нервное сплетение. В его базальной части расположены ганглионарные клетки, окруженные нервными волокнами.

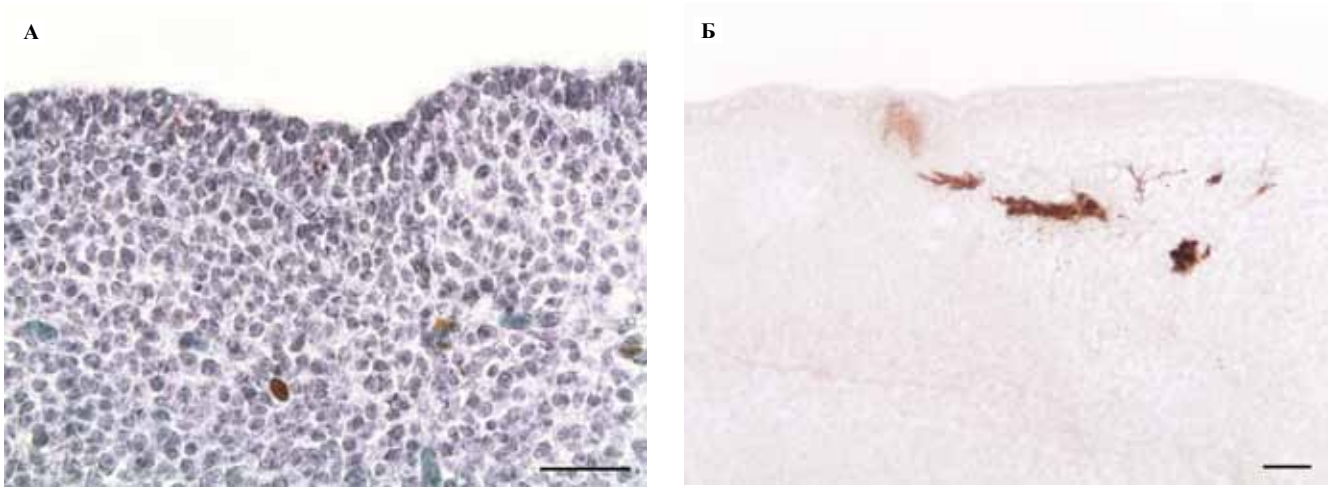

Рис. 1. Развитие эпителиальной плакоды желобоватых сосочков человека, длина линейки 30 мкм.
А – образование плакоды на 5-й неделе развития, окраска по Маллори,
Б – иннервация плакоды на 6-й неделе развития, реакция с антителами к β_3-тубулину

В течение 11–12-й недели внутриутробного развития происходит рост добавочных сосочков, образующих валик кнаружи от желоба. На дне желоба формируются протоки желез Эбнера. Волокна нервного сплетения ЖС занимают всю его центральную часть (рис. 2 В). К 13–14-й неделе в строме добавочных сосочков формируется нервное сплетение, а на их поверхности появляются вкусовые луковицы. Новые вкусовые луковицы появляются как на апикальной поверхности ЖС, так и в стенках желоба. Вокруг ацинусов желез Эбнера образуется тонкая сеть из ветвящихся нервных окончаний. На 15–17-й неделе внутриутробного развития в неспециализированном эпителии желобоватых сосочков появляются ветвящиеся нервные окончания, достигающие поверхностных слоев эпителия.

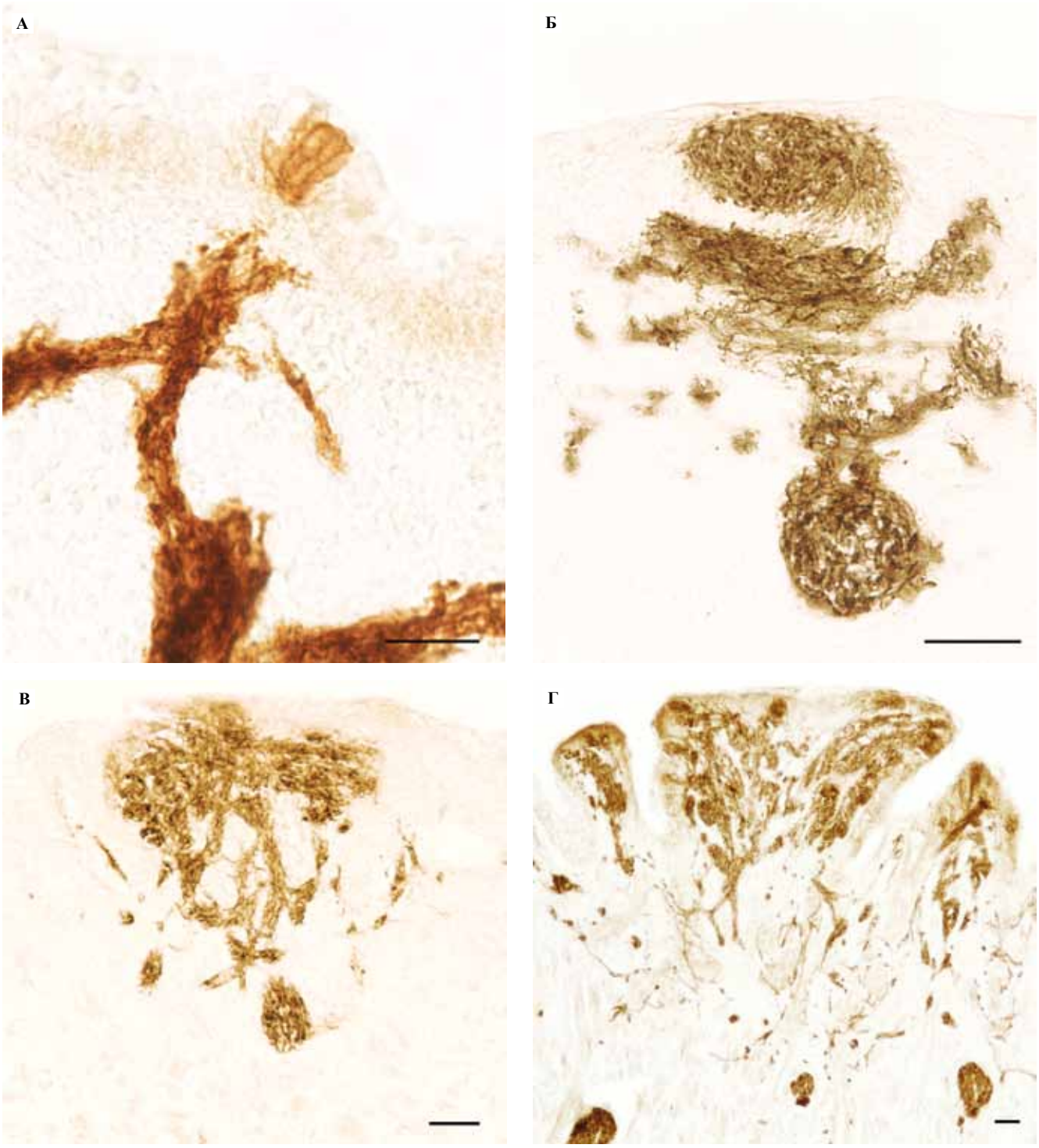

Рис. 2. Развитие иннервации ЖС человека, реакция с антителами к β_3-тубулину, длина линейки 30 мкм.
А – 8-я неделя развития, Б – 10-я неделя развития, В – 12-я неделя развития, Г – 19-я неделя развития

К 19–21-й неделе гестации большая часть вкусовых луковиц образует скопления в эпителии стенок желоба, одиночные вкусовые луковицы присутствуют на апикальной поверхности ЖС (рис. 2 Г). Между вкусовыми луковицами, расположенными в стенках желоба, проходят множественные тонкие неветвящиеся нервные окончания, направленные к поверхностным слоям эпителия ЖС.

Обсуждение

Формирование желобоватых сосочков у человека начинается со стадии эпителиальной плакоды на 5-й неделе внутриутробного развития. Полученные результаты совпадают с морфогенезом ЖС у грызунов, у которых формирование плакод протекает без участия иннервации под влиянием эпителиальных и мезенхимальных факторов дифференцировки [14, 20]. Стадия эпителиальной плакоды у человека описана впервые, так как предыдущие исследователи использовали методы сканирующей микроскопии, при которых зачаток ЖС можно обнаружить только на более поздней стадии бугорка на 6-й неделе внутриутробного развития [23]. Имуннопозитивные к β_3-тубулину клетки присутствовали в зачатке ЖС на 6-й неделе гестации. В зачатках ГС и ЖС человека на 6-й неделе развития также описана экспрессия нейротрофина BDNF, происходящая при отсутствии в эпителии сосочков нервных окончаний [12]. Возможно, β_3-тубулин в данном случае маркирует клетки-предшественники вкусового примордия ЖС.

В отличие от ЖС, формирование грибовидных сосочков у человека начинается на 7-й неделе внутриутробного развития с образования вкусовых примордиев, которые представляют собой группы удлиненных клеток базального слоя эпителия [24]. Клетки вкусовых примордиев образуют синапсы с нервными окончаниями, что позволяет рассматривать их как незрелые вкусовые луковицы, образующиеся еще до формирования сосочков [22]. В данной работе вкусовые примордии, клетки которых иммунопозитивны к β_3-тубулину, были обнаружены на вершинах формирующихся желобоватых сосочков уже на 7-й неделе развития. Полученные результаты позволяют предположить, что, несмотря на отличия в ранней дифференцировке ГС и ЖС, закладка вкусовых примордиев происходит в них на одном хронологическом этапе внутриутробного развития и совпадает с проникновением нервных окончаний в эпителий сосочков.

В течение 10-й недели внутриутробного развития происходит закладка основных структур ЖС. Этот этап характеризуется началом формирования желоба вокруг сосочков и появлением в составе нервного сплетения ЖС ганглионарных клеток. Железы Эбнера закладываются на 11–12-й неделе развития, и усложнение их структуры совпадает с усложнением их иннервации. Возможно, ганглионарные структуры оказывают влияние на формирование желез ЖС, но связь этого процесса с закладкой вкусовых луковиц, которая наблюдается у грызунов [18], нами не выявлена.

Несмотря на то, что развитие вкусовых луковиц в ЖС человека начинается с одного вкусового примордия, расположенного на апикальной поверхности желобоватых сосочков, для зрелых ЖС человека характерно латеральное расположение вкусовых луковиц в эпителии стенок желоба [9]. В литературе существует несколько гипотез, объясняющих механизм перемещения вкусовых луковиц с апикальной поверхности ЖС в стенки желоба в процессе внутриутробного развития. По одной из версий, апикальные вкусовые луковицы в процессе развития исчезают и замещаются латеральными [23]. Другие авторы считают, что во время образования желоба вкусовые клетки мигрируют из апикального положения в стенку желоба [7, 8]. В данной работе вкусовые луковицы на апикальной поверхности ЖС человека были обнаружены у всех исследованных плодов с 10-й по 21-ю неделю развития. В клетках вкусовых луковиц ГС плодов человека с 8-й недели внутриутробного развития наблюдается образование секреторных везикул, что позволяет рассматривать незрелые вкусовые луковицы как органы с паракринной секрецией [22]. Возможно, апикальные вкусовые луковицы ЖС принимают участие в регуляции морфогенеза желобоватых сосочков плодов человека. К 13–14-й неделе внутриутробного развития вкусовые луковицы появляются и в эпителии развивающихся добавочных сосочков. Такая широкая зона локализации закладки вкусовых луковиц говорит о том, что источник клеток-предшественников вкусовых луковиц ЖС человека может не ограничиваться одним апикальным вкусовым примордием. В эпителии развивающихся вкусовых сосочков мышей обнаружены клетки нервного гребня, которые могут быть клетками-предшественниками вкусовых луковиц [15]. Также в последние годы доказано, что вкусовые клетки могут дифференцироваться из неспециализированного эпителия ЖС мышей под влиянием эпителиальных и мезенхимальных факторов [20]. Таким образом, для понимания процессов детерминации и дифференцировки клеток вкусовых луковиц языка и других эпителиальных производных ротовой полости человека необходимо дальнейшее изучение морфогенеза ЖС.

Литература

1. Developmental and Histological Studies of Fungiform Papillae in Fetal Human Tongue / L. Sayed et al. // The Egyptian Journal of Hospital Medicine. 2005. V. 18. P. 133–141.
2. *Doublet P.M.* Improved birth weight table for neonates developed from gestations dated by early ultrasonography / P.M. Doublet, C.B Benson., A.S. Nadel // Journal of Ultrasound Medicine. 1997. V. 16(4). P. 241–249.
3. Fetal crown rump length: Reevaluation of relation to menstrual age with high resolution real-time / F.P. Hadlock et al. // US Radiology. 1992. V. 182. P. 501–505.
4. *Flower D.R.* The lipocalin protein family: structure and function / D.R. Flower // Biochem. J. 1996. V. 318. P. 1–14.

5. Ganglion cells and topographically related nerves in the vallate papilla/von Ebner gland complex / A. Sbarbati et al. // Journal of histochemistry & citochemistry. 2002. V. 50(5). P. 709–718.
6. *Hamosh M.A.* Lipolytic activity of human lingual glands (Ebner) / M. Hamosh, W.Burns // Lab. Invest. 1977. V. 37. P. 603–608.
7. *Hirata K.* Immunohistochemical studies on neuron-specific enolase in developing rat vallate papillae / K. Hirata, T.Kanaseki // Anat. Embryol. 1989. V. 180. P. 159–163.
8. *Hosley M.A.* Neural induction of taste buds / M.A Hosley, S.E Hughes, B.Oakley // J. Comp. Neurol. 1987. V. 260. P. 224–232.
9. Immunohistochemical localisation of regulatory neuropeptides in human circumvallate papillae / T. Kusakabe et al. // J. Anat. 1998. V. 192. P. 557–564.
10. *Jitpukdeebodintra S.* Developmental patterning of the circumvallate papilla / S. Jitpukdeebodintra, Y. Chai, M.L Snead. // Int. J. Dev. Biol. 2002. V. 46. P. 755–763.
11. *Jung H.* Spacing patterns on tongue surface-gustatory papilla / H Jung., K. Akita, J. Kim // Int. J. Dev. Biol. 2004. V. 48. P. 167–151.
12. Lingual BDNF and NT-3 mRNA expression patterns and their relation to innervation in the human tongue: similarities and differences compared with rodents / I.V. Nosrat et al. // J. Comp. Neurol. 2000. V. 417. P. 133–152.
13. *Marettova E.* Innervation of the circumvallate papilla of the cat tongue / E. Marettova, M. Maretta // Anatomia Histologia Embryologia. 2012. V. 41. P. 300–305.
14. *Morris-Wiman J.* An in vitro model for the study of the role of innervation in circumvallate papillae morphogenesis / J. Morris-Wiman, L. Brinkley, R. Sego // Developmental Brain Research. 1999. V. 116. P. 141–150.
15. Neural crest contribution to lingual mesenchyme, epithelium and developing taste papillae and taste buds / H. Liu et al. // Developmental Biology. 2012. V. 368. P. 294–303.
16. Protein gene-product 9.5 in developing mouse circumvallate papilla: comparison with neuron-specific enolase and calcitonin gene-related peptide / S. Wakisaka et al. // Anat. Embryol. 1996. V. 194. P. 365–372.
17. *Roberts J.M.* Lingual lipase: immunocytochemical localization in the rat von Ebner gland / J.M. Roberts, R. Jaffe // Gastroenterology. 1986. V. 90. P. 1170–1175.
18. *Sbarbati A.* The anatomy and functional role of the circumvallate papilla/von Ebner gland complex / A. Sbarbati, C. Crescimmano, F. Osulati // Medical hypotheses. 1999. V. 53(1). P. 40–44.
19. *Schmale H.* Possible role for salivary gland protein in taste reception indicated by homology to lipophilic-ligand carrier proteins / H. Schmale, H. Holtgreve-Grez, H. Christiansen // Nature. 1990. V. 343. P. 366–369.
20. Shh and ROCK1 modulate the dynamic epithelial morphogenesis in circumvallate papilla development / J. Kim et al. // Developmental Biology. 2009. V. 325. P. 273–280.
21. *Suzuki T.* Cellular mechanism in taste buds / T. Suzuki // Bull Tokyo Dent. Coll. 2007. V. 48(4). P. 151–161.
22. *Witt M.* Embryonic and early fetal development of human taste buds: a transmission electron microscopical study / M. Witt, K. Reutter // Anat. Rec. 1996. V. 246. P. 507–523.
23. *Witt M.* Scanning electron microscopical studies of developing gustatory papillae in humans / M. Witt, K. Reutter // Chem. Senses. 1997. V. 22. P. 601–612.
24. *Witt M.* Innervation of developing human taste buds. An immunohistochemical study / M. Witt, K. Reutter // Histochem. Cell. Biol. 1998. V. 109. P. 281–291.

PRIMARY EMBRYONIC INNERVATION OF CIRCUMVALLATE PAPILLAE OF HUMAN FETUSES TONGUE

A.I. Kurtova, S.V. Savelev

In work studied innervation of circumvallate papillae (CP) of human fetuses from 5th to 21st weeks of prenatal development with antibodies to neuron specific β3-tubulin. As a result of research stages of formation of CP were revealed. The earliest stage is characterized by lack of nervous fibers in a CP epithelial placode and on the human is described for the first time. Taste bud primordia appear on an apical surface of CP on the 7th week of development that coincides with penetration of the nervous terminations into epithelium of tongue and formation of taste bud primordia in fungiform papillae of human tongue. Development of the main structures of CP begins on the 10th week of prenatal development. This stage is characterized by the beginning of formation of a trench round papillae and emergence in nervous plexus of CP of ganglion cells. For early stages of development of human CP the apical arrangement of taste buds is characteristic, and after the 10th week of development taste buds are formed both on an apical surface, and in walls of a trench of CP. Lack of apical taste buds in mature human CP suppose their role in regulation of morphogenesis of CP which demands further studying.

Key words: circumvallate papillae, taste buds, β3-tubulin, human fetuses

Информация об авторах

Куртова Анастасия Игоревна – научный сотрудник лаборатории развития нервной системы НИИ морфологии человека РАМН, аспирант.
E-mail: reptofly@gmail.com

Материал поступил в редакцию 03.09.2013 года.

© Коллектив авторов, 2013

УДК 616-001.17:599.323.4:591.22:576.36

ОСОБЕННОСТИ КЛЕТОЧНОГО ЦИКЛА И ФРАГМЕНТАЦИЯ ДНК КЛЕТОК ЛЕГКИХ КРЫС ПОСЛЕ ОЖОГА КОЖИ

И.В. Гунас, А.А. Очеретнюк, И.Л. Черешнюк, Д.А. Лысенко

Винницкий национальный медицинский университет имени Н.И. Пирогова, Винница, Украина

Представлены результаты исследования показателей кинетики клеточного цикла клеток легких крыс, определяемых методом проточной ДНК-цитометрии, после термического ожогового повреждения кожи и применения 0,9% раствора NaCl через 1, 3 и 7 суток. Показатели клеточного цикла клеток легких у крыс без ожогового повреждения характеризовались значительным преобладанием клеток, находящихся в фазе G0G1, и наличием баланса между процессами синтеза (S-фаза) и апоптоза (интервал SUB–G0G1). Через 1 сутки после ожогового поражения преобладали процессы апоптоза (увеличение клеток в интервале SUB–G0G1) при сохраненной способности клеток к синтезу ДНК (S-фаза). При этом отмечалось увеличение доли клеток, находящихся в фазе G0G1, наряду с увеличением блока пролиферации и снижением индекса пролиферации за счет уменьшения количества клеток в фазе G2 + M. При дальнейшем развитии ожогового поражения (3 суток после ожога) зафиксировано уменьшение популяции клеток в фазе G0G1 и увеличение индекса пролиферации. Через 3 и 7 суток эксперимента сохранялись значительное количество клеток с фрагментированной ДНК и увеличенные показатели блока пролиферации. На фоне ожогового поражения через 3 и 7 суток наблюдалось увеличение показателя S-фазы в сравнении с аналогичными показателями группы животных без ожога.

Ключевые слова: легкие, клеточный цикл, ожог, проточная ДНК-цитометрия

Общеизвестно, что поражение легких является достаточно частым осложнением вследствие термических ожогов тела как в раннем, так и в позднем послеожоговом периоде, которое зачастую существенно усугубляет состояние пациентов, часто становится причиной смерти больных и требует интенсификации и модификации способов лечения [2]. Основная форма клинической патологии легких при ожоговой болезни – пневмония. Многие авторы считают ее главной причиной смерти ожоговых больных, указывая на то, что поражение легких становится основной причиной летальных исходов в первом периоде ожоговой болезни [5]. По данным литературы, осложнения со стороны легких и дыхательных путей при глубоких ожогах наблюдались в 38,5% случаев, но некоторые исследователи приводят бо́льшие цифры – до 60%. Расхождение этих данных, очевидно, обусловлено отсутствием четких критериев диагностики поражений легких на фоне ожогов [1].

Анализ клинической картины поражения легких при ожогах указывает на разнообразие ее форм, но чаще выделяют две его основные разновидности. Первая связана с действием высоких температур на слизистую оболочку дыхательных путей. Эта форма воспаления легких некоторыми авторами выделяется термином «первичная ожоговая пневмония». Вторая разновидность – вторичные послеожоговые пневмонии – возникает вне непосредственной связи с действием термического агента на респираторный тракт. Патогенез ее развития и клеточные механизмы поражения наименее изучены, что, в свою очередь, не позволяет разработать адекватные и достаточно эффективные способы лечения данной патологии [3].

Немногочисленные исследования, посвященные клеточным основам поражения легких на фоне ожогов, описывают изменения клеточного цикла при прямом воздействии термического фактора на клетки легких [6, 7]. Установлено, что индекс апоптоза увеличивается уже через 2 часа после ожога и продолжает оставаться высоким в последующее время, а индекс PCNA увеличивается через 12 часов после ожога и, достигнув наибольших значений на 3-й день после него, остается на высоком уровне в более позднем периоде. По мнению некоторых исследователей, апоптоз не только играет роль в развитии повреждения при ожогах, но и является важным фактором в защите и восстановлении легочной ткани в последующий период [8]. В литературе нам не удалось обнаружить данных об исследовании показателей клеточного цикла клеток легких на фоне термического ожога, что и обусловило цель нашего исследования.

Цель исследования – методом проточной ДНК-цитометрии определить показатели клеточного цикла и фрагментации ДНК клеток легких в ранний послеожоговый период (через 1, 3 и 7 суток) после термического ожога кожи.

Материалы и методы

Экспериментальное исследование динамики показателей клеточного цикла и фрагментации ДНК клеток легких после ожоговой травмы кожи (через 1, 3 и 7 суток) на фоне применения 0,9% раствора NaCl (физиологический раствор, ФР) было выполнено на 36 крысах-самцах линии Вистар массой 155–160 граммов на базе Винницкого национального медицинского университета имени Н.И. Пирогова. Содержание животных и манипуляции с ними проводились согласно Общим этическим принципам экспериментов на животных, принятым на Первом национальном конгрессе по биоэтике (Киев, 2001), рекомендациям Европейской конвенции о защите позвоночных животных, которые используются для экспериментальных и других научных целей (Страсбург, 1986), и Правилам доклинической оценки безопасности фармакологических средств (GLP).

Животные были разделены на 2 группы: I – крысы без термической травмы кожи, которым проводилась инфузия ФР; II – животные с ожогом кожи, которым также проводилась инфузия ФР.

Ожог после соответствующей премедикации вызывали, прикладывая к боковым поверхностям туловища животных четыре медные пластинки (по 2 с каждой стороны), которые предварительно держали 6 минут в воде с постоянной температурой 100ºС. Общая площадь ожога у крыс указанной массы составляла 21–23% при экспозиции 10 секунд, что является достаточным для формирования ожога II степени – дермального поверхностного ожога с развитием шокового состояния средней степени тяжести.

ФР вводили внутривенно на протяжении 5–6 минут в дозе 10 мл/кг массы тела. Инфузию производили в нижнюю полую вену, для чего выполняли ее катетеризацию в асептических условиях через бедренную вену. Катетер, установленный в бедренной вене, подшивали под кожу. Его просвет по всей длине заполняли титрованным раствором гепарина (0,1 мл гепарина на 10 мл ФР) после каждого введения физиологического раствора. Первое введение ФР осуществляли через 1 час после моделирования патологического состояния, последующие инфузии выполняли ежедневно на протяжении 7 суток. Забор материала проводили под наркозом. У животных после декапитации разрезали грудную полость и вырезали лезвием кусочки легких размером около 1 см^3.

Содержание ДНК в ядрах клеток легких определяли методом проточной цитометрии. Суспензии ядер клеток легких получали с помощью раствора для исследования ядерной ДНК CyStain DNA (Partec, Германия) в соответствии с протоколом-инструкцией производителя. Данный раствор позволяет одновременно выполнять экстракцию ядер и помечать ядерную ДНК диамидинофенилиндолом (DAPI), который входит в его состав.

В процессе изготовления ядерных суспензий использовали одноразовые фильтры CellTics 50 мкм (Partec, Германия).

Проточный анализ выполняли на многофункциональном проточном цитометре Partec Pas (Partec, Германия) в Научно-исследовательском центре Винницкого национального университета имени Н.И. Пирогова.

Для возбуждения флуоресценции DAPI использовали УФ-излучение. Из каждого образца ядерной суспензии анализировалось 20 тыс. событий.

Распределение ДНК, которое отображает клеточный цикл и фрагментацию ДНК, представлено на странице с одной гистограммой с использованием линейной шкалы.

Анализ клеточного цикла проводили средствами программного обеспечения FloMax (Partec, Германия). Цифровой результат показан в окне циклического анализа клеток по алгоритму клеточного цикла вместе с графическим представлением фаз G0G1, S, G2 + M и экспериментальными данными.

Количественные показатели клеточного цикла:

- G0G1 – процент клеток в фазе G0G1 по отношению к клеткам во всех фазах клеточного цикла, на ДНК-гистограммах участок G0G1 обозначен как G1% и указывает долю ядер клеток с содержанием ДНК = 2c;
- S – процент клеток в фазе синтеза ДНК по отношению к клеткам во всех фазах клеточного цикла, на ДНК-гистограммах показатель S обозначен как S% и указывает долю клеток с содержанием ДНК > 2c и < 4c;
- G2 + M – процент клеток в фазе G2 + M по отношению к клеткам во всех фазах клеточного цикла, на ДНК-гистограммах показатель G2 + M обозначен как G2M% и указывает долю клеток, в которых происходит подготовка к делению (ДНК = 4c).

Определение фрагментации ДНК выполнено программными средствами FloMax (Partec, Германия) путем выделения SUB-G0G1 участка на ДНК-гистограммах – RN1 перед пиком G0G1, который соответствует ядрам клеток с содержанием ДНК < 2c и указывает процент ядер клеток в состоянии апоптоза.

IP – показатель уровня пролиферации (пролиферативный индекс), который определяется по сумме показателей S + G2 + M.

BP – показатель блока пролиферации. Увеличение числа клеток в фазе G2 + M при низких значениях S-фазы свидетельствует о задержке (блоке пролиферации) клеточного цикла в стадии G2 + M. Этот показатель оценивается по соотношению: S / (G2 + M).

Статистическая обработка полученных результатов проведена в пакете Statistica 6.1 с применением не-

параметрических методов. Оценивали правильность распределения признаков по каждому из полученных вариационных рядов, средние значения каждого признака и его стандартное квадратичное отклонение. Достоверность различий значений между независимыми количественными величинами определяли с помощью U-критерия Манна–Уитни.

Результаты и обсуждение

Результаты исследования свидетельствуют об отсутствии достоверных различий в показателях клеточного цикла клеток легких у животных контрольной группы (без ожогового поражения на фоне введения ФР) через 1, 3 и 7 суток после начала эксперимента (табл). Большинство клеток (около 80%) в легких животных контрольной группы находилось в фазе G0G1, а сопоставимое количество клеток в фазе S и интервале SUB–G0G1 дает основание предположить существование определенного баланса между процессами синтеза и фрагментации ядерной ДНК в неповрежденной легочной ткани.

На рисунке 1 представлен пример ДНК-гистограммы суспензии ядер клеток легких крысы без ожогового повреждения на фоне применения ФР.

В отличие от показателей клеточного цикла клеток легких животных группы контроля на фоне ожога и применения ФР уже через 1 сутки исследования были обнаружены существенные изменения, которые заключались в значительном увеличении доли клеток, находящихся в фазе G0G1 ($p<0,01$), а также клеток с фрагментированной ДНК (интервал SUB–G0G1) ($p<0,01$) на фоне уменьшения доли клеток в фазе G2 + M ($p<0,01$). При этом показатели S-фазы клеток легких группы животных через 1 сутки после ожога не отличались от показателей контрольной группы. Соответственно, были выявлены существенное уменьшение индекса пролиферации IP ($p<0,01$) и нарастание блока пролиферации BP ($p<0,05$) через 1 сутки после ожогового поражения по сравнению с показателями животных контрольной группы. На рисунке 2 представлен пример ДНК-гистограммы суспензии ядер клеток легких крысы через 1 сутки после ожога кожи на фоне применения ФР.

Через 3 суток после ожогового поражения кожи и применения ФР сохранялось уменьшение количества клеток в фазе G2 + M ($p<0,05$) наряду с повышенным содержанием в легочной ткани клеток SUB–G0G1 ($p<0,01$). При этом также сохранялся увеличенным показатель BP ($p<0,01$) по сравнению с аналогичным показателем животных контрольной группы в соответствующий период. Через 3 суток после ожогового поражения, в отличие от показателей клеточного цикла клеток легких через 1 сутки после ожога, наблюдалось существенное уменьшение популяции клеток G0G1 и увеличение индекса пролиферации, которые, однако, не имели достоверных отличий от показателей в контрольной группе ($p>0,05$). Сравнение показателей клеточного цикла клеток легких группы животных с ожоговым поражением через 1 и 3 суток показало, что на фоне снижения доли клеток фазы G0G1 и увеличения доли клеток фазы G2 + M существенно возрос индекс пролиферации (IP) ($p<0,05$).

Таблица

Показатели клеточного цикла клеток легких и фрагментации ДНК на фоне действия ожогового повреждения кожи и коррекции 0,9% раствором NaCl (M±σ)

Сутки	Группы животных	Показатели клеточного цикла					
		G0G1	S	G2 + M	IP	SUB-G0G1	BP
1	0,9% раствор NaCl	80,09 ±3,69	3,33 ±0,99	16,58 ±2,93	19,91 ±3,69	4,49 ±1,44	0,20 ±0,04
	Ожог + 0,9% раствор NaCl	92,14 ±4,13#	2,54 ±1,66	5,32 ±2,50#	7.86 ±4,14#	16.21 ±5,08#	0,44 ±0,11#
3	0,9% раствор NaCl	81,26 ±2,31	2,66 ±1,09	16,08 ±2,51	18,74 ±2,31	3,77 ±1,03	0,17 ±0,08
	Ожог + 0,9% раствор NaCl	85,54 ±6,44*	4,59 ±2,31	9,87 ±4,13#*	14,46 ±6.44*	16,61 ±5,42#	0,44 ±0,07#
7	0,9% раствор NaCl	81,12 ±3,46	3,04 ±1,01	15,85 ±2,97	18,89 ±3,45	4,05 ±0,99	0,20 ±0,07
	Ожог + 0,9% раствор NaCl	81,81 ±5,22*	4,95 ±1,19#*	13,24 ±4,61*	18,19 ±5,22*	13,72 ±5,56#	0,40 ±0,11#

– статистически значимые различия с показателями соответствующей группы животных без ожога;
* – статистически значимые различия с показателями группы животных через 1 сутки после ожога кожи

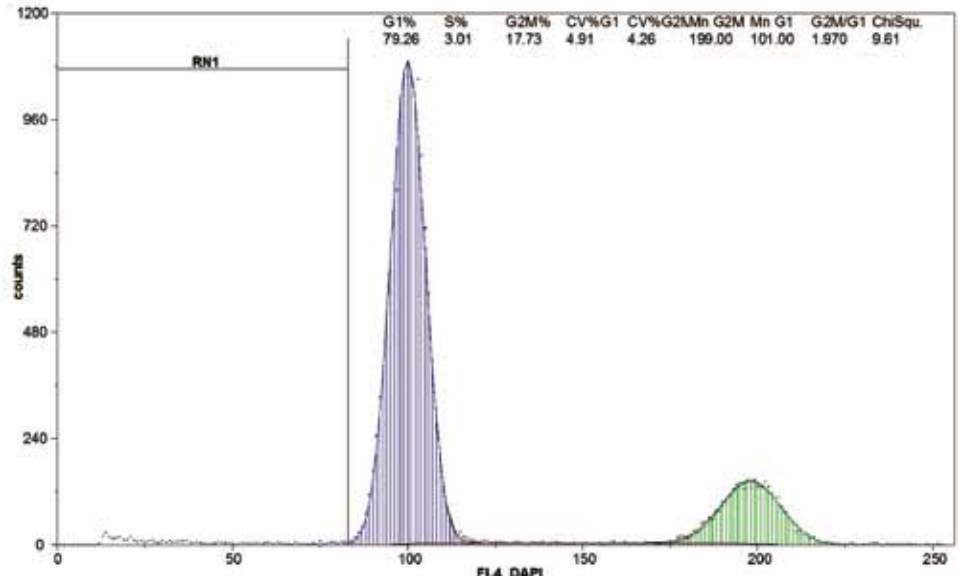

Рис. 1. ДНК-гистограмма ядерной суспензии клеток легких крысы без ожога кожи через 1 сутки после применения 0,9% раствора NaCl. RN1 (SUB–G0G1, фрагментация ДНК) = 2,83%

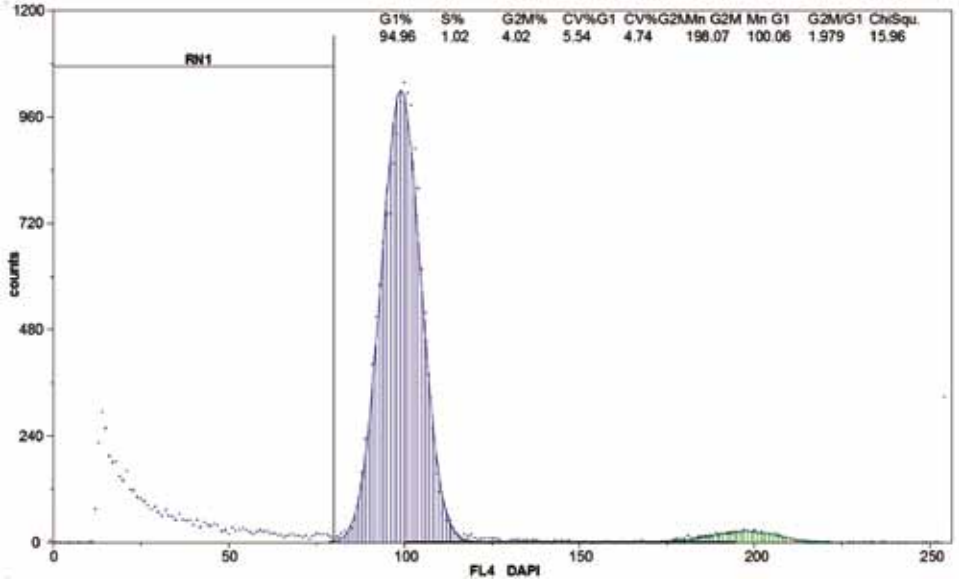

Рис. 2. ДНК-гистограмма ядерной суспензии клеток легких крысы через 1 сутки после ожога на фоне применения 0,9% раствора NaCl. RN1 (SUB–G0G1, фрагментация ДНК) = 21,54%

Через 7 суток в группе с ожоговым поражением и применением ФР зафиксировано дальнейшее уменьшение числа клеток в фазе G0G1, увеличение популяции клеток, находящихся в фазе G2 + M и, соответственно, увеличение индекса пролиферации. При этом данные показатели клеточного цикла клеток легких не отличались от аналогичных показателей в контрольной группе через 7 суток эксперимента ($p>0,05$). Однако вместе с тем сохранялось значительное увеличение доли клеток с фрагментированной ДНК (SUB–G0G1) ($p<0,05$) и показателя блока пролиферации ($p<0,05$) в сравнении с аналогичными показателями группы контроля. Достаточно неожиданным оказалось увеличение показателя S-фазы через 7 суток после ожогового поражения по сравнению с этим же показателем, определенным в контрольной группе ($p<0,05$) и группе животных через 1 сутки после ожогового повреждения кожи ($p<0,05$).

Результаты проведенного исследования свидетельствуют о достаточно стабильной картине показателей клеточного цикла в клетках легких животных без ожоговой травмы с преобладанием клеток, находящихся в фазе G0G1, и наличием определенного баланса между процессами синтеза ядерной ДНК и апоптоза. На фоне ожогового поражения через 1 сутки в клетках легких

преобладают процессы апоптоза, о чем свидетельствует существенное увеличение клеточной популяции с фрагментированной ДНК при сохранении доли клеток, синтезирующих ДНК. Наряду с этим через 1 сутки после ожога происходит увеличение доли клеток, находящихся в фазе G0G1, и блока пролиферации, а также снижение индекса пролиферации за счет уменьшения числа клеток в фазе G2 + M. Не отрицая вероятность прямого воздействия токсинов как основного медиатора клеточных нарушений при ожогах, можем отметить, что в данном случае возможна и параллельная защитная реакция организма на ожог путем снижения активной части пролиферирующих клеток и сохранения их популяции. Подобный механизм встречается при других видах поражения, например радиационном, и позволяет сохранить основную массу клеток неповрежденной [4].

При дальнейшем развитии ожогового поражения уже через 3 суток происходят изменения в сторону нормализации показателей клеточного цикла, что проявляется в виде уменьшения доли клеток в фазе G0G1 и увеличения индекса пролиферации. Можно предположить, что некоторое восстановление показателей клеточного цикла клеток легких через 3 суток после ожога возникает еще до проявления гистологических признаков регенерации, которые, по данным литературы, выявляются позднее [6]. На фоне ожогового поражения (через 3 и 7 суток) сохраняется значительное количество клеток в состоянии апоптоза и наблюдается увеличение блока пролиферации, что может указывать на недостаточность компенсаторных возможностей организма к восстановлению. Несмотря на существование взглядов о защитной роли апоптоза после ожогового поражения, сопоставление клинических данных других исследователей и полученных нами позволяет сделать заключение, что поражение легких может происходить именно на фоне усиления процессов апоптоза. Об этом свидетельствует увеличение и показателя S-фазы, выявленное через 7 суток после ожогового поражения, что, в свою очередь, указывает на недостаточные процессы репарации клеток легких в ранний период течения ожогового поражения.

Выводы

В легких крыс без ожоговой травмы на фоне применения 0,9% раствора NaCl наибольшая часть клеток легких (около 80%) находится в фазе G0G1, а сопоставимое количество клеток в S-фазе и интервале SUB–G0G1 свидетельствует о существовании определенного баланса между процессами синтеза и фрагментации ядерной ДНК в неповрежденной легочной ткани.

У крыс с ожоговым поражением кожи через 1 сутки в клетках легких усиливаются процессы апоптоза при сохраненном показателе S-фазы, возрастает доля клеток в фазе G0G1 наряду с увеличением блока пролиферации и снижением пролиферативного индекса за счет уменьшения популяции клеток в G2 + M фазе.

Через 3 суток после ожогового поражения проявляются признаки нормализации показателей клеточного цикла в виде уменьшения доли клеток в фазе G0G1 и увеличения индекса пролиферации. Сохраняются значительное число клеток, находящихся в состоянии апоптоза, и увеличенные показатели блока пролиферации, что наблюдается и через 7 суток эксперимента.

Существенное увеличение показателя S-фазы через 7 суток на фоне ожогового поражения, превышающее этот показатель у животных контрольной группы и через 1 сутки после ожога, может свидетельствовать об активации синтеза ДНК в клетках легких и их пролиферации.

Литература

1. *Климов А.Г.* Искусственное поддержание газообмена у пострадавших с термической травмой в период ожогового шока: Автореф. дис. ... докт. мед. наук. СПб., 2008. 44 с.
2. Комбустіологія: Підручник / Е.Я. Фісталь, Г.П. Козинець, Г.Є. Самойленко та ін. Київ: Інтерлінк, 2004. С. 24–26.
3. Лечение поражения дыхательных путей у пострадавших с комбинированной термической травмой: Учебное пособие. НИИ скорой помощи им. И.И. Джанелидзе. СПб., 2003. 12 с.
4. *Погорелов В.М.* Морфология апоптоза при нормальном и патологическом гемопоэзе / В.М. Погорелов, Г.И. Козинец // Гематология и трансфузиология. 1995. № 5. С. 17–24.
5. Поражение дыхательных путей у обожженных / С.К. Боенко, С.А. Полищук, В.И. Родин и др. Киев, 1990. С. 96–118.
6. Effects of smoke inhalation injury on the phagocytic function of rat alveolar macrophage and on neutrophil apoptosis / W.J. Li, Z.C. Yang, E.H. Li et al. // Zhonghua Shao Shang Za Zhi. 2003. V. 19. N. 3. P. 163–166.
7. The change in apoptosis and proliferation of pulmonary tissue cells in rats with smoke inhalation injury / W. Li, Z. Yang, X. Yang et al. // Zhonghua Shao Shang Za Zhi. 2002. V. 18. N. 3. P. 139–141.
8. The role of apoptosis in the pathophysiology of Acute Respiratory Distress Syndrome (ARDS): an up-to-date cell-specific review / V. Galani, E. Tatsaki, M. Bai et al. // Pathol. Res. Pract. 2010. V. 206. N. 3. P. 145–150.

FEATURES OF CELL CYCLE AND LUNG CELL DNA FRAGMENTATION IN RATS WITHIN 1, 3 AND 7 DAYS AFTER SKIN BURNS

I.V. Gunas, A.A. Ocheretnyuk, I.L. Chereshnyuk, D.A. Lysenko

The topic presents the results of the study of lung cell cycle kinetics parameters in rats, determined by method of flow DNA-cytometry with underlying thermal burn injuries to the skin and administration of 0,9 % NaCl

solution on 1^{-st}, 3^{-nd} and 7^{-th} days after injury. It was found that the parameters of lung cell cycle in rats with no significant burn injuries were characterized by a predominance of G0G1 cells and the balance between the processes of synthesis (S-phase) and apoptosis (SUB-G0G1 interval). The apoptosis (increase in number of cells within SUB-G0G1 interval) while maintaining the ability of cells to DNA synthesis (S-phase) dominated within a day after burn injuries. At the same time, a number of G0G1 cells also increased, along with an increase of proliferative unit and decrease of proliferation index, on account of reduction in number of G2 + M cells. We noticed a decrease in G0G1 cell population and increase of proliferation index under further development of burn injury within 3 days after registration of burns. A significant number of cells with fragmented DNA and increased parameters of proliferation unit remained on 3 and 7 day of the experiment. Also, we observed an increased S-phase index in animals with burn injuries 3 and 7 days after actual burns compared with the same index in animals with no burns.

Key words: lung, cell cycle, burn, flow DNA-cytometry

Информация об авторах

Гунас Игорь Валериевич – докт. мед. наук, профессор, заведующий Научно-исследовательским центром Винницкого национального медицинского университета имени Н.И. Пирогова.

Очеретнюк Анна Александровна – ассистент кафедры фармацевтической химии Винницкого национального медицинского университета имени Н.И. Пирогова.

Черешнюк Игорь Леонидович – канд. мед. наук, научный сотрудник Научно-исследовательского центра Винницкого национального медицинского университета имени Н.И. Пирогова.

Лысенко Дмитрий Андреевич – канд. мед. наук, доцент кафедры внутренних болезней № 2 Винницкого национального медицинского университета имени Н.И. Пирогова.

Адрес: 21018, Украина, Винница, ул. Пирогова, 56, НИЦ Винницкого национального медицинского университета имени Н.И. Пирогова. E mail: gunas@vsmu.vinnica.ua

Материал поступил в редакцию 12 апреля 2013 года.

© Коллектив авторов, 2013

УДК: 612.014.426:616-006.04-092.9

ОСОБЕННОСТИ НАКОПЛЕНИЯ ФЛУОРОХРОМОВ АНС, ДСМ И ДОКСОРУБИЦИНА В КЛЕТКАХ САРКОМЫ 45 КРЫС ПРИ ДЕЙСТВИИ НА ОПУХОЛЬ *in vivo* МАГНИТНЫМ ПОЛЕМ

А.И. Шихлярова, О.В. Тарнопольская, А.Н. Шевченко, Т.А. Куркина, И.А. Резинькова, Е.В. Филатова

ФГБУ «Ростовский научно-исследовательский онкологический институт» Минздрава России

Методом флуоресцентной микроскопии исследовали яркость флуоресценции АНС, ДСМ и доксорубицина, связанных с клетками саркомы 45 у крыс, при воздействии на опухоль магнитным полем. Магнитотерапию проводили аппаратом «Градиент-4М», позволяющим создать магнитное поле в режиме изменения частоты от 1 до 150 Гц, магнитной индукцией 20 мТ.

Под влиянием магнитного поля показатели флуоресценции аниона АНС в клетках в среднем не изменились. Накопление же в клетках опухоли катионов ДСМ и доксорубицина значительно увеличилось, в среднем в 4 раза для ДСМ и в 2 раза для доксорубицина.

Ключевые слова: саркома 45, флуорохромы АНС, ДСМ, доксорубицин

Проблема усиления доставки химиопрепаратов в опухоль актуальна, поскольку существует задача повышения эффективности химиотерапии в дозировках, токсичность которых находится на пределе переносимости. В настоящее время активно разрабатываются методы применения дополнительных к химиотерапии электромагнитных воздействий, ставящих целью усилить эффект химиотерапии [3, 7]. Магнитное поле, создаваемое аппаратом «Градиент-4М», в сравнении с аналогичными приборами семейства «Градиент» имеет ряд преимуществ, состоящих в возможности изменять частоту электромагнитного импульса в линейном режиме нарастания частоты от 1 до 150 Гц при постоянной амплитуде магнитной индукции 20 мТ [4]. Это может повлиять на процессы накопления химиопрепарата клетками опухоли.

Широко известно, что цитостатик и антибиотик доксорубицин является хромофором, и клетки опухоли, прижизненно окрашенные им, хорошо визуализируются под флуоресцентным микроскопом. В работе О.В. Тарнопольской и соавторов [6] показано, что яркость окрашенной доксорубицином клетки прямо зависит от концентрации в ней этого химиопрепарата. Установлено, что показатели флуоресценции доксорубицина, связавшегося с клетками живой клеточной взвеси опухоли поджелудочной железы в концентрации 50 мкМ, и потенциалозависимый флуоресцентный зонд-анион АНС (1-анилино-нафталин-8-сульфонат) имели высокий коэффициент корреляции по яркости флуоресценции. Из исследований Г.К. Максимова [1] и Е.М. Непомнящей [2] известно, что липофильный флуорохром катион ДСМ (4-(n-диметил-аминостирил)-1- метилпиридиний) очень хорошо проникает и в цитоплазму, и в ядро опухолевых клеток, причем визуализирует ядрышки, что очень важно для идентификации типа клеток. Кроме того, ДСМ так же, как анион АНС, является потенциалозависимым, то есть изменение интенсивности флуоресценции ДСМ отражает изменения мембранного потенциала клеток. Накопление ДСМ в клетке, в отличие от АНС, прямо пропорционально яркости клетки и ее мембранному потенциалу. Таким образом, мембранозависимые эффекты клеточных зондов и химиопрепарата доксорубицина могут позволить выявить особенности их накопления в клетках саркомы 45 (С-45) под влиянием воздействия магнитного поля на опухоль.

Целью работы было изучение методов флуоресцентной микроскопии изменения интенсивности флуоресценции доксорубицина (ДР), флуорохромов АНС, ДСМ, связанных с клетками саркомы 45 крыс, при воздействии на опухоль *in vivo*, магнитным полем аппарата «Градиент-4М». Наряду с этим сравнивались

цитоморфологические особенности накопления в клетках ДР, АНС и ДСМ.

Материалы и методы

Работа включала 9 серий экспериментов на 18 беспородных крысах с перевитой саркомой 45. Для перевивки был использован штамм опухоли, полученный из РОНЦ им. Н.Н. Блохина РАМН (Москва). Содержание и работа с животными осуществлялись в соответствии с регламентом и правилами лабораторной практики (приказ МЗ РФ № 3708н от 23.08.2010). С момента достижения опухолью объема около 3 $см^3$ были начаты серийные исследования. Каждая серия проводилась в режиме острого опыта на двух животных. Одному из них локально воздействовали на опухоль магнитным полем от индуктора аппарата «Градиент-4М» с линейным режимом возрастания частоты от 1 до 150 Гц, индукцией 20 мТл и многократной периодичностью повторения магнитного возмущения от минимума к максимуму в течение 10 минут. Второе животное не получало воздействия на опухоль и служило контролем. После наркотизации крыс умерщвляли и выделяли опухоли. Из каждой опухоли получали клеточную взвесь, концентрация клеток в которой составляла $7\pm3\times10^4$ клеток. Каждую клеточную взвесь от двух животных делили на три части. Одну часть витально окрашивали флуорохромом АНС, вторую – ДР, третью – ДСМ. Флуоресцентный зонд-катион ДСМ использовали в конечной концентрации 20 мкМ, АНС – 40 мкМ, ДР – 50 мкМ. На рисунке 1 представлены структурные формулы используемых нами флуорохромов. Препараты живых клеток после 10–20-минутной инкубации с флуорохромами при температуре +22–25°С исследовали под микроскопом Axio Imager M2 Zeiss. Микросъемку производили цветной цифровой камерой AxioCam HRc, а измерения проводили с помощью программного обеспечения AxioVision, rel.4.8. Использовали модуль захвата изображения MosaiX: 6 колонок, 6 рядов, получая 36 кадров цифровых изображений, повторяли 3 раза на разных участках одного препарата. Измерения проводили интерактивно, измеряя в среднем от 100 до 400 клеток опухоли в каждой пробе и все попавшие при этом в поле зрения лейкоциты, в основном лимфоциты. Клетки опухоли измеряли одним инструментом – Outline, а лейкоциты другим – Circle Out-In. Флуорохром ДСМ был синтезирован в НИИ физической и органической химии при ЮФУ. АНС поставлен фирмой Serva. Длина волны возбуждения и ДСМ, и ДР составляла 480 нм, а волны эмиссии – 520 нм. Для АНС эти параметры составили 375 и 480 нм. При микросъемке строго соблюдали одинаковое разрешение и экспозицию для каждого флуорохрома в сравниваемых пробах. Данные измерений клеток сохраняли в приложении AxioVision, rel.4.8 в файле, совместимом с Excel (Microsoft Office-2003), которые затем сводили в общие электронные таблицы и статистически обрабатывали в Excel и

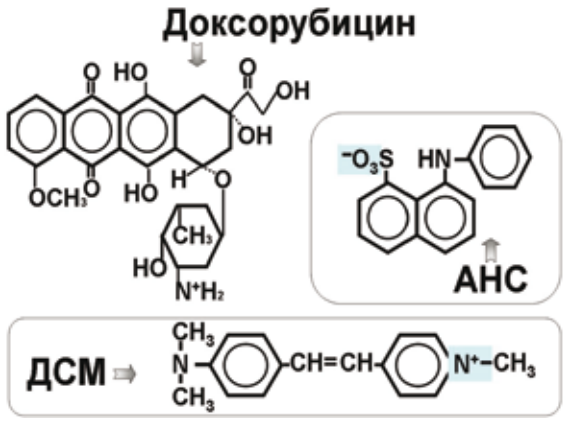

Рис. 1. Структурные формулы липофильных флуорохромов: аниона АНС, катионов ДСМ и доксорубицина

программе Statistika 6.0. Массив показателей сортировали по инструменту измерения, и тем самым отделяли показатели клеток опухоли от показателей лейкоцитов. Яркость клеток суммировали по трем каналам (RGB). Применяли как параметрические показатели (среднее и стандартное отклонение, t-критерий Стьюдента), так и непараметрические – критерий Вилкоксона для оценки различий *(p*-уровень).

Результаты

В таблице 1 представлены результаты измерения флуоресценции клеток для одной из 9 серий испытаний: животное № 1 получало на опухоль воздействие магнитным полем (МП), а животное № 2 не получало (контроль).

Обозначения в таблице следующие: N – число клеток (опухоли и лейкоцитов), S – средняя площадь клеток ± ст.откл., Br (brightness**)** – средняя яркость флуоресценции клеток ± ст.откл. В столбцах 3–5 даны показатели для клеток опухоли, а в столбцах 6–8 – для лейкоцитов.

При сопоставлении цитоморфологических показателей клеток С-45 в условиях воздействия на опухоль МП можно убедиться, что яркость свечения (столбцы 5 и 8) при окраске АНС после омагничивания снижается в 2,7 раза для опухолевых клеток: 327±53 против 122±31 и в 3,5 раза для лейкоцитов: 263±49 против 75±19 ($p<0,05$). Для ДР яркость флуоресценции достигла уровня, превышающего контроль в 1,8 раза, что свидетельствует о значительном увеличении накопления цитостатика в клетках опухоли под влиянием МП.

Из всех 9 подобных таблиц серий опытов была создана таблица 2 с показателями отношений яркости клеток, получивших воздействие МП, к яркости клеток опухоли, не подвергшихся его воздействию.

На рисунке 2 (А, Б, В) и рисунке 3 (А, Б, В) показаны по 3 поля зрения с клетками саркомы 45, окрашенных ДСМ и ДР, соответственно. В клетках, окрашенных ДСМ (рис. 2), видим зеленую цитоплазму, желто-бурые ядра, в лимфоцитах они ярко-оранжевые. В ядрах опухолевых клеток хорошо видны желто-оранжевые

Таблица 1

Цитоморфологические показатели для флуорохромов АНС, ДСМ, ДР, связанных с клетками опухоли саркомы 45 и с лейкоцитами, населяющими эту опухоль, при воздействии магнитного поля на опухоль i*n vivo* и без него

Воздействие на животного	Флуорохром	N	S (мкр.кв.)	Br (отн.ед.)	N_{le}	S_{le} (мкр.кв.)	Br_{le} (отн.ед.)
		Клетки саркомы 45			Лейкоциты		
1	2	3	4	5	6	7	8
№ 1 + МП	АНС	166	227±103	122±31	34	38±8	75±19
	ДСМ	72	277±131	36±5	20	42±6	25±3
	ДР	71	305±160	55±9	19	34±9	64±21
№ 2 – контроль	АНС	245	271±104	327±53*	74	43±10	263±49*
	ДСМ	179	294±118	25±4*	79	35±7	31±8
	ДР	210	381±183	31±4*	66	38±11	30±7*

* – различия статистически значимы, p<0,05

ядрышки, от 1 до 3 в каждом ядре. Имеет место неоднородность клеток по яркости и по размерам. В клетках саркомы 45, окрашенных ДР (рис. 3), также видны желто-зеленая гамма флуоресценции, неоднородность по размерам и яркости, ядрышки в ядре не визуализируются. Иногда виден яркий ободок вокруг ядра, в другой части клеток его нет. Яркость ядер и цитоплазмы существенно не отличается при окраске ДСМ и ДР, поэтому нельзя сказать, что ядра накапливают больше флуорохромов, чем цитоплазма.

При анализе показателей таблицы 2 обращают на себя внимание столбцы с показателями клеток, связавших ДР. Эти изменения во всех парах сравниваемых животных однонаправлены, в среднем равны 1,9±0,3 для клеток саркомы и 2,0±0,4 для лейкоцитов.

Обсуждение

Полученные результаты свидетельствовали о том, что клетки опухоли, на которую локально *in vivo* воздействовали МП, по сравнению с клетками опухоли, на которую не было такого воздействия, по-разному накапливают флуорохромы. При воздействии МП наблюдалось статистически значимое увеличение накопления ДР почти в 2 раза (p=0,015, t-критерий Стьюдента и p=0,009 – критерий Вилкоксона). При этом в тех же условиях воздействия МП флуорохром АНС во всех 9 парах накапливался по-разному: в 6 случаях яркость АНС в клетках, которые были омагничены, снижалась, в 3 – увеличивалась, так что в среднем за 9 серий изменений не выявлено, отношение равно 1. Флуорохром-катион ДСМ в 3 случаях показал снижение яркости, в остальных – увеличение, причем в двух парах очень значительное (в 5 и 12 раз). В итоге, в среднем его накопление увеличилось в клетках омагниченной опухоли почти в 4 раза. Накопление ДР в опухоли в результате действия МП было во всех случаях только увеличенным, что свидетельствует об

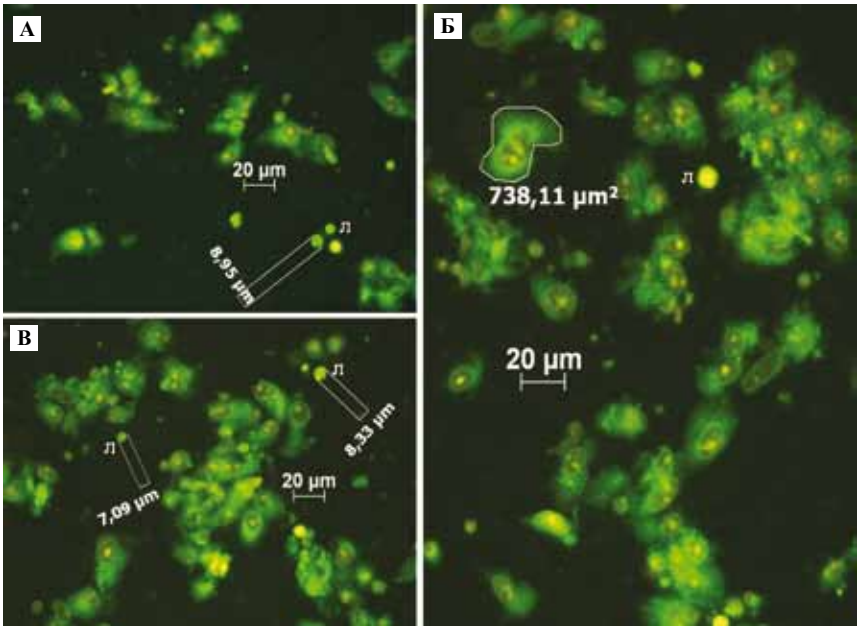

Рис. 2 (А, Б, В). 3 поля зрения препарата клеточной взвеси клеток саркомы 45, окраска флуорохромом ДСМ. Л – лейкоциты. Показаны обведенные белой линией клетки при интерактивном измерении их яркости и площади

Таблица 2

Отношение яркостей флуоресценции АНС, ДСМ, ДР, связанных с клетками саркомы 45, при воздействии магнитного поля на опухоль *in vivo*

Номер серии	Отношение средних яркостей флуоресценции (АНС, ДСМ, ДР) клеток при воздействии магнитного поля и без него. (Br + МП)/(Br без МП)					
	Клетки саркомы 45			Лейкоциты		
	АНС	ДСМ	ДР	АНС	ДСМ	ДР
1	0,37	1,44	1,77	0,29	0,81	2,13
2	0,51	0,82	1,76	0,66	0,62	1,76
3	0,69	5,1	1,48	0,51	5,1	1,77
4	0,68	1,24	1,57	0,69	1,1	2,7
5	1,4	1,4	1,97	1,26	1,1	1,46
6	1,71	3,0	2,1	2,0	5,9	2,41
7	1,75	12,6	1,97	1,45	17,0	1,61
8	0,94	3,5	2,35	0,82	4,4	1,93
9	1,02	0,72	2,4	0,88	0,84	1,9
M±m→	1,0±0,5	3,3±3,8*	1,9±0,3*	0,95±0,53	4,1±5,3**	2,0±0,4**

* – различия статистически значимы относительно яркости АНС,
(* – для клеток саркомы, ** – для лейкоцитов в саркоме 45); $p<0,05$

однонаправленном влиянии МП на проницаемость клеток С-45.

Для каждого животного показатели флуоресценции клеток опухоли и населяющих ее лейкоцитов были различными, однако средние показатели таблицы 2 для клеток саркомы и населяющих ее лейкоцитов близки (нижняя строка).

Выводы

Результаты проведенных испытаний показали, что воздействие на опухоль крысы *in vivo* магнитным полем аппарата «Градиент-4М» достоверно способствует усилению проникновения в клетки опухоли ДСМ и ДР, являющихся катионами, но не усиливает проникновение аниона АНС.

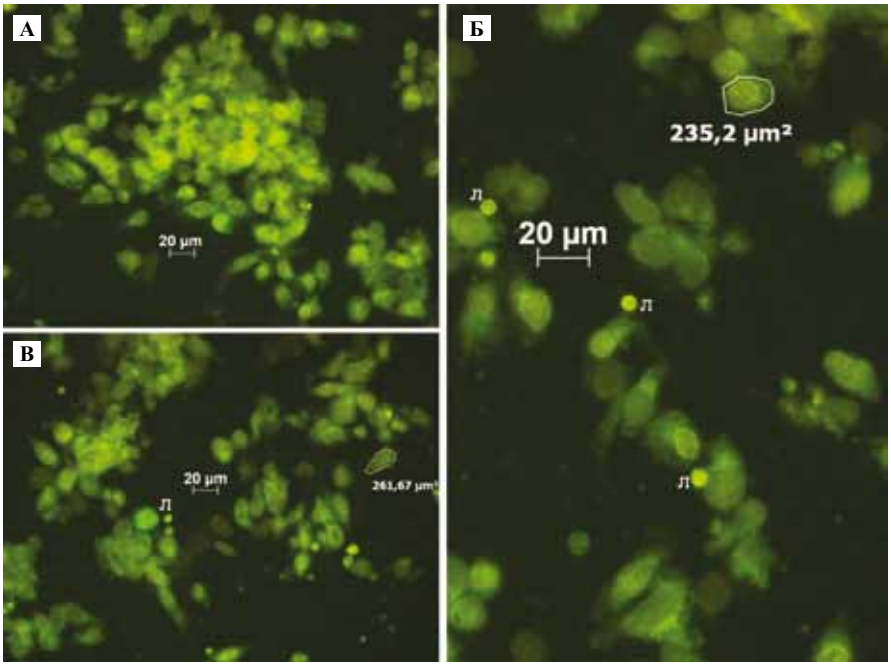

Рис. 3 (А, Б, В). 3 поля зрения препарата клеточной взвеси клеток саркомы 45, окраска доксорубицином. Л – лейкоциты

Литература

1. *Максимов Г.К.* Неоднородность клеток эпителия пунктата аденокарциномы предстательной железы по мембранному потенциалу / Г.К. Максимов, О.В. Тарнопольская, А.И. Шихлярова, Е.М. Непомнящая, В.А. Сергань // Вестник Южного научного центра РАН. 2012. Т. 8. № 3. С. 55–60.
2. *Непомнящая Е.М.* Прижизненная флуориметрия клеток перстневидноклеточного рака желудка с применением флу-

орохромов АНС и ДСМ / Е.М. Непомнящая, О.В. Тарнопольская, Х.Г. Мамулян // Клиническая и экспериментальная морфология. 2012. № 4. С. 18–22.
3. *Островская Л.А.* Противоопухолевая эффективность совместного воздействия низкоинтенсивного электромагнитного поля и сверхмалых доз доксорубицина / Л.А. Островская, М.И. Будник, Д.Б. Корман, Н.В. Блюхтерова, М.М. Фомина, В.А. Рыкова, Е.Б. Бурлакова // Радиационная биология. Радиоэкология. 2003. Т. 43. № 3. С. 351–354.
4. Патент на полезную модель № 98925. Российская Федерация. Аппарат для низкочастотной магнитотерапии «Градиент-4М» (правообладатель ООО «НПФ «Пульс») с приоритетом от 4 мая 2010 г. Регистрационное удостоверение № ФСР 2011/09881 / П.А. Половинкин, Э.О. Сариев, Г.А. Ткаченко.
5. *Тарнопольская О.В.* Флуоресценция клеток аденокарциномы поджелудочной железы и инфильтрирующих ее лимфоцитов у больных после предоперационной лучевой терапии / О.В. Тарнопольская, В.Ф. Касаткин, Е.М. Непомнящая, А.С. Горностаев // Материалы VII съезда онкологов и радиологов стран СНГ. 5–7 сентября 2012 г. Астана, Республика Казахстан. № 344. С. 164.
6. *Тарнопольская О.В.* Мембранный потенциал клеток аденокарциномы поджелудочной железы и накопление ими цитостатика доксорубицина / О.В. Тарнопольская, Е.М. Непомнящая, А.С. Горностаев // Тезисы симпозиума «Проблемы медицинской биофизики»; факультет фундаментальной медицины МГУ им. М.В. Ломоносова, 14–15 сентября 2012 г. М.: МАКС Пресс, 2012. С. 117–118.
7. *Шихлярова А.И.* Регуляторное влияние сверхнизкочастотных магнитных полей на энергетический метаболизм мозга и печени крыс-опухоленосителей (на модели саркомы 45 и химического канцерогенеза) / А.И. Шихлярова, Г.К. Максимов, Л.П. Барсукова, Г.Я. Марьяновская, А.А. Алаухова // Вестник Южного научного центра РАН. 2006. Т. 2. № 2. С. 96–103.

ACCUMULATION FEATURES OF FLUORESCENT PROBES ANS, DSM AND DOXORUBICIN IN RATS SARCOMA-45 CELLS UNDER THE MAGNETIC FIELD INFLUENCE ON TUMOR IN VIVO

A.I. Shikhlyarova, O.V. Tarnopolskaya, A.N. Shevchenko, E.V. Filatova, T.A. Kurkina, I.A. Rezinkova

The fluorescence intensity of the vital dye DSM (4 - (n-dimethylaminostyryl) -1 - methylpyridinium), dye ANS and doxorubitsin associated with cells of rats sarcoma 45 under the influence by magnetic fields to the tumor were investigated. Magnetic therapy device performed “Gradient-4M”, allowing to create a magnetic field in the regime of change the frequency from 1 to 150 Hz, 20 mT magnetic induction.
The fluorescence of anion ANS in the cells under the influence of the magnetic field average have not changed. Accumulation in the tumor cells cations DSM and doxorubicin significantly increased on average 4 times for DSM and 2 times for doxorubicin

Key words: Rats sarcoma-45, fluorescent probes DSM and ANS, doxorubicin

Информация об авторах

Шихлярова Алла Ивановна – докт. биол. наук, профессор, руководитель лаборатории биофизики рака Ростовского научно-исследовательского онкологического института.

Тарнопольская Ольга Владимировна – канд. физ.-мат. наук, ведущий научный сотрудник биохимической лаборатории Ростовского научно-исследовательского онкологического института.

Шевченко Алексей Николаевич – докт. мед. наук, профессор, руководитель отделения урологии Ростовского научно-исследовательского онкологического института.

Куркина Татьяна Анатольевна – младший научный сотрудник лаборатории биофизики рака Ростовского научно-исследовательского онкологического института.

Резинькова Ирина Алексеевна – младший научный сотрудник лаборатории биофизики рака Ростовского научно-исследовательского онкологического института.

Филатова Елена Викторовна – аспирант, Ростовский научно-исследовательский онкологический институт.

Адрес: 344037, Ростов-на-Дону, 14-я линия, 63. Ростовский научно-исследовательский онкологический институт
E mail: rnioi@list.ru

Переписку вести с Тарнопольской Ольгой Владимировной,
Телефон 8 919 891-67-80. E-mail: rnioi.biochem@gmail.com
rnioi.biochem@gmail.com

Материал поступил в редакцию 13 мая 2013 года.

© Коллектив авторов, 2013

УДК 616.24-006.311.04-07

СТРУКТУРНО-ФУНКЦИОНАЛЬНЫЕ ИЗМЕНЕНИЯ ЛЕГКИХ КРЫС ВИСТАР ПРИ ОДНОКРАТНОЙ И МНОГОКРАТНОЙ НОРМОБАРИЧЕСКОЙ ГИПОКСИЧЕСКОЙ НАГРУЗКЕ

Л.П. Михайлова[1], Е.И. Сидорова[1], О.В. Макарова[1], Е.В. Никонова[2], А.С. Сладкопевцев[1]

[1] ФГБУ «НИИ морфологии человека» РАМН, Москва

[2] Федеральный научно-клинический центр специализированных видов медицинской помощи и медицинских технологий ФМБА России, Москва

Проведено исследование морфофункциональных изменений легких у крыс Вистар при однократной и многократной нормобарической гипоксической нагрузке. Показано, что однократная нормобарическая физиологическая гипоксическая нагрузка газовой смесью с 10% кислорода вызывает у крыс Вистар развитие срочных адаптивных реакций, которые характеризуются десквамацией эпителия, повышением функциональной активности эффекторных клеток, дегрануляцией тучных клеток, повышением фагоцитарной активности нейтрофилов и макрофагов. При многократной гипоксической нагрузке у крыс Вистар формируется долговременная адаптация бронхолегочного аппарата, структурно обеспечиваемая повышением числа эффекторных клеток: нейтрофилов, макрофагов, лимфоцитов, тучных клеток, а также увеличением в физиологических пределах их функциональной активности.

Ключевые слова: нормобарическая гипоксическая нагрузка, легкие, бронхоальвеолярный смыв, адаптация

Метод адаптации к гипоксии достаточно широко используется в космонавтике, авиации, спортивной медицине и для лечения ряда психических и соматических заболеваний, успешно разрабатывается проблема механизмов адаптации к гипоксии [1]. О.Б. Александровым и соавт. [13], Л.П. Михайловой [9] показан положительный терапевтический эффект гипокситерапии при бронхиальной астме и хроническом бронхите, характеризующийся нормализацией показателей функции внешнего дыхания, снижением выраженности клинических проявлений бронхообструктивного синдрома, улучшением мукоцилиарного клиренса. Лечение было более эффективным в группе пациентов с легкой и средней тяжестью течения бронхиальной астмы. В результате лечения были отменены или снижены дозы бронхолитических препаратов. Длительность клинического эффекта гипокситерапии составила 4–6 месяцев.

Несмотря на длительное и достаточно широкое использование гипокситерапии для лечения пациентов с бронхообструктивным синдромом, структурные механизмы адаптации легких к нормобарической гипоксии недостаточно изучены, поэтому целью исследования было изучение морфофункциональных особенностей легких у крыс при однократной и многократной нормобарической гипоксической нагрузке.

Материалы и методы

Эксперименты проводили на 68 самцах крыс Вистар массой тела 200–240 граммов. Крыс опытных групп помещали в негерметичную камеру, через которую пропускали газовую смесь воздуха и азота в различных соотношениях для достижения необходимой (10%) концентрации кислорода. В работе использовали два режима гипоксической нагрузки – однократный (n=23) и многократный (n=19). Крысы, подвергавшиеся однократной гипоксической нагрузке, находились в камере с газовой смесью, содержащей 10% кислорода, в течение 30 минут, животные, подвергавшиеся многократной гипоксической нагрузке, – по 30 минут ежедневно в течение 10 дней. Контролем служили животные (n=26), дышавшие атмосферным воздухом, содержащим 21% кислорода. Все эксперименты проводили в соответствии с приказом МЗ СССР № 755 от 12.08.1977 с соблюдением правил биоэтики. Животных выводили из эксперимента передозировкой диэтилового эфира.

В жидкости бронхоальвеолярного смыва в камере Горяева подсчитывали цитоз, жизнеспособность кле-

ток оценивали в тесте с трипановым синим. В мазках, окрашенных по Романовскому–Гимзе, подсчитывали эндопульмональную цитограмму [14]. Фагоцитарную активность нейтрофилов и макрофагов оценивали со *Streptococcus epidermidis* [4]. Легкие фиксировали в жидкости Карнуа, изготавливали гистологические срезы и окрашивали их гематоксилином и эозином. Для выявления в легких тучных клеток соединительной ткани использовали окраску толуидиновым синим (pH 2,0) [17]. Индекс дегрануляции тучных клеток определяли по Д.П. Линдеру и соавт. [11]. На гистологических срезах подсчитывали число нейтрофилов в межальвеолярных перегородках и тучных клеток в поле зрения при увеличении микроскопа 200.

Результаты и обсуждение

После однократной гипоксической нагрузки газовой смесью, содержащей 10% кислорода, у крыс Вистар абсолютное количество клеток в жидкости бронхоальвеолярного смыва по сравнению с контролем не изменялось (табл. 1). По данным эндопульмональной цитограммы относительное содержание нейтрофилов статистически значимо возрастало, а число макрофагов и лимфоцитов не изменялось. Фагоцитарная активность нейтрофилов и макрофагов усиливалась, отмечалось достоверное увеличение процента фагоцитирующих клеток и фагоцитарного индекса (табл. 2).

При многократной гипоксической нагрузке газовой смесью, содержащей 10% кислорода, у крыс Вистар показатели цитоза в жидкости бронхоальвеолярного смыва не изменялись по сравнению с контрольной группой животных, дышавших атмосферным воздухом, однако были достоверно снижены по сравнению с однократной гипоксической нагрузкой (табл. 1). В эндопульмональной цитограмме по сравнению с контролем достоверно повышалось относительное количество лимфоцитов, нейтрофилов и эпителиальных клеток (табл. 1). По сравнению с животными, подвергшимися однократному гипоксическому воздействию, при многократной гипоксической нагрузке в бронхоальвеолярном смыве наблюдалось достоверное увеличение содержания лимфоцитов, эпителиальных клеток

Таблица 1

Цитологическая характеристика в жидкости бронхоальвеолярного смыва крыс Вистар при однократной и многократной нормобарической гипоксической нагрузке газовой смесью с 10% кислорода

№ п/п	Группа наблюдений – режим гипоксической нагрузки	Показатели				
		цитоз *10^6	Эндопульмональная цитограмма (%)			
			макрофаги	лимфоциты	нейтрофилы	эпителий
1	Контрольная – 21% O_2	0,6±0,2	86,9±3,4	4,7±2,0	2,0±0,4	4,6±2,0
2	Однократная – 10% O_2	0,6±0,1	65,0±0,2	3,4±1,1	21,2±7,9	9,4±3,0
3	Многократная – 10% O_2	0,4±0,1	36,0±6,9	11,4±2,7	38,8±8,4	14,7±2,7
Достоверность различий (p)	1–2	>0,05	>0,05	>0,05	<0,01	<0,05
	1–3	>0,05	<0,01	<0,01	<0,01	<0,05
	2–3	<0,05	<0,05	<0,01	<0,05	<0,05

Таблица 2

Показатели фагоцитарной активности нейтрофилов и макрофагов в жидкости бронхоальвеолярного смыва крыс Вистар в норме, при однократной и многократной нормобарической гипоксической нагрузке газовой смесью с 10% кислорода

№ п/п	Группа наблюдений – режим гипоксической нагрузки	Показатели			
		процент фагоцитирующих клеток		фагоцитарный индекс	
		нейтрофилы	макрофаги	нейтрофилы	макрофаги
1	Контрольная – 21% O_2	57,0±6,6	61,4±6,4	3,3±1,4	3,4±0,6
2	Однократная – 10% O_2	92,7±5,0	88,0±5,2	4,1±1,2	8,9±1,8
3	Многократная – 10% O_2	71,3±6,3	72,4±4,2	4,9±0,1	5,3±0,6
Достоверность различий (p)	1–2	<0,01	<0,001	<0,05	<0,01
	1–3	>0,05	>0,05	>0,05	<0,05
	2–3	>0,05	>0,05	>0,05	>0,05

и нейтрофилов (табл. 1). Показатели поглотительной способности фагоцитов были повышены по сравнению с контролем, но снижены по сравнению с группой животных, подвергавшихся однократному гипоксическому воздействию (табл. 2).

Таким образом, у крыс Вистар при однократной гипоксической нагрузке показатели цитоза жидкости бронхоальвеолярного смыва не изменялись, повышалось относительное содержание нейтрофилов в ней. Фагоцитарная активность нейтрофилов и макрофагов легких при этом режиме гипоксической нагрузки возрастала. При многократной гипоксической нагрузке у крыс Вистар снижались показатели цитоза бронхоальвеолярного смыва, а относительное содержание нейтрофилов, эпителия и лимфоцитов в бронхоальвеолярном пространстве было повышено. Фагоцитарная активность нейтрофилов и макрофагов легких при этом режиме гипоксической нагрузки была усилена.

При морфологическом исследовании легких крыс контрольной группы патологические изменения в них не обнаружены. В просвете отдельных бронхов определялись единичные клетки десквамированного эпителия. Слизистая оболочка формировала неглубокие складки, в зависимости от диаметра бронха, была выстлана цилиндрическим и кубическим эпителием. В стенке бронхов определялись небольшое количество диффузно рассеянных лимфоцитов и единичные лимфоэпителиальные узелки. Альвеолы и альвеолярные ходы были равномерно воздушными, межальвеолярные перегородки тонкие. Клеточные элементы, формирующие перегородки, представлены эндотелием, гистиоцитами, фибробластами, единичными в поле зрения нейтрофилами и тучными клетками с плотно упакованными метахроматичными гранулами. Междольковая строма была представлена рыхлой соединительной тканью с небольшим количеством диффузно рассеянных лимфоцитов и гистиоцитов. При морфометрическом исследовании количество нейтрофилов в строме легких крыс Вистар составило 3,1±0,6 в поле зрения (рис. 1 А). При окраске толуидиновым синим (pH 2,0) в легочной паренхиме определялись тучные клетки с плотно упакованными гранулами (рис. 2 А). Количество тучных клеток составило 3,2±0,4 в поле зрения при увеличении 200. Индекс дегрануляции тучных клеток был невысоким (2,5±0,2) (табл. 3).

В группе животных, подвергшихся однократному гипоксическому воздействию газовой смесью, содержащей 10% кислорода, при гистологическом исследовании патологические изменения в легких не выявлены. В просвете большинства бронхов были единичные клетки десквамированного эпителия. Респираторный отдел легких был равномерно воздушным с тонкими межальвеолярными перегородками, в которых определялись эндотелий, фибробласты, единичные нейтрофилы и тучные клетки.

После однократной гипоксической нагрузки выявлено увеличение количества нейтрофилов в межальвеолярных перегородках в 2 раза ($p<0,01$, табл. 3, рис. 1 Б). При этом нейтрофилы располагались, не образуя скоплений. После однократной гипоксической нагрузки количество тучных клеток в легочной паренхиме по сравнению с контролем достоверно возрастало и составило 4,0±0,5 (табл. 3, рис. 3 А), однако большая часть тучных клеток находилась в состоянии гранулолизиса (рис. 2 Б). Показатель индекса дегрануляции тучных клеток в соединительной ткани достоверно возрастал по сравнению с контролем и составил 2,9±0,2 (табл. 3).

После многократной гипоксической нагрузки газовой смесью, содержащей 10% кислорода, у крыс Вистар микроскопические изменения в легких не обнаружены. При гистологическом исследовании в просвете отдельных бронхов определялись клетки

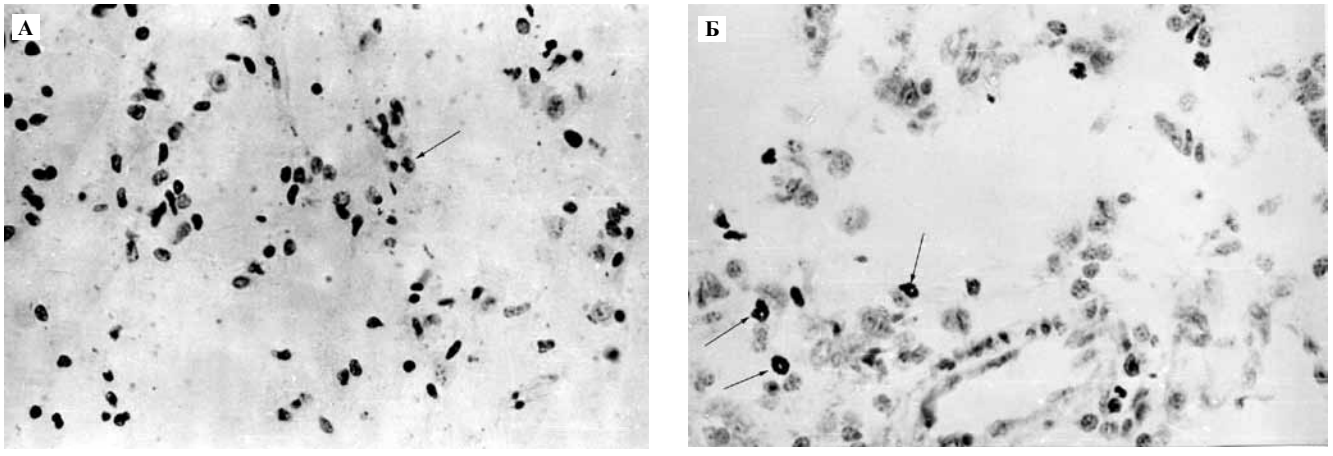

Рис. 1. Респираторный отдел легких крыс
А – Контрольная группа. В межальвеолярных перегородках единичные нейтрофилы
Б – Однократная нагрузка гипоксической газовой смесью с 10% кислорода.
Увеличение числа нейтрофилов в межальвеолярных перегородках.
Окраска толуидиновым синим (pH 2,0) × 200

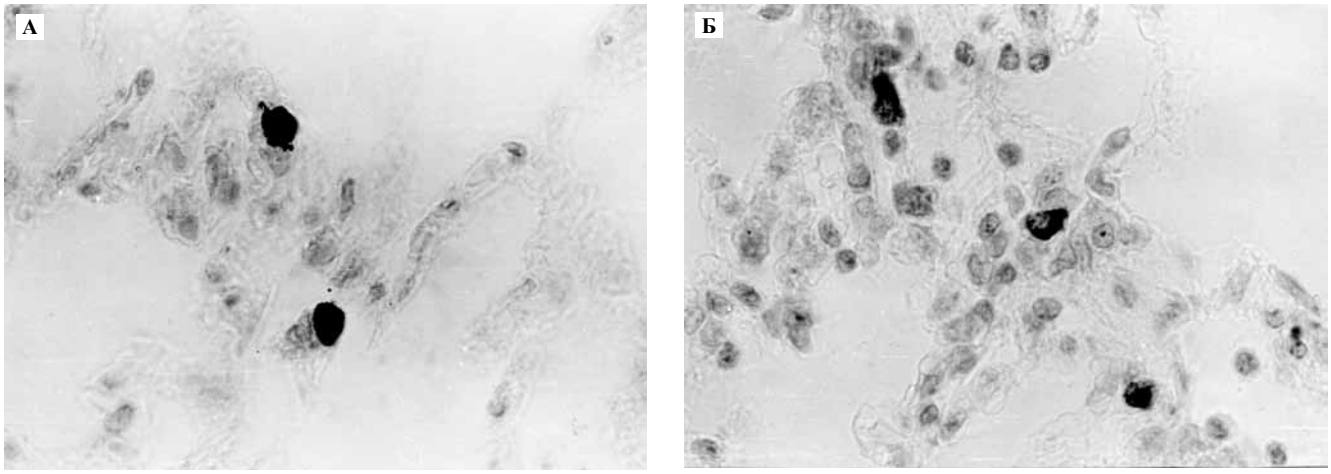

Рис. 2. В межальвеолярных перегородках крыс контрольной группы (А) тучные клетки с плотно упакованными гранулами; при гипоксической однократной нагрузке газовой смесью с 10% кислорода (Б) тучные клетки с явлениями гранулолизиса. Окраска толуидиновым синим (pH 2,0) × 400

десквамированного эпителия. Респираторный отдел легких был равномерно воздушным с тонкими межальвеолярными перегородками. Среди клеточных элементов в стенках альвеол определялись эндотелий, гистиоциты, фибробласты и диффузно рассеянные нейтрофилы. При окраске толуидиновым синим (pH 2,0) в легочной паренхиме выявлялось большое количество тучных клеток (рис. 3 Б). Количество нейтрофилов в межальвеолярных перегородках возрастало в 7 раз по сравнению с контролем и в 2,6 раза по сравнению с группой однократной гипоксической нагрузки и составило 22,1±3,2 (табл. 3). Показатель числа тучных клеток в легочной паренхиме по сравнению с контролем и группой с однократной гипоксической нагрузкой статистически значимо возрастал и составил 14,1±5,1 (табл. 3). Индекс дегрануляции тучных клеток при многократной гипоксической нагрузке не изменялся как по сравнению с контролем, так и с однократным гипоксическим воздействием (табл. 3).

Таким образом, после однократной и многократной гипоксической нагрузки газовой смесью, содержащей 10% кислорода, в легких крыс Вистар выявлено увеличение количества нейтрофилов в межальвеолярных перегородках, свидетельствующее об усилении их миграционной способности; показатель дегрануляции тучных клеток после однократной гипоксической нагрузки по сравнению с контрольной группой повышался. При многократной гипоксической нагрузке сохранялась очаговая десквамация эпителия бронхов, выраженность которой существенно не отличалась от наблюдавшейся при однократной гипоксической нагрузке. Однако, в отличие от однократной гипоксической нагрузки, в легких увеличивалось количество нейтрофилов и тучных клеток соединительной ткани.

Таблица 3

Количество нейтрофилов, тучных клеток и индекс их дегрануляции в легких крыс Вистар при многократной нормобарической гипоксической нагрузке газовой смесью с 10% кислорода

№ п/п	Группа наблюдений – режим гипоксической нагрузки	Число нейтрофилов в межальвеолярных перегородках	Показатели тучных клеток	
			количество	индекс дегрануляции
1	Контрольная – 21% O_2	3,1±0,6	2,9±0,6	2,5±0,2
2	Однократная – 10% O_2	6,24±0,63	4,0 ±0,5	2,9±0,2
3	Многократная – 10% O_2	22,1±3,2	14,1±5,1	2,8±0,1
Достоверность различий (p)	1–2	<0,01	<0,05	<0,05
	1–3	<0,001	<0,05	>0,05
	2–3	<0,01	<0,05	>0,05

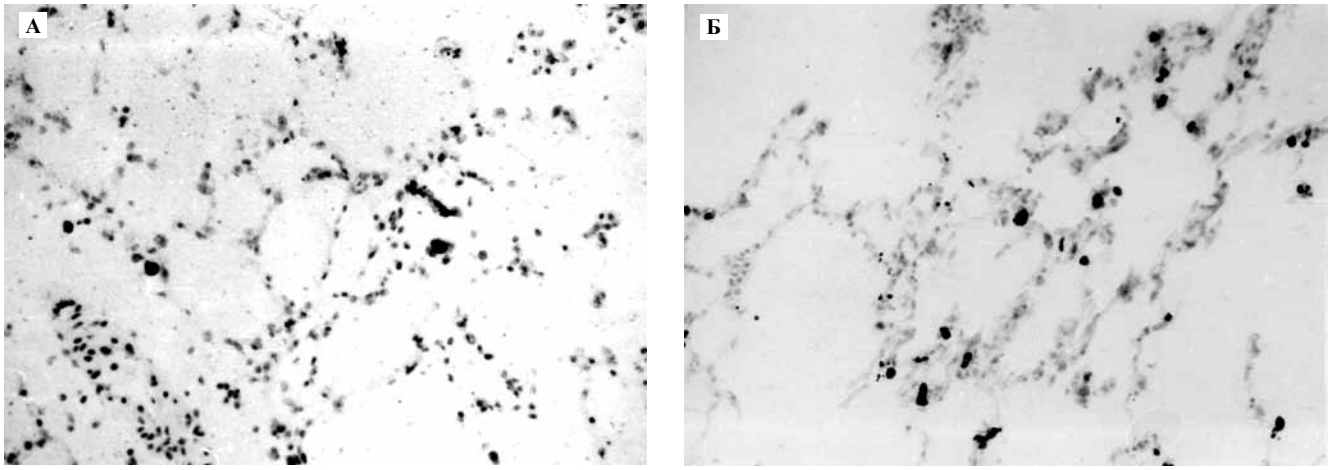

Рис. 3. Респираторный отдел легких крыс
А – Однократная гипоксическая нагрузка газовой смесью с 10% кислорода. Единичные тучные клетки в межальвеолярных перегородках
Б – Многократная гипоксическая нагрузка газовой смесью с 10% кислорода. Множественные тучные клетки в межальвеолярных перегородках
Окраска толуидиновым синим (pH 2,0) × 160

Показатель дегрануляции тучных клеток по сравнению с контролем возрастал. Многократная гипоксическая нагрузка, несмотря на десквамацию бронхиального эпителия и усиление миграции нейтрофилов, не вызвала развития воспалительного процесса в легких.

Выявленные нами структурно-функциональные изменения легких при однократном и многократном гипоксическом воздействии обусловлены адаптивными процессами. В развитии адаптивных реакций прослеживается два этапа – этап срочной, но несовершенной адаптации и последующий этап относительно устойчивой и достаточно совершенной долговременной адаптации [3, 7]. Срочный этап адаптационной реакции возникает непосредственно после начала действия раздражителя и реализуется на основе готовых, ранее сформировавшихся биологических механизмов. На этом этапе адаптации деятельность организма нередко протекает на пределах физиологических возможностей, при полной мобилизации функционального резерва и далеко не в полной мере обеспечивает адаптационный эффект. Неотъемлемым компонентом срочной адаптации является значительная стресс-реакция со всеми ее проявлениями. Существенным компонентом срочной адаптации может оказаться повреждение клеток, тканей ферментами и т.д. Таким образом, для срочной адаптации характерны предельная мобилизация функциональных реакций, выраженная стресс-реакция и явления повреждения.

Долговременный этап адаптации возникает постепенно, в результате длительного или многократного действия на организм факторов среды. В итоге постепенного количественного накопления тех или иных изменений организм приобретает новое качество и из неадаптированного превращается в адаптированный. Долговременная адаптация повышает функциональный резерв организма, что позволяет переносить ранее нефизиологические стрессовые нагрузки [1, 3].

Однократная нормобарическая физиологическая гипоксическая нагрузка вызывает у крыс Вистар развитие срочных адаптивных реакций, которые характеризуются десквамацией эпителия, повышением функциональной активности эффекторных клеток, дегрануляцией тучных клеток, повышением фагоцитарной активности нейтрофилов и макрофагов. При острой гипоксии у крыс Вистар с высоким адаптивным резервом морфологическим эквивалентом срочной адаптации легких является повышение в физиологических пределах функциональной активности эффекторных клеток. Активированные эффекторные клетки высвобождают медиаторы, цитокины, усиливают экспрессию молекул адгезии и таким образом рекрутируют в легкие новый пул эффекторных клеток и активируют их. По данным Л.Д. Лукьяновой и соавт. [6], при срочной адаптации к гипоксии увеличивается устойчивость клеточных мембран, повышение образования активных форм кислорода и активации фактора, индуцируемого гипоксией, не происходит. При высоком уровне адаптационного резерва в легких благодаря воздействию ингибирующих систем (антиоксиданты, ингибиторы протеаз, белки теплового шока) активация клеток и продукция ими флогогенных молекул тормозится и развивается в физиологических пределах, что приводит в конечном счете к формированию долговременных адаптивных реакций [1, 3, 10].

При многократной гипоксической нагрузке у крыс Вистар формируется долговременная адаптация бронхолегочного аппарата, структурно обеспечиваемая повышением числа эффекторных клеток – нейтро-

филов, макрофагов, лимфоцитов, тучных клеток, а также увеличением в физиологических пределах их функциональной активности. Указанные изменения можно расценить как «физиологическое воспаление» или как невоспалительную активацию [12]. Активация функциональной способности фагоцитов, приводя к высвобождению кислородных радикалов, протеаз, сопровождается повреждением эпителиальной выстилки. Поврежденный эпителий также выделяет ряд провоспалительных медиаторов, таких как 12, 15- HETE, являющихся хематтрактантами для нейтрофилов [2, 8, 16]. Активация тучных клеток и выброс ими биологически активных медиаторов под влиянием гипоксии – закономерный процесс, так как тучные клетки экспрессируют хеморецепторы, реагирующие на изменение парциального давления кислорода и углекислого газа [15]. Несмотря на выраженную функциональную активность эффекторных клеток, воспалительного процесса в легких у крыс Вистар при многократной гипоксической нагрузке не обнаружили, что также свидетельствует об адаптивном характере процесса.

Выводы

1. Развитие срочных адаптивных реакций в легких крыс Вистар при однократной физиологической гипоксической нагрузке газовой смесью с 10% кислорода характеризуется десквамацией бронхиального эпителия, повышением функциональной активности фагоцитов: усилением миграции нейтрофилов, дегрануляцией тучных клеток, повышением фагоцитарной активности нейтрофилов и макрофагов.

2. При многократной гипоксической нагрузке у крыс Вистар формируется долговременная адаптация легких, морфофункционально обеспечиваемая как увеличением числа эффекторных клеток – нейтрофилов, макрофагов и тучных клеток, так и повышением их функциональной активности.

Литература

1. *Меерсон Ф.З.* Адаптация к периодической гипоксии в терапии и профилактике / Ф.З. Меерсон и др. М.: Наука, 1989. 70 с.
2. *Ястребов А.П.* Влияние нормобарической гипоксии на биологический возраст и свободнорадикальное окисление липидов крови при старении организма. Вопросы экспериментальной физиологии: Сборник статей. Екатеринбург: УрО РАН, 1997. С. 151–158.
3. *Горизонтов П.Д.* Гомеостаз / П.Д. Горизонтов. М.: Медицина, 1981. 576 с.
4. *Дуглас С.Д.* Исследование фагоцитов в клинической практике / С.Д. Дуглас, П.Г. Куи. М.: Медицина, 1983. 109 с.
5. *Караш Ю.М.* Нормобарическая гипоксия в лечении, профилактике, реабилитации / Ю.М. Караш, Р.Б. Стрелков, А.Я. Чижов. М.: Медицина, 1988. 351 с.
6. *Лукьянова Л.Д.* Роль провоспалительных факторов, окиси азота и некоторых параметров метаболизма липидов в развитии срочной гипоксии и накоплении HIF-1α / Л.Д. Лукьянова, Г. В. Сукоян, Ю.И. Кирова // Бюллетень экспериментальной биологии и медицины. 2013. № 155. Т. 5. С. 597–601.
7. *Меерсон Ф.З.* Адаптивная медицина. Механизмы и защитные эффекты адаптации / Ф.З. Меерсон. М.: Hypoxia Medical LTD, 1993. 331 с.
8. *Мешанинов В.Н.* Влияние гипоксии на свободнорадикальное окисление липидов в органах системы крови животных в условиях старения организма / В.Н. Мешанинов // Вестник Уральской государственной медицинской академии. 1997. Вып. 3. С. 16–19.
9. *Михайлова Л.П.* Клинико-экспериментальное исследование механизмов действия гипокситераии: Автореф. дис. … канд. мед. наук / Л.П. Михайлова. М., 1992. 24 с.
10. *Макарова О.В.* Морфология легких крыс при острой нормобарической гипоксии / О.В. Макарова, Л.П. Михайлова, Т.Н. Турусина, В.В. Артемов / В кн.: II Всесоюзный конгресс по болезням органов дыхания. М., 1991. С. 23.
11. *Линдер Д.П.* Морфометрический анализ популяции тучных клеток / Д.П. Линдер, М.Я. Родкин, В.С. Ефимов // Архив патологии. 1980. № 6. С. 60–64.
12. *Поликар А.Г.* Бронхолегочный аппарат. Структура и механизмы в норме и патологии: пер. с англ. / А.Г. Поликар, П. Гали. Новосибирск: Наука, 1977. 333 с.
13. *Александров О.В.* Применение нормобарической гипоксии в комплексном лечении больных хроническим бронхитом / О.В. Александров, Р.С. Виницкая, Э.Г. Давыдов, П.В. Стручков // Терапевтический архив. 1991. № 3. С. 96–99.
14. *Романова Л.К.* Эндопульмональная цитограмма – показатель защитных клеточных реакций легких. В кн.: Материалы 2-й Всесоюзной конференции морфологов-фтизиатров и пульмонологов «Морфологические аспекты защитных механизмов при туберкулезе». М., 1985. С. 67–70.
15. *Яглова Н.В.* Секреция тучных клеток щитовидной железы при воздействии тиреотропного гормона / Н.В. Яглова, В.В. Яглов // Клиническая и экспериментальная морфология. 2012. № 2. С. 36–40.
16. *Stenmark K.P.* Potential of eucosanoids and PAF in the pathophysiology of bronchopulmonary dysplasia / K.P. Stenmark // Amer. Rev. Respir. Dis. 1987. V. 136. P. 770–2.
17. *Lee T.D.* Intestinal mucosal mast cell: isolation from rat lamina propria and purification using unit gravity velocity sedimentation / F. Shanahan, H.R. Miller // Immunology. 1985. V. 55. P. 721–8.

STRUCTURAL AND FUNCTIONAL CHANGES OF THE RATS WISTAR THE SINGLE AND REPEATED NORMOBARIC HYPOXIC LOAD

L.P. Mikhaylova, E.I. Sidorova, O.V. Makarova, E.V. Nikonova, A.S. Sladkopevtsev

A study of morphological and functional changes in the lungs of Wistar rats with single and multiple normobaric hypoxic stress. It is shown that a single physiologic normobaric hypoxic gas mixture from the load 10% oxygen is the development in Wistar rats term adaptive responses are characterized by desquamation of the epithelium, increased functional activity of effector cells, degranulation of mast cells, increased phagocytic activity of macrophages and neutrophils. When multiple hypoxic stress generated in Wistar rats prolonged adaptation bronchopulmonary apparatus provides increased structural number of effector cells: neutrophils, macrophages, lymphocytes, mast cells and increased within physiological limits their functional activity.
Key words: normobaric hypoxic load, lungs, bronchoalveolar wash, adaptation

Информация об авторах

Михайлова Лилия Петровна – докт. мед. наук, заведующая лабораторией пульмонологии НИИ морфологии человека РАМН.
Адрес: 117418, Москва, ул. Цюрупы, д. 3. Телефон 8 (499) 120-80-65. E-mail: morfolhum@mail.ru

Макарова Ольга Васильевна – докт. мед. наук, профессор, заместитель директора НИИ морфологии человека РАМН по научной работе, заведующая лабораторией иммуноморфологии воспаления.
Адрес: Москва, ул. Цурюпы, д. 3. Телефон: 8 (499) 120 4303. E-mail: morfolhum@mail.ru

Сидорова Екатерина Игоревна – канд. биол. наук, старший научный сотрудник лаборатории пульмонологии НИИ морфологии человека РАМН.
Адрес: 117418, Москва, ул. Цюрупы, д. 3. Телефон 8 (499) 120-80-65. E-mail: morfolhum@mail.ru

Сладкопевцев Алексей Сергеевич – канд. биол. наук.
Адрес: 117418, Москва, ул. Цюрупы, д. 3. Телефон 8 (499) 120-80-65. E-mail: morfolhum@mail.ru

Никонова Евгения Владимировна – канд. мед. наук, врач высшей категории.
Адрес: 115682 Москва, Ореховый бульвар, д. 28. E-mail: administracia83@bk.ru

Материал поступил в редакцию 7 июня 2013 года.

© Малков И.И., Твердохлеб И.В., 2013

УДК: 616-007.43:616-089.844-003.9-008.9

ИЗМЕНЕНИЯ ТКАНЕЙ ПЕРЕДНЕЙ БРЮШНОЙ СТЕНКИ ПОСЛЕ ЭКСПЕРИМЕНТАЛЬНОЙ АЛЛОПЛАСТИКИ

И.И. Малков, И.В. Твердохлеб

ГУ «Днепропетровская медицинская академия МЗ Украины», Днепропетровск, Украина

Целью работы является определение динамики структурно-функциональных перестроек микрососудистого компонента в составе передней брюшной стенки после проведения аллопластики вентрального экспериментального дефекта. Проведенный анализ процессов формирования рубцовой ткани и перестроек структуры мышц передней брюшной стенки при пластике экспериментального дефекта позволил обнаружить, что присутствие полипропиленового протеза в умеренной степени увеличивает продолжительность хода ранних воспалительных процессов, однако в дальнейшем обеспечивает адекватные и полноценные структурные перестройки рубцовой и мышечной ткани, включая компоненты микроциркуляции.

Ключевые слова: экспериментальная вентральная грыжа, аллопластика, реакция и регенерация тканей, микроциркуляция

Основу успешного лечения вентральных грыж составляет надежное закрытие дефекта в склеротически измененной и атрофированной мышечно-апоневротической ткани переднебоковой стенки живота [3]. Эффективность аллопластики вентральных грыж в большой степени зависит от ряда неоднородных факторов, которые условно можно разделить на четыре группы: 1) свойства аллопластического материала; 2) адекватность выбора техники вмешательства; 3) особенности течения реакции местных тканей в послеоперационном периоде; 4) состояние ведущих системных характеристик – гемодинамических, спирографических и т.п. [6]. Анализ указанных факторов нашел широкое отображение в научной литературе и способствовал достижению значительных успехов в герниологии, однако сегодня существует весьма ограниченное количество исследований, посвященных изучению взаимодействия этих факторов, а также анализу влияния данного взаимодействия на непосредственные и отдаленные результаты лечения [9].

Наиболее перспективны на данном этапе те исследования, которые предполагают предварительное экспериментальное обоснование использования синтетического материала с последующей клинической оценкой эффективности герниопластики [5, 7]. В настоящее время в литературе встречаются лишь единичные публикации подобного характера [8, 10].

На наш взгляд, перспективным направлением решения данной проблемы является выявление качественных и количественных морфологических критериев, характеризующих процесс заживления и формирования рубца с последующим анализом реактивных и репаративных свойств тканевых компонентов при проведении аллопластики вентральных грыж. Кроме того, существенную роль в понимании структурно-функционального состояния тканей имеет анализ взаимоотношений соединительной ткани с элементами гемомикроциркуляторного русла, а также механизмов его реорганизации с учетом динамики перестроек мышечно-апоневротических структур в составе передней брюшной стенки.

Исходя из изложенного, цель исследования состояла в определении динамики структурных преобразований микрососудистого компонента в составе тканей передней брюшной стенки после проведения аллопластики экспериментального вентрального дефекта.

Материалы и методы

Исследование проведено на белых беспородных половозрелых крысах-самцах массой 170–220 граммов. Контрольная (первая) группа включала 19 крыс, у которых иссекали участок мышечно-апоневротического слоя брюшной стенки размерами 2×0,3 см по срединной линии и послойно ушивали дефект при сближении краев раны. В экспериментальной (второй) группе у 29 животных после иссечения аналогичного участка и ушивания дефекта к наружному мышечному слою фиксировали полипропиленовую монофиламентную сетку

Prolene размерами 3×1,5 см с последующим восстановлением кожного покрова. Исследование проводили через 3 суток, 10 суток, 1 месяц, 3 месяца и 1 год после имплантации полипропиленового протеза. Материал из участка пластики брали путем иссечения тканей после эвтаназии животного под глубоким наркозом [4]. Для морфологического анализа использовали участок передней брюшной стенки, на 2 см превышающий по площади размеры протеза.

При проведении количественного исследования руководствовались общими принципами морфометрического анализа, изложенными Г.Г. Автандиловым [1]. Удельные объемы клеточных и сосудистых элементов в зоне формирования рубца и мышц передней брюшной стенки определяли методом точечного счета при использовании окулярных тест-систем по формуле:

$$V_v = \frac{P_i}{P_t},$$

где V_v – удельный объем гистоструктуры;
P_i – количество точек тест-системы, которые приходятся на структуру;
P_t – общее количество точек тест-системы.

Поверхностную плотность гемокапилляров рассчитывали по формуле:

$$S_v = \frac{2C_i}{L_t},$$

где S_v – поверхностная плотность структуры;
C_i – количество пересечений тестовой линии с контуром структуры;
L_t – общая длина тестовой линии.

Для анализа численной плотности гемокапилляров использовали формулу для случайно распределенных структур:

$$N_v = \frac{N_a}{D},$$

где N_a – число профилей структур в единице площади среза;
D – средний тангенциальный диаметр гемокапилляров.

Определение достоверности различий между выборками проводили с учетом парного t-критерия Стьюдента, а также непараметрического критерия Уилкоксона в случае отсутствия нормального статистического распределения величин [2]. Полученные квантифицированные результаты обрабатывали с помощью лицензионной программы Statistica (версия 6.1; серийный номер AGAR 909 E415822FA).

Результаты и обсуждение

При изучении образцов ткани в зоне формирования рубца после проведения пластики дефекта у животных обеих групп было установлено, что процесс заживления имеет отчетливый фазовый характер. Гистоморфология первой фазы – травматического воспаления – характеризовалась значительной нейтрофильной инфильтрацией, гиперплазией сосудов микроциркуляции, усиленной серозной экссудацией (рис. 1, 2). При морфометрии микроциркуляторного русла в данной фазе значения относительного объема гемокапилляров в зоне формирования рубца составили 0,049 мкм^3/мкм^3 и 0,043 мкм^3/мкм^3; поверхностной плотности капилляров – 0,102 мкм^2/мкм^3 и 0,117 мкм^2/мкм^3; их относительного количества – 3825 мм$^{-2}$ и 3634 мм$^{-2}$ (со-

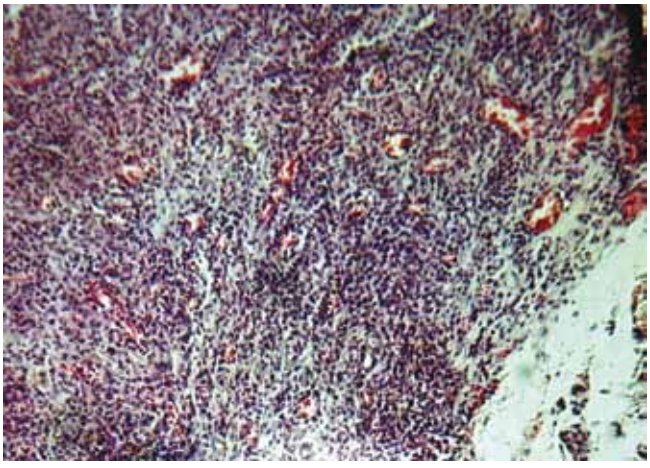

Рис. 1. Участок передней брюшной стенки в зоне формирования рубца у крыс контрольной группы на 3-и сутки после оперативного вмешательства. Окрашивание гематоксилином и эозином. × 200

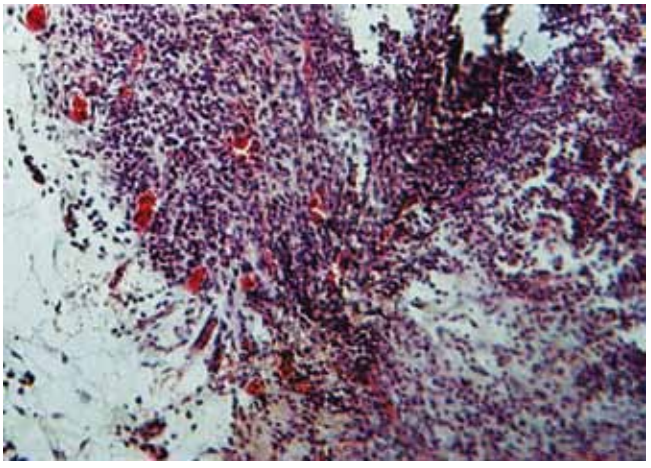

Рис. 2. Участок передней брюшной стенки в зоне формирования рубца у крыс экспериментальной группы на 3-и сутки после оперативного вмешательства. Окрашивание гематоксилином и эозином. × 200

ответственно, для контрольной и экспериментальной групп). Морфологическая картина характеризовалась присутствием полнокровных микрососудов на фоне экссудации периваскулярных пространств. Целостность сосудистой стенки в большинстве случаев не была нарушена, несмотря на наличие мелкоочаговых кровоизлияний. В группе крыс, которым имплантировали полипропиленовый протез, количество геморрагических очагов и величина экссудативных пространств заметно превышали таковые в контрольной группе животных.

Для второй фазы заживления (формирование грануляционной ткани) были характерны новообразование многочисленных гемокапилляров и их рост. Размер, форма, диаметр просвета капилляров значительно варьировали. В зонах роста сосудов эндотелиальные клетки имели высокую плотность и содержали многочисленные митотические фигуры. Эндотелиальные тяжи в большинстве случаев не имели просветов, состояли из полиморфных эндотелиоцитов с округлыми ядрами, что отражало их функциональную незрелость. Новообразованные гемокапилляры располагались хаотично, не имели четкой ориентации. Вдоль микрососудов обнаруживалось значительное количество фибробластов.

При количественном анализе на 10-е сутки после вмешательства обнаруживалась тенденция к умеренному возрастанию относительного объема гемокапилляров и их поверхностной плотности, тогда как относительное количество гемокапилляров достоверно увеличивалось почти в 2,5 раза и составляло 7581 мм$^{-2}$ и 7316 мм$^{-2}$ для первой и второй групп, соответственно. На наш взгляд, это однозначно указывает на то, что в данную фазу репарации активные процессы неоваскулогенеза осуществляются на фоне функциональной незрелости микрососудистого компонента и являются подготовительным этапом для перехода к продуктивной фазе реорганизации рубцовой ткани.

С 10-х по 30-е сутки на фоне значительной активизации биосинтетических процессов формирования волоконных структур наблюдалось резкое статистически значимое нарастание относительного объема гемокапилляров (0,133 мкм^3/мкм^3 и 0,143 мкм^3/мкм^3) и их поверхностной плотности (0,271 мкм^2/мкм^3 и 0,234 мкм^2/мкм^3, соответственно, для первой и второй групп). При этом показатели количественной плотности нарастали менее интенсивно и свидетельствовали о существенном ограничении процессов неоваскулогенеза. Гистологически в данной фазе обнаруживались однородность строения гемокапилляров, появление упорядоченности их ориентации вдоль коллагеновых волокон. В целом, для указанной фазы были характерны признаки функционального дозревания микроциркуляторного русла и его архитектоники, что обусловливало оптимальное протекание процессов биосинтеза волоконных структур.

Следующая фаза (ремоделирование рубца) характеризовалась стабилизацией параметров микрососудистого компонента, однако следует отметить достоверное снижение относительного объема капилляров и их количественной плотности вследствие редукции части микроциркуляторного русла в процессе регрессии клеточных компонентов соединительной ткани.

Итак, сравнительная оценка в исследуемых группах животных позволила выявить некоторое отставание репаративных процессов во второй группе в раннем послеоперационном периоде, что, вероятно, обусловлено присутствием полипропиленового протеза в зоне воспаления. В дальнейшем параметры изучаемых динамик в обеих группах уравновешивались и проявляли сходные тенденции.

При изучении гистоморфологии мышечно-апоневротических структур передней брюшной стенки на начальных этапах исследования в обеих группах животных обнаруживались признаки умеренной серозной экссудации на фоне интактной структуры мышечных волокон (рис. 3, 4). Значения относительного объема капилляров составили 0,061 мкм^3/мкм^3 и 0,056 мкм^3 мкм^3, соответственно, для контрольной и экспериментальной групп. Объемные соотношения капилляров и мышечных волокон в данных группах имели наименьшие значения среди всех этапов эксперимента (0,091 и 0,086, соответственно).

Морфометрический анализ мышечной ткани экспериментальных животных на последующих этапах исследования (от 10-х суток до 1 года) не выявил сколько-нибудь значимых морфологических особенностей, связанных с изменениями состояния мышечно-апоневротического аппарата. При этом необходимо отметить, что в группе животных после пластики с использованием протеза относительный объем гемокапилляров и его морфометрические производные превышали соответствующие величины в контроль-

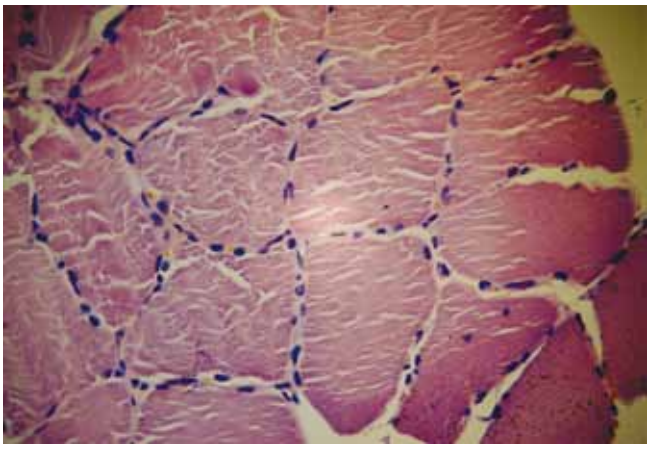

Рис. 3. Участок мышечной ткани в составе передней брюшной стенки крыс контрольной группы на 10-е сутки после оперативного вмешательства. Окрашивание гематоксилином и эозином. × 400

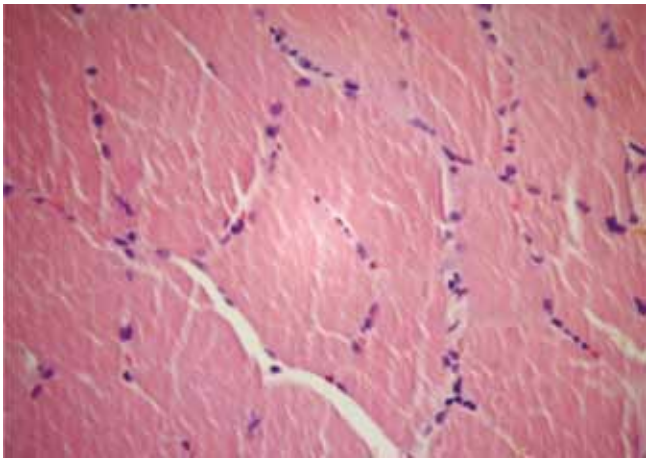

Рис. 4. Участок мышечной ткани в составе передней брюшной стенки крыс экспериментальной группы на 10-е сутки после оперативного вмешательства. Окрашивание гематоксилином и эозином. × 400

ной группе, что обусловливалось, на наш взгляд, более интенсивными процессами реорганизации микроциркуляторных компонентов в ответ на присутствие синтетического материала.

Заключение

Проведенный морфологический анализ процессов, происходящих в тканях после пластики экспериментального дефекта передней брюшной стенки, позволил выявить, что присутствие полипропиленового протеза в умеренной степени увеличивает продолжительность ранних воспалительных процессов в течение первых 3 суток после вмешательства, однако в дальнейшем обеспечивает адекватную и полноценную перестройку рубцовой и мышечной ткани, включая компоненты микроциркуляции.

Литература

1. *Автандилов Г.Г.* Медицинская морфометрия: Руководство / Г.Г. Автандилов. М.: Медицина, 1990. 384 с.
2. *Лакин Г.Ф.* Биометрия: Учебное пособие для биол. спец. вузов / Г. Ф. Лакин. 4-е изд. М.: Высшая школа, 1990. 352 с.
3. *Піотрович С.М.* Обгрунтування способу хірургічного лікування великої післяопераційної грижі живота / С.М. Піотрович, Я.П. Фелештинський // Клін. хір. 1997. № 7. С. 38–40.
4. *Шалимов С.А.* Руководство по экспериментальной хирургии / С.А. Шалимов, А.П. Радзиховский, Л.В. Кейсевич. М.: Медицина, 1989. 272 с.
5. *Beets G.L.* Foreign body reactions to monofilament and braided polypropylene mesh used as preperitoneal implants in pigs / G.L. Beets, P.M. Go, H. van Mameren // Europ. J. Surg. 1996. V. 162. N. 10. P. 823–5.
6. *Bolton M.A.* Measuring outcomes in plastic surgery: body image and quality of life in abdominoplasty patients / M.A. Bolton // Plast. Reconstr. Surg. 2003. V. 112. N. 2. P. 619–25.
7. Cell attachment to laser-induced AAm- and HEMA-grafted ethylene-propylene rubber as biomaterial: in vivo study / H. Mirzadeh, A.A. Katbab, M.T. Khorasani et al. // Biomaterials. 1995. V. 16. N. 8. P. 641–8.
8. Intestine submucosa and polypropylene mesh for abdominal wall repair in dogs / K.M. Clarke, G.C. Lantz, S.K. Salisbury et al. // J. Surg. Res. 1996. V. 60. N. 1. P. 107–14.
9. *Kingle U.* Functional and morphological evaluation of a low-weight, monofilament polypropylene mesh for hernia repair / U. Kingle // J. Biomed. Mater. Res. 2002. V. 64. N. 2. P. 129–36.
10. *Mayagoitia J.C.* Inguinal hemioplasty with the Prolene Hernia System / J.C. Mayagoitia // Hernia. 2004. V. 8. N. 1. P. 64–6.

DYNAMICS OF ANTERIOR ABDOMINAL WALL TISSUES AFTER EXPERIMENTAL ALLOPLASTY

I.I. Malkov, I.V. Tverdokhleb

The purpose of the current study was to determine the dynamics of structural-functional reconfiguration of microcircular component in the anterior abdominal wall after alloplasty of experimental ventral defect. The quantitative morphological analysis was carried out during 1 year. The analysis of scar tissue formation and muscles reconfiguration in the anterior abdominal wall after plastic reconstruction of experimental defect allowed to reveal that the presence of polypropylene prosthetic device increases the duration of early inflammatory processes in a moderate degree, providing, however, adequate and full structural reconfiguration of scar and muscle tissue in the future, including microcirculation components.

Key words: experimental ventral hernia, alloplasty, tissue reaction and regeneration, microcirculation

Информация об авторах

Малков И.И. – преподаватель кафедры гистологии Днепропетровской медицинской академии.

Твердохлеб И.В. – докт. мед. наук, профессор, заведующий кафедрой гистологии Днепропетровской медицинской академии.
E-mail: ivt@dsma.dp.ua

Материал поступил в редакцию 5 июня 2013 года.

© Диатроптов М.Е., 2013

УДК 616.831-008.9:616-001.28

ИНФРАДИАННЫЙ РИТМ ЦИТОФИЗИОЛОГИЧЕСКИХ ИЗМЕНЕНИЙ ТУЧНЫХ КЛЕТОК ДЕРМЫ У САМЦОВ КРЫС ВИСТАР

М.Е. Диатроптов

ФГБУ «НИИ морфологии человека» РАМН, Москва

Проведено исследование цитофизиологического состояния тучных клеток в дерме и уровня кортикостерона в сыворотке крови у половозрелых самцов крыс Вистар в динамике на протяжении 15 суток. Установлен 4-суточный биоритм изменения среднего гистохимического коэффициента и числа свободнолежащих гранул тучных клеток, а также показателей уровня кортикостерона в сыворотке крови. Выявлена отрицательная корреляционная связь между уровнем кортикостерона и средним гистохимическим коэффициентом, отражающим степень насыщенности гранул тучных клеток секретом, и положительная – между уровнем кортикостерона и числом свободнолежащих гранул тучных клеток. Выявленная связь инфрадианных биоритмов уровня кортикостерона и функционального состояния тучных клеток отражает динамические изменения физиологических процессов, что следует учитывать при изучении адаптивных процессов.

Ключевые слова: инфрадианный ритм, тучные клетки, кортикостерон, крысы-самцы

Биологические ритмы (биоритмы) – это периодически повторяющиеся изменения характера и интенсивности биологических процессов и явлений организма животных и человека [10]. Биоритмы можно определить как статистически достоверные изменения различных показателей физиологических процессов волнообразной формы. Бесконечное множество элементарных циклов, обеспечивающих функционирование органов и систем, отражает взаимодействие между организмом индивидуума и внешним миром, сформировавшееся в процессе длительной эволюции. Приспособительная роль биоритмов очевидна: они позволяют координировать процессы жизнедеятельности организма с периодически изменяющимися условиями среды обитания. Факторы, которые влияют на ритмичность процессов, происходящих в живом организме, получили определение «синхронизаторы», или «датчики времени». К внешним факторам относятся изменение освещенности (фотопериодизм), температуры (термопериодизм), магнитного поля, интенсивности космических излучений, сезонные и солнечно-лунные влияния и т.д. [2, 10].

В настоящее время наиболее хорошо изучены околосуточные – циркадные и сезонные биоритмы, однако в последнее время исследователи проявляют большой интерес к инфрадианным – многодневным ритмам. В ряде работ, посвященных исследованию инфрадианных ритмов у экспериментальных животных и человека, выявлен около 4-суточный биоритм уровня кортизола, кортикостерона и тестостерона [5, 15, 18]. Среди стероидных гормонов у экспериментальных животных наиболее хорошо изучена динамика изменений кортикостерона, участвующего в процессах адаптации к условиям окружающей среды. Ранее нами был установлен 4-суточный ритм уровня кортикостерона у самцов крыс Вистар, положительно коррелирующий с процентным содержанием в периферической крови нейтрофилов, являющихся наиболее быстро реагирующими клетками крови при различных стрессорных воздействиях [4]. Тучные клетки, также как и нейтрофилы, отвечают стереотипной реакцией – дегрануляцией (выброс гранул, содержащих многие медиаторы тучных клеток), изменением количества тучных клеток, гранулолизисом (выброс медиаторов из гранул тучных клеток), а также изменением пролиферации и дифференцировки [6, 11].

Суточные и сезонные биоритмы цитофизиологического состояния тучных клеток хорошо изучены [14, 17]. Установлено, что в разные фазы этих ритмов изменяются число тучных клеток, заполнение их цитоплазмы гранулами и содержание в них некоторых медиаторов, а также интенсивность кожных аллергических реакций [19, 20]. При этом в литературе практически отсутствуют данные об инфрадианных ритмах цитофи-

зиологического состояния тучных клеток и взаимосвязи их с аналогичными ритмами кортикостерона.

Цель исследования – охарактеризовать инфрадианные биоритмы цитофизиологического состояния тучных клеток дермы и уровня кортикостерона у половозрелых самцов крыс Вистар.

Материалы и методы

Работа выполнена на 110 половозрелых самцах крыс Вистар массой тела 220–250 граммов (питомник «Столбовая»). Животных содержали по 6 особей в клетке при естественном освещении, температуре +20–22°С. Доступ к воде и пище был свободным. При работе с экспериментальными животными руководствовались приказом Минздрава СССР № 755 от 12.08.1977. На проведение эксперимента получено разрешение биоэтической комиссии ФГБУ «НИИ морфологии человека» РАМН.

Животных выводили из эксперимента ежедневно (n=6) с 16 по 30 октября 2012 года передозировкой диэтилового эфира в период с 9.30 до 11.00 по местному солнечному времени (Москва). Кровь забирали из хвостовой вены, полученную сыворотку хранили при температуре –70°С не более 2 месяцев. Проводили забор фрагментов кожи со спины в зоне корня хвоста. Фиксацию материала осуществляли в жидкости Карнуа.

Цитофизиологическую оценку состояния тучных клеток проводили в гистологических препаратах дермы, окрашенных толуидиновым синим (pH 2,0) [16]. В цитограмме определяли по Д.П. Линднеру и соавт. [7] следующие виды клеток: очень темные клетки – очень плотно заполненные метахроматическими гранулами, так что в них неразличимы ни отдельные гранулы, ни ядро; темные клетки – плотно заполненные метахроматическими гранулами, при этом в них различимы ядро и отдельные гранулы; светлые клетки – рыхло заполненные хорошо различимыми гранулами и с отчетливо различаемым ядром; очень светлые клетки – с небольшим количеством слабо метахроматических гранул. Для определения насыщенности гранул тучных клеток секреторным материалом использовали средний гистохимический коэффициент (СГК), вычисляемый по формуле: СГК = [(процентное содержание очень темных тучных клеток) × 3 + (процентное содержание темных клеток) × 2 + (процентное содержание светлых клеток) × 1 + (процентное содержание очень светлых клеток) × 0] /100 [13].

Концентрацию кортикостерона в сыворотке крови определяли методом иммуноферментного анализа – наборы фирмы IBL (Германия). Для регистрации результата использовали микропланшетный анализатор ANTHOS 2010 (Австрия).

Проводили статистическую обработку полученных данных. Нормальность распределений и статистическую значимость различий определяли в программах Statistica 7.0 и SigmaStat. Данные выражали в виде медианы (Med) и интерквартильного размаха (25–75%). Для характеристики связей использовали ранговый коэффициент корреляции Спирмена. Достоверность различий между показателями устанавливали с использованием U-критерия Манна–Уитни и факториального анализа ANOVA. Различия считали статистически значимыми при $p<0,05$.

Результаты и обсуждение

В динамике показателей общего числа тучных клеток на протяжении всех 15 дней эксперимента достоверно значимые колебания не выявлены. Колебания числа свободнолежащих гранул тучных клеток в дерме, характеризующих интенсивность дегрануляции, имели 4-суточный биоритм (рис. 1). Значения этого показателя в акрофазе были выше в 2,8 раза по сравнению с батифазой. Показатель числа свободных гранул тучных клеток положительно коррелировал с уровнем кортикостерона в сыворотке крови ($r=0,58$, $p=0,024$).

В динамике показателя среднего гистохимического индекса также был выявлен 4-суточный период (рис. 1 Б). Значения этого показателя в акрофазе 2,91 (2,77; 2,96) и батифазе 2,62 (2,47; 2,69) достоверно значимо различались. Показатель среднего гистохимического индекса отрицательно коррелировал с числом свободных гранул ($r=-0,59$, $p=0,02$) и уровнем кортикостерона ($r=-0,68$, $p=0,005$) (рис. 2).

Таким образом, в дни, характеризующиеся наибольшим уровнем кортикостерона в сыворотке крови, наблюдается м**е**ньшая насыщенность тучных клеток дермы секреторными гранулами и б**о**льшее число свободнолежащих гранул, что отражает усиление дегрануляции этих клеток.

Известно, что гормоны надпочечников оказывают влияние на функциональную активность тучных клеток. Так, при исследовании у адреналэктомированных крыс реакции тучных клеток в ответ на иммобилизацию было показано, что в опытной группе животных по сравнению с интактными снижается степень дегрануляции [1]. Помимо глюкокортикоидов дегрануляцию тучных клеток активируют катехоламины [12]. В работе Maschke и соавт. [18] выявлен около 4-суточный ритм содержания эпинефрина в моче у лиц, проживавших около аэродрома и подвергавшихся постоянному шуму от взлетающих самолетов. Таким образом, выявленный нами 4-суточный ритм цитофизиологического состояния тучных клеток может быть опосредован не только уровнем кортикостерона, но и комплексным воздействием других гормонов.

Синхронное проявление инфрадианных ритмов уровня кортикостерона и цитофизиологических изменений тучных клеток у разных особей крыс Вистар, по-видимому, обусловлено воздействием неизвестного фактора или группы факторов, которые синхронизируют эти функции организма. Такими факторами могут быть, например, естественные электромагнитные поля [8]. Экспериментальные исследования показывают, что слабые электромагнитные поля активируют ги-

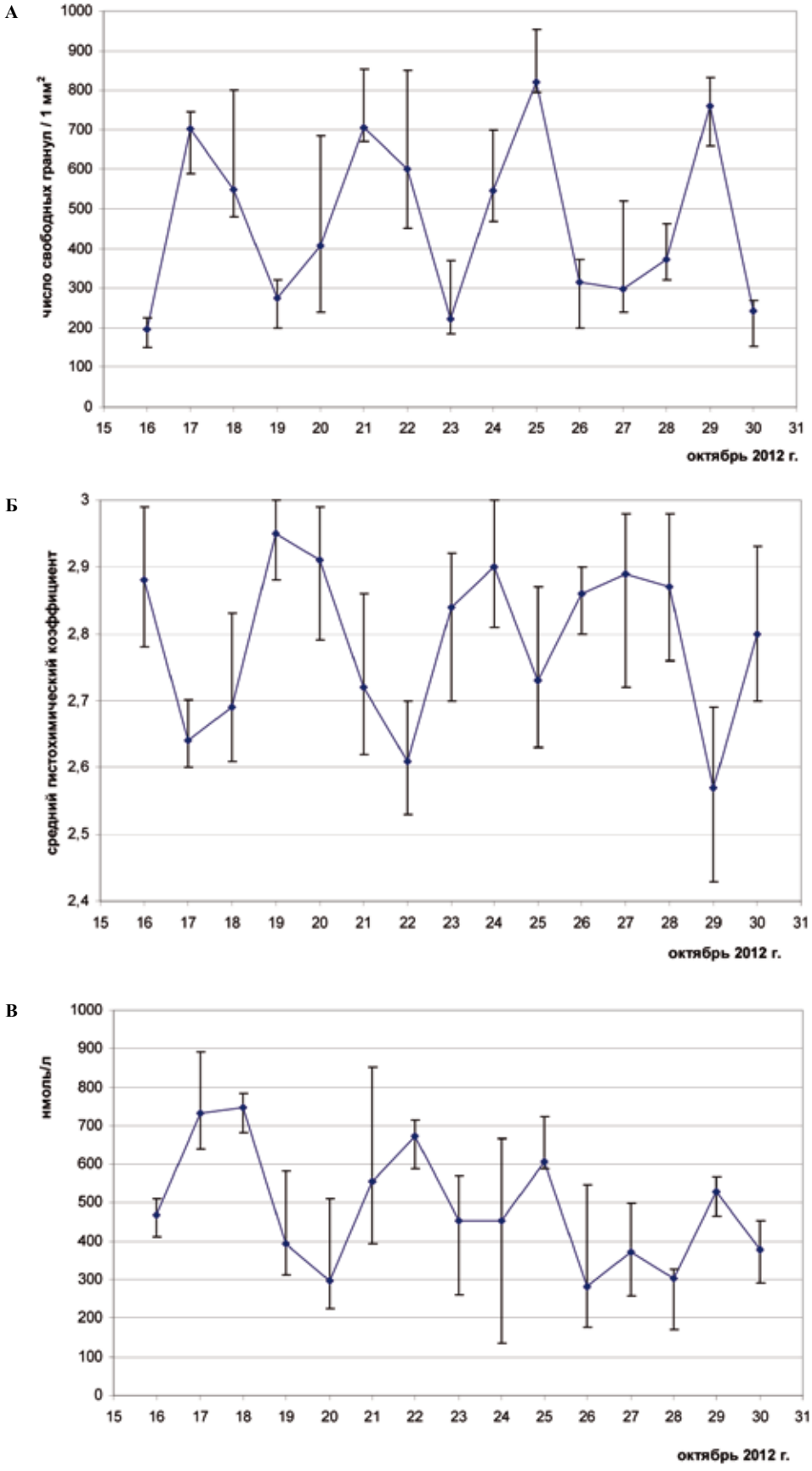

Рис. 1. Динамика среднего гистохимического коэффициента (А), числа свободнолежащих гранул тучных клеток (Б) и уровня кортикостерона (В) у самцов крыс Вистар

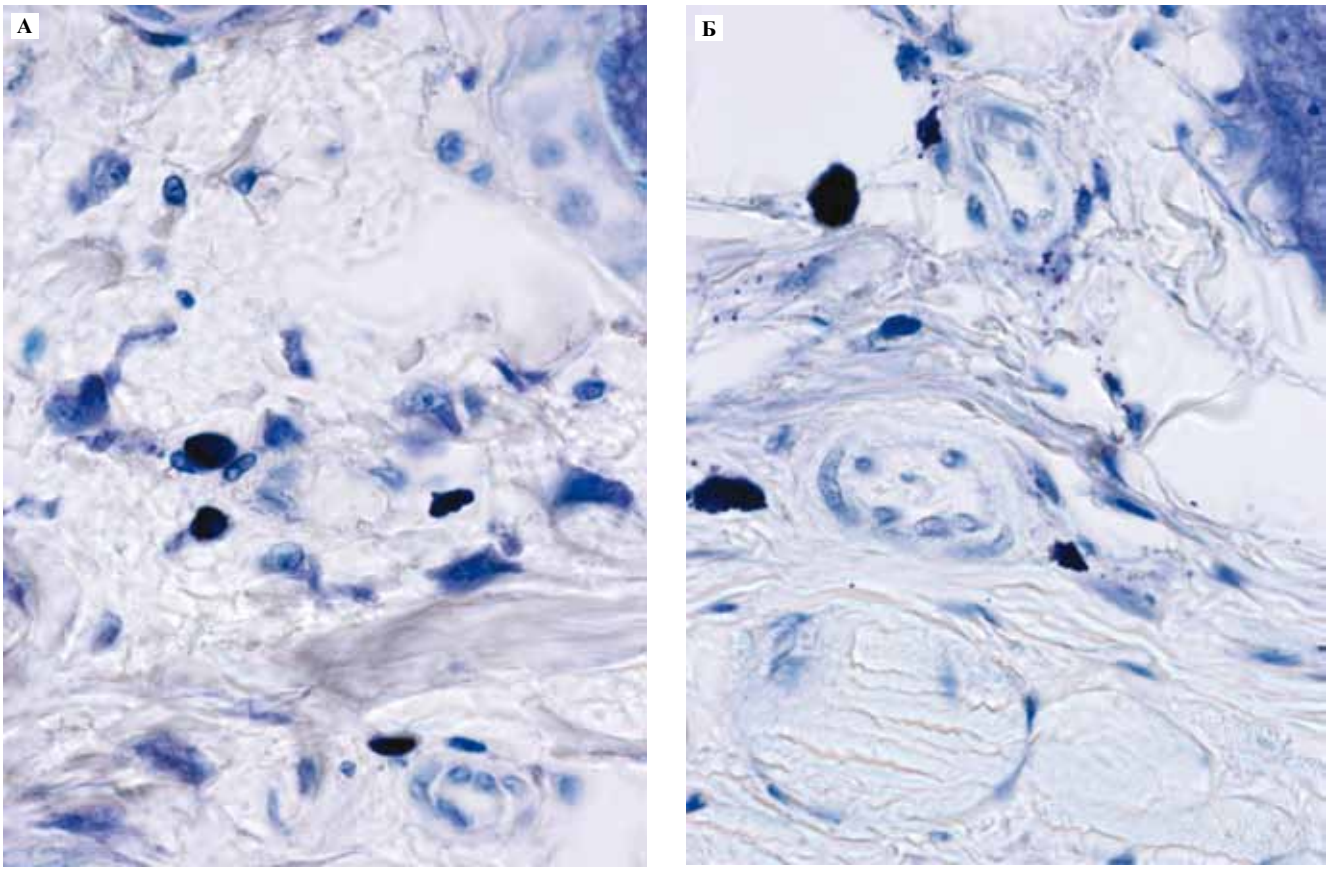

Рис. 2. Тучные клетки в гистологических срезах дермы в дни батифазы (А) и акрофазы (Б) инфрадианного ритма уровня кортикостерона.
А – цитоплазма тучных клеток плотно заполнена гранулами, вокруг тучных клеток отдельные свободнолежащие гранулы;
Б – цитоплазма тучных клеток плотно заполнена гранулами, в дерме и вокруг тучных клеток большое количество свободнолежащих гранул.
Окраска толуидиновым синим. pH 2,0. × А, Б 1000

поталамо-гипофизарно-надпочечниковую систему [3]. Важную роль в реакции организма на природные электромагнитные поля играет эпифиз. Воздействие электромагнитных полей снижает уровень продукции мелатонина, тем самым уменьшая ингибирующее влияние этого гормона на гипоталамо-гипофизарно-надпочечниковую систему [9].

Заключение

Выявлены взаимосвязанные инфрадианные биоритмы цитофизиологического состояния тучных клеток в дерме и уровня кортикостерона в сыворотке крови половозрелых самцов крыс Вистар. Установлен 4-суточный инфрадианный ритм показателей среднего гистохимического коэффициента и числа свободнолежащих гранул тучных клеток, а также уровня кортикостерона в сыворотке крови. Между уровнем кортикостерона и средним гистохимическим коэффициентом, отражающим степень насыщенности гранул тучных клеток секретом, выявлена отрицательная корреляционная связь. Показатель числа свободнолежащих гранул тучных клеток в окружающих тканях, отражающий степень их дегрануляции, положительно коррелировал с уровнем кортикостерона.

Литература

1. *Арташян О.С.* Морфологические аспекты участия тучных клеток в формировании общего адаптационного синдрома / Арташян О.С., Юшков Б.Г., Храмцова Ю.С. // Таврический медико-биологический вестник. 2012. Т. 15. № 3. С. 22–25.
2. *Бреус Т.К.* Влияние солнечной активности на физиологические ритмы биологических систем / Бреус Т.К., Халберг Ф., Корнелиссен Ж. // Биофизика. 1995. Т. 40. Вып. 4. С. 737–749.
3. *Гаркави Л.*Х. Адаптационные реакции и резистентность организма / Гаркави Л.Х., Квакина Е.Б., Уколова М.А. // Ростов: Изд. Рост. ун-та, 1990. 224 с.
4. *Диатроптов М.Е.* Анализ показателей инфрадианных ритмов стероидных гормонов и процентного содержания нейтрофилов периферической крови у крыс-самцов Вистар / Диатроптов М.Е., Диатроптова М.А., Кондашевская М.В. // Фундаментальные исследования. 2012. № 9. С. 273–277.

5. *Ермакова И.В.* Изменение глюкокортикоидной функции надпочечников у мальчиков-первоклассников в период адаптации к началу обучения в школе и в течение учебного года / Ермакова И.В. // Физиология человека. 2002. Т. 28. №1. С. 35–41.
6. *Кондашевская М.В.* Гепарин – новая парадигма эффектов действия. М.: Изд. МДВ, 2011. 274 с.
7. *Линднер Д.П.* Морфометрический анализ популяции тучных клеток / Линднер Д.П., Поберий И.А., Розкин М.Я., Ефимов В.С. // Архив патологии. 1980. № 6. С. 60–64.
8. *Мартынюк В.С.* Магнитные поля крайне низкой частоты как фактор модуляции и синхронизации инфрадианных биоритмов у животных / Мартынюк В.С., Темурьянц Н.А. // Геофизические процессы и биосфера. 2009. Т. 8. № 1. С. 36–50.
9. *Перцов С.С.* Мелатонин в системных механизмах эмоционального стресса. М.: Изд. РАМН, 2011. 232 с.
10. *Рапопорт* С.И. Хронобиология и хрономедицина / Рапопорт С.И., Фролов В.А., Хетагурова Л.Г. // М.: Изд. МИА, 2012. 480 с.
11. *Трунова Г.В.* Морфофункциональная характеристика популяций тучных клеток у мышей Balb/c и C57Bl/6 при холодовом воздействии // Бюллетень экспериментальной биологии и медицины. 2004. № 8. С. 207–209.
12. *Юшков Б.Г.* Система крови и экстремальные воздействия на организм / Юшков Б.Г., Климин В.Г., Северин М.В. // Екатеринбург: УрО РАН, 1999. 200 с.
13. *Яглова Н.В.* Биология секреции тучных клеток / Яглова Н.В., Яглов В.В. // Клиническая и экспериментальная морфология. 2012. № 4. С. 4–10.
14. *Catini C.* Role of mast cells in health: daily rhythmic variations in their number, exocytotic activity, histamine and serotonin content in the rat thyroid gland / Catini C., Legnaioli M. // Eur. J. Histochem. 1992. V. 36. N 4. P. 501–516.
15. *Jozsa R.* Circadian and extracircadian exploration during daytime hours of circulating corticosterone and other endocrine chronomes / Jozsa R., Olah A., Cornélissen G., Csernus V., Otsuka K., Zeman M., Nagy G., Kaszaki J., Stebelova K., Csokas N., Pan W., Herold M., Bakken E.E., Halberg F. // Biomed. Pharmacother. 2005. V. 59. P. 109–116.
16. *Lee T.D.* Intestinal mucosal mast cells: isolation from rat lamina propria and purification using unit gravity velocity sedimentation / Lee T.D., Shanahan F., Miller H.R., Bienenstock J., Befus A.D. // Immunology. 1985. V. 55 P. 721–728.
17. *Magnusson J.* Seasonal intestinal inflammation in patients with birch pollen allergy / Magnusson J., Lin X.P., Dahlman-Höglund A., Hanson L. L.A., Telemo E., Magnusson O., Bengtsson U., Ahlstedt S. // J. Allergy Clin. Immunol. 2003. V. 112. N 1. P. 45–50.
18. *Maschke C.* Chronoecoepidemiology of "strain": infradian chronomics of urinary cortisol and catecholamines during nightly exposure to noise / Maschke C., Harder J., Cornélissen G., Hecht K., Otsuka K., Halberg F. // Biomed. Pharmacother. 2003. V. 57. P. 126–135.
19. *Nakamura Y.* Circadian clock gene Period2 regulates a time-of-day-dependent variation in cutaneous anaphylactic reaction / Nakamura Y., Harama D., Shimokawa N., Hara M., Suzuki R., Tahara Y., Ishimaru K., Katoh R., Okumura K., Ogawa H., Shibata S., Nakao A. // J. Allergy Clin. Immunol. 2011. V. 127. N 4. P. 1038–1045.
20. *Seery J.P.* Circadian rhythm of cutaneous hypersensitivity reactions in nocturnal asthma / Seery J.P., Janes S.M., Ind P.W., Datta A.K. // Ann. Allergy Asthma Immunol. 1998. V. 80. N 4. P. 329–332.

INFRADIAN BIORHYTHM OF THE CYTOPHYSIOLOGICAL CHANGES OF THE DERMAL MAST CELLS IN MALE VISTAR RATS

M.E. Diatroptov

The study of the infradian biorhythms of the corticosterone levels in the blood serum and cytophysiologic parameters of the mast cells in the superfacial and deep derm of the back was conducted on male Vistar rats. The indices dynamics of the corticosterone levels, medium histochemical coefficient and count of the mast cells unbound granulas have shown the 4-day biorhythme. The negative correlational connection between the corticosterone level and medium histochemical coefficient, reflecting the mast cells saturation degree with the secret and the positive connection between the corticosterone level and count of the mast cells unbound granules were defined. The educed connection of the 4-day biorhythm of the corticosterone level and the morphofunctional characteristic of the mast cells should be considered in experimental studies and the studies of these parameters in the adaptive processes.

Key words: infradian rhythm, mast cells, corticosterone, male rats Wistar

Информация об авторе

Диатроптов Михаил Евгеньевич – канд. мед. наук, старший научный сотрудник лаборатории иммуноморфологии воспаления НИИ морфологии человека РАМН.
Адрес: 117418, Москва, ул. Цюрупы, д. 3. E-mail: diatrom@inbox.ru

Материал поступил в редакцию 2 сентября 2013 года.

© Волков А.В., Большакова Г.Б., 2013

УДК 519.254

ГИСТОМОРФОМЕТРИЯ КОСТНОЙ ТКАНИ В РЕГЕНЕРАТИВНОЙ МЕДИЦИНЕ

А.В. Волков, Г.Б. Большакова

ФГБУ «Научно-исследовательский институт морфологии человека» РАМН, Москва

В материале проанализированы способы количественной оценки морфологии кости. Особое внимание уделено гистоморфометрии костной ткани, которая позволяет наиболее точно исследовать микроархитектонику кости и оценивать динамику остеогенеза. В рамках этого метода предложены новые критерии оценки регенерации кости для целей регенеративной медицины, включающие параметры структуры регенерата, костного баланса и взаимодействия материал–кость–организм, что позволит расширить возможности исследования и определить стратегию использования остеопластических материалов.

Ключевые слова: морфометрия, гистоморфометрия, кость, костная ткань, регенеративная медицина

В настоящее время регенерация костной ткани привлекает к себе едва ли не больше внимания исследователей, чем восстановление миокарда или нервной системы. Большинство экспериментальных и клинических исследований в стоматологии и челюстно-лицевой хирургии направлено на решение главной проблемы – устранение дефицита костной ткани. Использование различных остеопластических материалов, донорской или собственной кости, тканеинженерных и клеточных продуктов получило большое распространение в клинике, поскольку с помощью направленной регенерации костной ткани возможно не только восполнить ее утраченный объем, но и добиться восстановления функции, а также получить хороший эстетический эффект [1, 7, 13].

Направленная регенерация костной ткани использует методы регенеративной медицины и тканевой инженерии с трансплантацией собственной костной ткани и клеточных трансплантатов, а также разнообразных остеопластических материалов с остеоиндуктивными свойствами (например, материалы, содержащие костный морфогенетический белок) и остеокондуктивных материалов (например, гидроксиапатит) [15].

Одной из главных задач морфологического исследования в регенеративной медицине является оценка эффективности и безопасности использования этих материалов. Доказательные результаты можно получить прежде всего с помощью сравнения количественных характеристик кости, морфометрического исследования, поэтому выработка единых критериев его проведения и оценки результатов становится насущным требованием.

В настоящее время для изучения процессов, протекающих в костной ткани в норме и патологии, используют разные способы применительно к гистологическим срезам и их трехмерным реконструкциям, позволяющим наиболее точно исследовать микроархитектонику кости [12, 14, 17]: 1) морфометрические (стереометрические) методы; 2) методы, основанные на 3D реконструкции, позволяющие более точно оценить архитектонику и механические свойства кости [16]; 3) методы классической гистоморфометрии; 4) методы, связанные с непосредственным 2D измерением структурных элементов кости.

Если методы классической морфометрии (стереологии) в исследовании костной ткани, включающие в себя определение объемной фракции, поверхностной плотности и связности, используются отечественными исследователями, то гистоморфометрия костной ткани, представляющая собой единую систему терминологии, предложенная в 1987 году Ассоциацией исследователей костной ткани (American Society for Bone and Mineral Research), известна меньше, и этот термин нередко ошибочно употребляется как синоним стереологии. Между тем гистоморфометрия включает в себя единый свод понятий, объектов исследований, более подробно освещенный в первоисточниках [6, 10, 11], а также производных индексов, необходимых для единой системы учета и оценки показателей состояния и функционирования костной ткани, часть из которых приведена в таблицах 1 и 2.

Согласно данной номенклатуре, термин «кость» (bone) относится к костному матриксу, минерализованному или нет, а «костная ткань» (bone tissue) – к кости со связанным с ней костным мозгом и другими мягкими тканями. К первичным измерениям относятся площадь, периметр (или граница) и ширина, если речь идет о двух измерениях, и объем, поверхность (или пограничная поверхность) и толщина, если говорить о трехмерном измерении. Если применяется трех-

Таблица 1

Аббревиатуры терминов, используемых в гистоморфометрии костной ткани (Parffitt, 1987)

Источники		Эталоны	
Название	**Обозначение**	**Название**	**Обозначение**
Весь столбик биопсии	Tt	Поверхность кости	BS
Компактное вещество	Ct	Объем кости	BV
Губчатое вещество	Cn	Объем ткани	TV
Внутренняя поверхность компактного вещества	Ec	Объем столбика	CV
Поверхность периоста	Ps	Объем остеоида	OS
Переходная зона	Tr.Z	Пограничная поверхность костной ткани	BI
Диафизарная костная ткань	Dp	Эрозированная поверхность	ES
Метафизарная костная ткань	Mp	Минерализованная поверхность	Md.S
Эпифизарная костная ткань	Ep	Поверхность остеобластов	Ob.S
Костномозговая ткань	Me	Поверхность остеокластов	Oc.S

Перечисленные аббревиатуры достаточны, но не исчерпывающи для большинства исследований на человеке и животных. Может быть необходимо сочетание исходных терминов, например Dp.Ec для внутренней поверхности компактного вещества диафизарной костной ткани.

мерное выражение, метод вычисления должен быть точно указан. Терминология и символы Международного общества стереологии, в частности «плотность», не применяются. Из всех четырех типов первичных измерений только ширина (или толщина) может интерпретироваться без эталона – величины, с которой соотносится измерение. Так как практически для всех измерений возможно несколько эталонов, выбранный эталон всегда должен быть указан последовательно и недвусмысленно. После того как это будет сделано, такие термины как «соотношение» и «относительный», становятся излишними и не употребляются.

Аббревиатуры состоят из первых букв названия, идущих в том же порядке, что и в слове, без верхнего и нижнего индекса. Каждый компонент символа имеет только одно значение. Самостоятельный выбор аббревиатур не допускается. Единичная прописная буква используется для большинства самых частых терминов, прописная и дополнительная строчная буква применяются для реже встречающихся терминов, а одиночная строчная буква – для терминов, которые имеют некое отношение ко времени. Двойные буквы в аббревиатуре должны быть разделены пробелом или точкой. Если это невозможно, каждая буква должна толковаться как отдельная аббревиатура.

Для всех измерений используется один и тот же формат:

Источник – Измерение/Эталон

Источник – это тип структуры или области выборки, в которой были сделаны измерения. Наиболее часто это компактная костная ткань (Ct), губчатая костная ткань (Cn), внутренняя поверхность компактного вещества (Ec) и весь столбик биопсии (Tt).

Важным разделом гистоморфометрии является динамическая гистоморфометрия кости (dynamic bone histomorphometry) – метод оценки ремоделирования кости на уровне основной многоклеточной единицы (basic multicellular unit, BMU), включающий, в частности, определение объемных фракций кости и эрозированной поверхности (ES/BS). Уникальная особенность динамической гистоморфометрии кости – оценка таких параметров остеогенеза как скорость минерализации (mineral apposition rate, MAR) и скорость формирования кости (bone formation rate, BFR) [6, 12], таким образом, предоставляя основную информацию о развитии и лечении остеопороза и других метаболических заболеваниях костной ткани [10, 14]. Динамическая морфометрия кости с успехом может быть применена для анализа направленной регенерации костной ткани, хотя многие количественные исследования в этой области не используют данную возможность гистоморфометрии кости, в большинстве случаев подсчитывая количество или процент контактов между имплантом и костью [3, 9], оценивая какой-либо один гистоморфометрический параметр, например площадь новообразованной костной ткани или деградацию импланта [2, 5, 12], либо вводя собственные индексы, применимые только в рамках данной работы [4, 8].

Кроме того, параметры гистоморфометрии кости не могут в полной мере отразить процессы, происходящие в костных регенератах, поскольку в них зачастую встречаются такие не предусмотренные номенклатурой параметры как остеопластический материал, фрагменты нежизнеспособной костной ткани, депозиты фибрина и другие, отсутствие учета которых при проведении обычной описательной морфометрии неизбежно исказит результаты исследований. Таким образом, в настоящее время назрела необходимость в усовершенствовании гистоморфометрической номенклатуры для целей регенеративной медицины.

Параметры структуры регенерата

В структуре костного регенерата при направленной костной регенерации присутствуют нетипичные компоненты, характерные для нормального или патологического заживления костной раны (перелома,

Таблица 2

Первичные измерения в морфометрии костной ткани (Parffitt, 1987)

Тип измерения	Название измерения	Аббревиатура	
		3D	2D
Площадь	Объем кости[a]	BV	B.Ar
	Объем остеоида	OV	O.Ar
	Минерализованный объем	Md.V	Md.Ar
	Объем лакун	Vd.V	Vd.Ar
	Объем костного мозга	Ma.V	Ma.Ar
	Объем фиброзной ткани	Fb.V	Fb.Ar
	Объем канала[b]	Ca.V	Ca.Ar
	Объем клетки[b,c]	Ce.V	Ce.Ar
	Объем цитоплазмы[b,d]	Cy.V	Cy.Ar
	Объем ядра[b,d]	Nc.V	Nc.Ar
Длина	Внутренняя поверхность кости[e]	BI	B.Bd
	Поверхность кости[f]	BS	B.Pm
	Поверхность остеоида	ES	E.Pm
	Эрозированная поверхность		
	Покоящаяся поверхность[g] костной ткани	QS	Q.Pm
	Минерализованная поверхность[h]	Md.S	Md.Pm
	Поверхность остеобластов	Ob.S	Ob.Pm
	Поверхность одиночной метки[i]	sLS	sL.Pm
	Поверхность двойной метки[i]	dLS	dL.Pm
	Поверхность остеокластов	Oc.S	Oc.Pm
	Реверсивная поверхность[j]	Rv.S	Rv.Pm
Расстояние[k]	Толщина компактного вещества[l]	Ct.Th	Ct.Wi
	Толщина стенки	W.Th	W.Wi
	Толщина минерализации	Md.Th	Md.Wi
	Толщина остеоида	O.Th	O.Wi
	Толщина метки	L.Th	L.Wi
	Толщина трабекулы[m]	Tb.Th	Tb.Wi
	Интерстициальная толщина	It.Th	It.Wi
	Диаметр трабекулы[n]	Tb.Dm	-[o]
	Радиус канала	Ca.Rd	-[o]
	Высота клетки[c]	Ce.Ht	-[o]
	Высота ядра[d]	Nc.Ht	-[o]
Количество	Число остеобластов	–	N.Ob
	Число остеокластов	–	N.Oc
	Число ядер[d]	–	N.Nc
	Число каналов	–	N.Ca
	Число остеоидных швов	–	N.Sm
	Число эрозий	–	NE
	Число сечений	–	N.Pf
	Число узлов	–	N.Nd
	Число окончаний	–	N.Tm

[a] Площадь в 2D; [b] Возможна путаница между скоплениями ткани и индивидуальными структурами, см. текст; [c] При необходимости уточнить тип клетки, например Oc.V или Oc.Ar; [d] При необходимости указать тип клетки, например Oc.Nc.V; [e] Граница в 2D; [f] периметр в 2D; [g] BS – (Os+Es); [h] ES+QS; [i] Альтернативные термины – внутренняя поверхность одиночного (двойного) мечения (sLI, dLI); [j] Es – Oc.S.; [k] Между точками или линиями; [l] Ширина в 2D; для компактного вещества ширина и толщина численно равны, но для других измерений толщина = ширина, деленная на 4/π или на 1,2; [m] Предполагается, что трабекулы – это тонкие пластины; = 2/(Bs/Bv); [n] Предполагается, что трабекулы – это цилиндрические стержни; = 4/(Bs/Bv); [o] Нет уникального соответствующего термина в 2D; [p] Нет 3D эквивалента по стандартному методу. При соответствующем эталоне можно применить термин «плотность».

повреждения). В основном это относится к остеопластическим материалам и тканевым (клеточным) трансплантатам, которые вносят в костную рану или дефект с целью замещения либо восполнения объема путем остеоиндукции или остеокондукции. К номенклатуре составляющих костного регенерата могут быть добавлены такие термины как «сгустки фибрина» (Fn, от англ. *fibrin*), «костные структуры не жизнеспособной или мертвой костной ткани без остеоцитов», «воспалительные инфильтраты» (II, от англ. *inflammatory infiltrate*), «грануляционная ткань» и т.д. Отдельной группой следует также выделить такие структуры как трансплантированная костная ткань (костные блоки, костная стружка), тканеинженерные конструкции (клеточные трансплантаты, содержащие в себе одновременно несколько материалов, а также клеточные культуры). Так, после трансплантации костный блок или костная стружка могут сохранить жизнеспособность, они могут быть отмечены как BT (от англ. *transplanted bone*), а в том случае, когда не содержат жизнеспособные остеоциты, как BD (от англ. *bone death*) (табл. 3).

По нашему мнению, следует также отдельно учитывать те имплантаты, которые помещают в орган, чтобы осуществлять функцию протеза, например стоматологические дентальные имплантаты. Для их учета можно рекомендовать аббревиатуру Im (от англ. *implant*).

Указанные компоненты могут занимать значительные доли в регенерате, и их учет необходим.

В рамках гистоморфометрии костной ткани данные компоненты костного регенерата могут стать основой производных для характеристики поверхности, скорости и качества резорбции, остеоиндукции, контактных взаимоотношений объект исследования – ткань организма. По аналогии с уже существующим индексом (BIC – bone imlant contact) можно предложить использовать схему xIC для прочих компонентов, вступающих во взаимодействие между собой и с костью (табл. 4).

По аналогии с другими тканями, входящими в состав регенерата, можно также отдельно выделять иные ткани, например эпителиальную, которая проникла в регенерат по поверхности остеопластического материала в случае помещения его в лунку после экстракции зуба.

Таблица 3

Предлагаемые аббревиатуры для обозначения компонентов костного регенерата для учета в 2D и 3D системах площади и объема

Компонент костного регенерата	Аббревиатура	
	2D	3D
Остеопластические и другие материалы	Mat.Ar	Mat.V
Фибрин	Fn.Ar	Fn.V
Трансплантированная кость	BT.Ar	BT.V
Мертвая кость	BD.Ar	BD.V
Имплантат (протез)	Im.Ar	Im.V
Воспалительный инфильтрат, включая грануляционную ткань	II.Ar	II.V

Параметры костного баланса

Направленная костная регенерация в регенеративной медицине имеет своей главной целью увеличение объема костной ткани и обеспечение замещения имплантированного материала костным веществом. При этом некоторые остеопластические материалы, призванные обеспечить условия для остеоиндукции и остеокондукции, вызывают выраженное воспаление с характерными проявлениями реакции на инородное тело, что выражается присутствием не только специфических клеток воспаления и иммунного ответа, но и клеток макрофагального ряда в виде инфильтрации ими межбалочного пространства, появления гигантских клеток инородных тел или избыточного количества остеокластоподобных клеток. Поскольку появление клеток макрофагального ряда в зоне костной регенерации не всегда носит патологический характер, вычисление индексов остеогенеза и остеорезорбции требуется для выяснения преобладания процессов остеогенеза над резорбцией.

В качестве основного критерия баланса образования и резорбции костной ткани можно предложить отношение остеокластической поверхности OcS к остеобластической поверхности ObS. Соответственно, чем больше этот индекс отличается от единицы в положительной зоне, тем больше преобладают процессы остеогенеза в регенерате в данный момент времени. Также одним из подобных критериев может ослужить отношение количества остеобластов (N.Ob) к количеству остеокластов (N.Oc), но данный критерий нельзя считать объективным, поскольку при нормальной и патологической регенерации нет прямой корреляции с количеством клеток и качеством обновления кости. Тем не менее введение принципа разделения клеток

Таблица 4

Производные индексы, характеризующие взаимоотношения костной ткани и привнесенных в нее компонентов

Компонент	Периметр	Площадь поверхности	Контакт с костью (xIC)*	Относительный объем, % (TV или CV)**
Mat	Mat.Pr	Mat.S	MIC	Mat/
BT	BT.Pr	BT.S	BTIC	BT/
BD	BD.Pr	BD.S	BDIC	BD/
Im	Im.Pr	Im.S	IMIC	Im/

* x – компонент регенерата, кроме жизнеспособной кости.

** – TV – для цельных костей или их фрагментов, захватывающих целиком исследуемый объект, CV – для трепантобиоптатов, включающих только часть регенерата

макрофагального ряда необходимо, особенно если вести отдельный учет в межбалочном пространстве (макрофагов, Mf), гигантских клеток инородных тел (Gc, от англ. *giant cell*) и собственно остеокластов. Данные параметры могут дать характеристику реакции организма на остеопластический материал, однако, по нашим наблюдениям, ряд материалов, например гидроксиапатит, полученный из костей крупного рогатого скота, подвергается резорбции клетками, гистологически схожими с остеокластами, зачастую выполняющими их функцию и не проявляющими сходства с гигантскими клетками инородных тел. На уровне классической световой микроскопии классифицировать их без применения иммуногистохимических исследований не представляется возможным, поэтому можно рекомендовать при раздельном подсчете классических остеокластов и клеток резорбирующих, например гидроксиапатита, ставить приставку Mat. (от англ. *material*) перед Oc, что позволит оценить раздельную активность остеокластов по отношению к кости и материалу (табл. 5).

Параметры взаимодействия материал – кость–организм

Имплантированный остеопластический материал может обладать такими свойствами как остеоиндукция или остеокондукция. В настоящее время считается, что большинство материалов, используемых в направленной костной регенерации, проявляет остеокондуктивные свойства, но зачастую разработчики таких материалов оставляют за собой право утверждать, что производимые ими материалы наряду с остекондуктивными свойствами обладают и остеоиндуктивными. В формирующемся костном регенерате при направленной костной регенерации нередко сложно разделить два этих свойства с помощью рутинных гистологических методов, поэтому принято считать, что основное свойство остеопластического материала – остеокондукция. Определить с точки зрения гистоморфологического анализа свойства остеопластического материала возможно с использованием критериев взаимоотношения материал–кость. Так, например, измерение интерфейса общего контакта материала (IMat) с костью (BI) позволяет косвенно судить о распространении фронта костного регенерата по поверхности материала, что может указывать на основное свойство материала – остеокондукцию.

В качестве основного критерия оценки эффективности неоостеогенеза можно предложить индекс (IOi), выражающийся в отношении поверхности новообразованной костной ткани (BS) к поверхности материала (MatS).

Также важным критерием в оценке эффективности и безопасности материала является оценка поверхности материала, занятой остеокластами (Mat.Oc.S) и клетками инородных тел (GsS), как показатель механизма резорбции материала. К сожалению, определить скорость резорбции материала пока не представляется возможным, поэтому судить об активности этого процесса можно лишь косвенно.

Пример практического использования новых подходов в оценке качества костного регенерата

В качестве примера возможности использования указанного подхода в изучении структуры костных регенератов и характеристик протекающих в них процессов мы изучили трепанобиоптаты костных регенератов, полученных из области имплантации остеокондуктивного материала BioOss. Пяти пациентам с атрофией альвеолярного гребня верхней челюсти с целью стоматологической реабилитации с использованием дентальных имплантатов для увеличения объема костной ткани была произведена имплантация остеопластического материала методом синус-лифтинга в дно верхней челюстной пазухи. Через 6 месяцев после

Таблица 5

Параметры, характеризующие активность клеток макрофагального ряда

Клеточный пул	Аббревиатура	Описание	Пример производных
Макрофаги	Mf	Клетки макрофагального ряда, расположенные вне сосудов, не проявляющие функции клеток инородных тел или остеокластов	N.Mf – число макрофагов
Остеокласты	Oc	Классические клетки макрофагального ряда, проявляющие функцию резорбции костной ткани	N.Oc – число остеокластов
Гигантские клетки инородных тел	Gc	Гигантские многоядерные клетки, проявляющие функцию клеток инородных тел	N.Gs
Остеокласты на поверхности материала	Mat.Oc	Клетки, морфологически схожие с остеокластами, но проявляющие одновременно функции и остеокластов, и клеток инородных тел (резорбция матрикса инородного тела)	N.Mat.Oc

указанной процедуры во время установки дентальных имплантатов вместо пилотного сверла для формирования ложа имплантата был использован круглый трепан с внутренним диаметром 2,5 мм. Костный столбик поместили в формалин, декальцинировали в смеси соляной и муравьиной кислот, провели по стандартной гистологической проводке до парафина. Из полученных блоков изготовили серийные срезы по 7 мкм, окрасили гематоксилином и эозином, а также по Массону–Голднеру. Срезы сфотографировали цифровой фотокамерой на микроскопе Leica DM2500. Полученные изображения подвергли гистоморфометрическому исследованию (рис. 1, 2). При этом были получены следующие результаты.

В результате использования рекомендуемого нами подхода можно получить значительно больше информации о структуре костного регенерата за счет включения параметров, характеризующих объемные доли материала (Mat.V/CV), ретикулофиброзной ткани (Rt.V/CV), определить характеристику процессов остеогенеза и остеоклазии (BB), которая свидетельствовала в пользу преобладания процессов резорбции новообразованной костной ткани (BB≤1), охарактеризовать свойства имплантированного материала с точки зрения возможной резорбции клетками макрофагального ряда (Mat.Oc.S/Mat.S) и клеточный состав регенерата с точки зрения расположения остеогенетических

Таблица 6

Сравнительные результаты морфометрии по системе Парфитт и предложенной нами системе

По системе Парфитт		По нашей системе	
CV	100%	CV	100%
BV/ CV	28,3%	BV/CV	28,3%
Fb.V/ CV	15,1%	Fb.V/CV	25,1%
Ma.V/ CV	5,3%	Ma.V/CV	0%
		Rt.V/CV	5,3%
		Mat.V/CV	41,3%
Неклассифицируемые структуры	41,3%	Неклассифицируемые структуры	0%
Активность процессов остеогенеза, остеоклазии и резорбции материала			
Ob.S/ BS	0,51±0,02	Ob.S/BS	0,51±0,02
Oc.S/ BS	0,8±0,02	Oc.S/BS	0,8±0,02
		Mat.S/BS	0,69±0,01
		Mat.Oc.S/Mat.S	0,15±0,01
		BB	0,87±0,03
		Mat.Oc.S	0,42 ±0,01
Клеточный состав			
N.Ob	157±4	N.Ob	157±4
N.Oc	32±2	N.Oc	32±2
		N.Mat.Ob	64±4
		N.Mat.Oc	13±1
		N.Mf	5±1
		N.Oc	32±1
		N.Gc	0

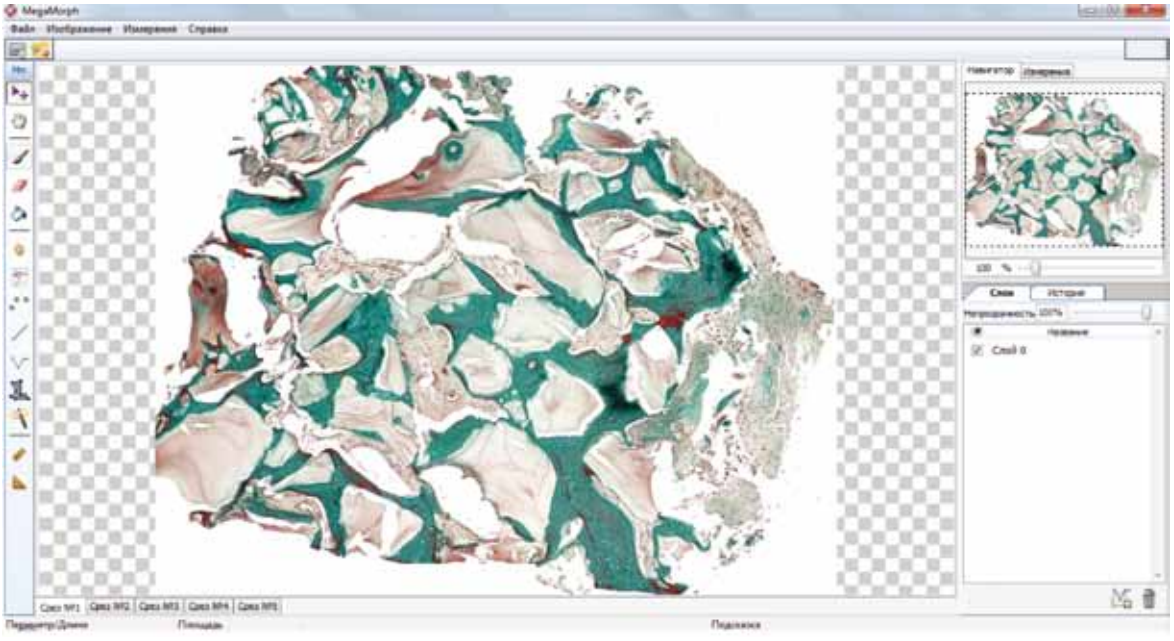

Рис. 1. Изображение среза препарата перед началом морфометрии в программном продукте Megamorf12

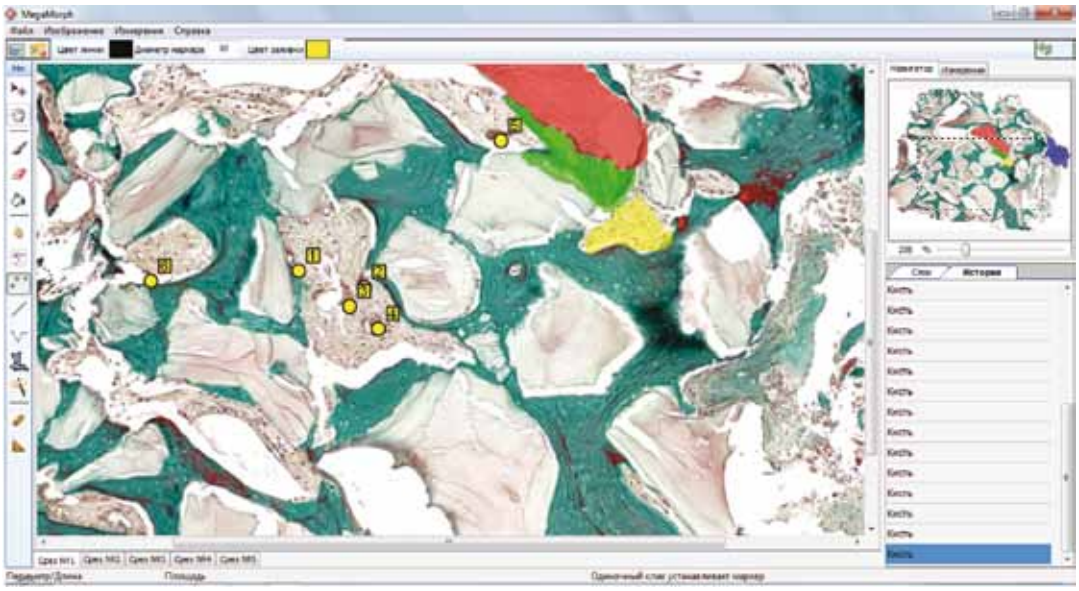

Рис. 2. Морфометрия в программном продукте Megamorf12

(остеобласты) и остеокластических единиц (остеокласты, тканевые макрофаги, гигантские клетки инородных тел) на поверхности кости и остеопластического материала.

Заключение

Таким образом, предложенные критерии для оценки структурных компонентов регенерата могут дополнить основные рекомендации для гистоморфометрии костной ткани, принятые Международной ассоциацией исследователей костной ткани, при оценке эффективности остеогенеза, качества костного регенерата и образовавшейся кости, а также безопасности использования остеопластических материалов в регенеративной медицине. Введение критериев оценки свойств имплантатов и тканеинженерных конструкций позволит получить намного больше информации о свойствах материалов, используемых для направленной костной регенерации, особенно при изучении эффективности остеопластического материала, поскольку в этом случае имеется возможность получить количественную информацию об их остеоиндуктивных и остеокондуктивных свойствах, а также определить способ и (косвенно) скорость резорбции. Подобная информация, полученная в доклинических и пилотных клинических исследованиях, даст возможность определить стратегию использования остеопластического материала. Разработанные нами предложения носят рекомендательный характер. У специалистов, работающих в области регенеративной медицины, должна появиться возможность унифицировать представление результатов исследования, что повысит возможность их адекватной оценки и позволит вести предметный диалог по проблемам регенерации костной ткани.

Литература

1. *Battistella E., Varoni E., Cochis A., Palazzo B., Rimondini L.* Degradable polymers may improve dental practice // J Appl Biomater Biomech. 2011 Sep-Dec;9(3):223-31. doi: 10.5301/JABB.2011.8867.
2. *Bodde E.W.* Effect of polymer molecular weight on the bone biological activity of biodegradable polymer/calcium phosphate cement composites // Tissue Eng. Part A. 2009. V. 15. N. 10. P. 3183–91.
3. *Buser D. et al.* Influence of surface characteristics on bone integration of titanium implants. A histomorphometric study in miniature pigs // Journal of Biomedical Materials Research. 1991. V. 25. N. 7. P. 889–902.
4. *Chang P.C. et al.* PDGF-B gene therapy accelerates bone engineering and oral implant osseointegration // Gene Ther. 2010. V. 17. N. 1. P. 95–104.
5. *Cho S.Y. et al.* Biocompatibility and strength retention of biodegradable Mg-Ca-Zn alloy bone implants // J Microbiol Biotechnol. 2012. V. 22. N. 11. P. 1591–5.
6. *Compston J.* Arnett T. Bone histomorphometry. Methods in bone biology. 1st ed. London: Chapman & Hall, 1997. P. 177–97.
7. *Garg T., Singh O., Arora S., Murthy R.* Scaffold: a novel carrier for cell and drug delivery // Crit Rev Ther Drug Carrier Syst. 2012;29(1):1–63.
8. *Karp J.M., Sarraf F., Shoichet M.S., Davies J.E.* Fibrin-filled scaffolds for bone-tissue engineering: An in vivo study // J. Biomed. Mater. Res A. 2004. V. 71. N. 1. P. 162–71
9. *Novaes A.B. Jr. et al.* Histomorphometric analysis of the bone-implant contact obtained with 4 different implant surface treatments placed side by side in the dog mandible // Int. J. Oral Maxillofac. Implants. 2002. V.17. N. 3. P. 377-383.
10. *Parfitt A.M.* Morphometry of bone resorption: introduction and overview // Bone. 1983. V. 14. N. 3. P. 435–41.

11. *Parfitt A.M. et al.* Bone histomorphometry: Standardization of nomenclature, symbols, and units // J. Bone Miner. Res. 1987. V. 2. P. 595–610.
12. *Ribeiro F.V., Suaid F.F., Ruiz K.G., Salmon C.R., Paparotto T., Nociti F.H. Jr, Sallum E.A., Casati M.Z.* Periosteum-derived cells as an alternative to bone marrow cells for bone tissue engineering around dental implants. A histomorphometric study in beagle dogs // J Periodontol. 2010 Jun;81(6): 907–16.
13. *Schmitt T., Talley J., Chang J.* New concepts and technologies in reconstructive hand surgery // Clin Plast Surg. 2012 Oct;39(4):445–51.
14. *Slyfield C.R., Tkachenko E.V., Wilson D.L., Hernandez C.J.* Three-dimensional dynamic bone histomorphometry // J. Bone Miner. Res. 2012. V. 27. N. 2. P. 486–95.
15. *Tsesis I., Rosen E., Tamse A., Taschieri S., Del Fabbro M.* Effect of guided tissue regeneration on the outcome of surgical endodontic treatment: a systematic review and meta-analysis // J Endod. 2011 Aug;37(8):1039–45.
16. *Odgaard A.* Three-dimensional methods for quantification of cancellous bone architecture // Bone. 1997. V. 20. N. 4. P. 315–28.
17. *Odgaard A., Barbosa M.A., Campilho A.* Three-dimensional quantification of cancellous bone structure. Eds. Imaging techniques in biomaterials. Amsterdam: Elsevier, 1994. P. 181–8.

BONE HISTOMORPHOMETRY IN REGENERATIVE MEDICINE

A.V. Volkov, G.B. Bolshakova

The material analyzed ways to quantify the morphology of the bone. Particular attention is paid to the histomorphometry of bone tissue, which allows the most accurate study microarchitectonics bone and evaluate the dynamics of bone formation. In this method, the proposed new criteria for evaluation of bone regeneration for the purposes of regenerative medicine, including the parameters of the structure of the regenerate, bone balance and interaction of bone-material body, which will increase the capacity of research and determine the strategy of using osteoplastic materials.

Key words: morphometry, histomotphometry, bone, bone tissue, regenerative medicine

Информация об авторах

Волков Алексей Вадимович – канд. мед. наук, старший научный сотрудник лаборатории роста и развития НИИ морфологии человека РАМН.
Адрес: 117418 Москва, ул. Цюрупы, д. 3.
E-mail: morfolhum@mail.ru

Большакова Галина Борисовна – докт. биол. наук, руководитель лаборатории роста и развития НИИ морфологии человека РАМН.
Адрес: 117418 Москва, ул. Цюрупы, д. 3.
E-mail: morfolhum@mail.ru

Материал поступил в редакцию 24 апреля 2013 года.

РЕЦЕНЗИЯ НА КНИГУ Л.Ф.КУРИЛО «ЗАКОНОМЕРНОСТИ ОВАРИОГЕНЕЗА И ООГЕНЕЗА МЛЕКОПИТАЮЩИХ»

ИЗДАТЕЛЬСТВО LAP LAMBERT ACADEMIC PUBLISHING, 2012, 282 с.

Монография, посвященная обзору литературы и обобщению собственных результатов многолетних исследований в одном из важнейших направлений биологии развития – овариогенезе и оогенезе, хронологии и динамике развития женских гонад и гамет – написана видным отечественным цитологом, ведущим специалистом в области гаметогенеза человека и млекопитающих животных доктором биологических наук профессором Любовью Федоровной Курило, руководителем лаборатории генетики нарушений репродукции Медико-генетического Научного центра Российской академии медицинских наук, членом Комитета по биомедицинской этике при президиуме РАМН, экспертом рабочей группы CDBI-CO-GT3 (защита эмбриона человека) Руководящего комитета по биоэтике Совета Европы (1998–2003 гг.).

Несмотря на огромный интерес к проблеме дифференцировки женских половых клеток и множество данных, касающихся морфологических, генетических, эндокринных, иммунных, молекулярно-биологических аспектов оварио- , фолликуло- и оогенеза, полученных, в том числе, на моделях *in vivo* и *in vitro*, хронологические и морфофункциональные особенности этапов оогенеза определены лишь для некоторых млекопитающих (немногим более 15 видов), охарактеризованы неполно или недостаточно систематизированы в научных публикациях. В отечественной литературе проблеме оогенеза посвящены единичные монографии (Волкова О.В. Структура и регуляция функций яичников. М.: Медицина, 1989; Айзенштадт Т.Б. Цитология оогенеза. М.: Наука, 1997).

Актуальность проблемы фолликулогенеза и оогенеза особенно возросла в последние годы в связи с бурным развитием вспомогательных репродуктивных технологий для решения проблем бесплодия у человека и повышения эффективности размножения сельскохозяйственных животных, поэтому создание нового масштабного аналитического труда, расширяющего знания о развитии яичников в пренатальном и постнатальном онтогенезе, формировании компетентных фолликулов, обеспечивающих созревание яйцеклеток, способных к оплодотворению и последующему развитию эмбрионов с высоким имплантационным потенциалом, является чрезвычайно востребованным.

Книга состоит из 5 глав, списка литературы, включающего 460 источников, приложения (18 таблиц, 10 схем, 23 микрофотографии), которое содержит уникальную информацию, полученную автором при изучении овариогенеза и оогенеза у человека, коровы, мыши (анте- и постнатальный периоды), крысы, зеленой мартышки (постнатальный период). Каждая глава монографии завершается обсуждением представленных данных и заключением.

В главе 1 приведены результаты основных исследований отечественных и зарубежных авторов, касающиеся хронологии и закономерностей развития яичников у человека и млекопитающих животных, известные в настоящее время для немногим более 15 видов. Автором представлены оригинальные данные количественного анализа морфогенеза яичников у эмбрионов и плодов человека и коровы всех сроков внутриутробного развития.

Глава 2 содержит информацию об обособлении первичных половых клеток от соматических в процессе делений дробления эмбриона, о генетической регуляции этого процесса, динамике перехода женских гамет при их дифференцировке на каждую из стадий профазы 1 мейоза до участия гамет в формировании фолликулов. Приведены оригинальные данные о хронологии дофолликулярного оогенеза у эмбрионов и плодов человека, коровы, нелинейных мышей. Представлены результаты определения митотического режима оогониев с анализом фаз митоза и патологических форм митоза.

Период прохождения гаметами стадий профазы 1 мейоза не случайно отделен от периода фолликулообразования, поскольку, изучая развитие эмбрионов и плодов человека, коровы, мыши, Л.Ф. Курило впервые методом количественного анализа показала, что формирование фолликула происходит лишь после завершения кроссинговера, то есть после перехода ооцитов из стадии пахитены в стадию диплотены профазы 1 мейоза.

Глава 3 посвящена закономерностям формирования фолликулов вокруг ооцитов на стадии диплотены профазы 1 мейоза, их роста и созревания у некоторых видов млекопитающих. Приведены уникальные авторские данные количественного анализа этих процессов, полученные при исследовании фолликулогенеза у человека, коровы, зеленой мартышки и мыши, зависимости его интенсивности от фазы менструального (эстрального) цикла. Особое внимание уделено преобразованиям хромосомно-ядрышкового комплекса ооцитов в процессе роста и созревания фолликулов у человека, коровы, мыши. Собственные наблюдения и результаты ряда исследователей позволили выявить объединение хромосом вокруг ядрышка и формирование ими хроматиновой массы – кариосферы как закономерность

моделирования хромосом на определенных стадиях развития и созревания женских половых клеток. Ранее конденсацию–деконденсацию хроматина некоторые авторы рассматривали как признаки дегенерации гамет. Обсуждается функция подобного ремоделирования хроматина на указанных стадиях профазы 1 мейоза. В свете современных данных об эпигенетических механизмах регуляции развития гамет наблюдения и констатация преобразований хроматина в течение длительного и многостадийного процесса оогенеза вносят значительный вклад в развитие представлений о механизмах гаметогенеза, оплодотворения, развития эмбриона, морфогенеза органов.

В главе 4 приведена информация об ультраструктурных особенностях женских половых клеток в процессе их прохождения через стадии профазы 1 мейоза. В приложении (с. 259–283, рис. 24–33) представлены авторские электронномикроскопические фотографии половых клеток плода человека.

Процессы интенсивно происходящей на разных стадиях профазы 1, метафазы 1 и 2, ана- и телофазы мейоза дегенерации ооцитов, а также атрезии фолликулов кратко рассмотрены в главе 5.

Для оценки гаметотоксического и гонадотоксического действия различных факторов важна приведенная Л.Ф. Курило детальная информация о количественном соотношении гамет на каждой из стадий профазы 1 мейоза, соотношении фолликулов разных стадий развития на определенных этапах развития эмбриона, плода, половозрелых организмов изученных автором видов (таблица 7). Именно на основе этих количественных характеристик возможны заключения о нарушениях определенных стадий развития гамет под влиянием повреждающих факторов, степени нарушения и длительности проявления гаметопатий, последствиях таких воздействий для реализации репродуктивной функции.

Следует отметить большой объем исследованного материала (число эмбрионов, плодов, гамет и гонад индивидов разного возраста, на различных стадиях менструального/эстрального циклов, в анте- и постнатальный периоды развития), что позволило автору при изучении процесса оогенеза получить уникальные данные о хронологии оварио-, фолликуло- и оогенеза. С помощью количественного анализа доказаны реальность существования стадий прелептотенной конденсации хромосом и прелептотенной деконденсации хромосом в профазе 1 мейоза, а также преобразования (конденсация) хромосом и формирование их в хроматиновую массу (кариосферу) перед метафазой 1 деления созревания.

Рецензируемая монография, которая концентрирует и обобщает обширную, зачастую уникальную информацию о морфофункциональных закономерностях овариогенеза и оогенеза млекопитающих, является не только фундаментальным научным трудом в области биологии развития, но и чрезвычайно полезным справочным материалом для биологов и медиков, работающих в области репродуктивной медицины, ветеринаров, решающих проблемы повышения плодовитости в животноводстве. Книга представляет большой интерес для студентов, аспирантов, преподавателей и научных работников – цитологов, гистологов, эндокринологов, репродуктологов. Хочется выразить благодарность автору за огромный труд по созданию этой книги, которая, несомненно, будет необходима широкому кругу читателей, интересующихся вопросами онтогенеза и биологии репродукции.

М.Н. Болтовская,
доктор биологических наук, профессор

К СВЕДЕНИЮ АВТОРОВ

Журнал издается Научно-исследовательским институтом морфологии человека РАМН.

Научные статьи, публикуемые в журнале «Клиническая и экспериментальная морфология», отражают круг интересов в области медицины и биологии, в частности клинической и экспериментальной морфологии, патологии.

В журнале могут быть опубликованы оригинальные исследования, новые методы, обзоры и дискуссии, а также краткие сообщения, случаи из практики и хроники.

Все статьи, представляемые к публикации, рецензируются в обязательно порядке.

Редакция журнала «Клиническая и экспериментальная морфология» предъявляет следующие требования к оформлению статей и других материалов, представляемых для публикации:

1. Статья должна иметь визу руководителя и сопроводительное письмо учреждения (с круглой печатью), а в необходимых случаях – акт экспертизы.

2. Статья (текст, иллюстрации, таблицы, подписи под рисунками, список литературы и реферат) направляется в двух экземплярах компьютерного текста, напечатанного через 1,5 интервала с полями по 2,5 см с каждой стороны. Максимальный объем оригинальных статей не должен превышать 7–8 страниц (включая иллюстрации, таблицы и список литературы), кратких сообщений – 3–4 страницы, обзорных и дискуссионных статей – 10–12 страниц.

3. В начале страницы указываются ключевые слова, название статьи, затем инициалы и фамилия автора (авторов), ниже – полное название учреждения и город. Перед началом текста статьи печатается краткий реферат, размером 1/4 машинописной страницы, в котором отражается основное содержание работы. На отдельной странице необходимо представить перевод названия статьи, фамилии авторов, реферата и ключевых слов на английский язык.

Образец первой страницы:

Ключевые слова
ИЗМЕНЕНИЯ ПОКАЗАТЕЛЕЙ ГЕМОДИНАМИКИ У БОЛЬНЫХ С БРОНХИАЛЬНОЙ АСТМОЙ
И.И. Иванов, М.П. Николаев
ГБОУ ВПО «Российский национальный исследовательский медицинский университет им. Н.И. Пирогова», Москва

4. В тексте оригинальных статей должны быть выделены следующие рубрики: «Материал и методы», «Результаты» «Обсуждение», «Выводы» или «Заключение».

5. Статья должна быть тщательно отредактирована и выверена автором. При обнаружении большого количества стилистических ошибок и опечаток статья будет возвращена.

6. Кроме общепринятых сокращений единиц измерения, физических, химических и математических величин и терминов (например, РНК), допускаются аббревиатуры словосочетаний, часто повторяющихся в тексте (не более 4 аббревиатур). Все вводимые автором буквенные обозначения и аббревиатуры должны быть расшифрованы в тексте при их первом упоминании. Не допускаются сокращения простых слов, даже если они часто повторяются. Единицы измерения даются по системе СИ.

7. Объем иллюстративного материала (рисунки, чертежи, диаграммы, фотографии) должен быть минимальным. Оба экземпляра иллюстраций должны быть идентичны (по качеству, увеличению и размерам). Фотографии должны быть контрастными, напечатанными на глянцевой бумаге, на обороте каждой ставится номер, фамилия автора и пометки «верх» и «низ». Рисунки, чертежи, диаграммы должны быть выполнены тушью.

8. Статьи с иллюстрациями низкого качества возвращаются.

Место расположения рисунков и таблиц обозначается на полях, в тексте статьи на них дается ссылка.

Подписи к рисункам и фотографиям выполняются на отдельном листе.

9. Таблицы должны быть наглядными, озаглавленными и пронумерованными, заголовки граф – соответствовать их содержанию, цифры в таблицах – соответствовать цифрам в тексте.

10. Цитаты, приводимые в статье, должны быть тщательно выверены и заверены подписью автора на полях. В ссылке обязательно нужно указать источник (автор, название, издание, том, год, выпуск, страница).

11. Библиографические ссылки в тексте статьи даются **в квадратных скобках** номерами в соответствии с пристатейным списком литературы.

12. Библиография должна содержать помимо основополагающих работ публикации за последние 5 лет. ***В оригинальных статьях цитируется не более 15–20 источников, в переводных статьях и обзорах – не более 50.*** Автор несет ответственность за правильность библиографических данных.

Список литературы должен быть напечатан на отдельном листе.

13. При представлении в печать экспериментальных работ авторы должны руководствоваться Правилами проведения работ с использованием экспериментальных животных. Кроме вида, пола и количества использованных животных, авторы обязательно должны указывать применявшиеся при проведении болезненных процедур методы обезболивания и методы умерщвления животных. При отсутствии этих данных работы приниматься не будут.

14. Список литературы оформляется в соответствии с ГОСТ 7.1-2003; ГОСТ 7.82-2001:

а) библиографические источники должны быть расположены в алфавитном порядке и пронумерованы (сначала отечественные, затем иностранные), ссылки на них в тексте статьи приводятся в квадратных скобках;

б) если цитируются несколько работ одного автора, их нужно указывать по возрастанию годов издания;

в) статьи (монографии), написанные коллективом авторов от 1 до 3, помещаются в списке литературы по фамилии 1-го автора, затем дается название работы, ставится косая черта и приводится имя, отчество, фамилия всех авторов (для статьи: ФИО 1-го автора. Название / И.О.Ф. авторов // Название журнала. – Год. – Т., № – С.; для монографии: ФИО 1-го автора. Название: в 3 т.: пер. с англ. / ИОФ авторов; под ред. ИОФ редактора. – Место издания: Издательство, Год. – кол-во с.).

г) статьи (монографии), написанные коллективом авторов (более 3 человек), помещаются в списке литературы по названию работы, затем ставится одна косая черт и приводится имя, отчество, фамилии первого автора с добавлением слов [и др.], для иностр.-[et al.];

д) для монографий необходимо указать место издания, издательство, год и кол-во страниц; для периодических и продолжающихся изданий – полное название источника, год, том, номер (выпуск), страницы (от и до);

е) в монографиях и сборниках при наличии двух мест издания приводят оба и отделяют их друг от друга точкой с запятой (М.; Л., Л.; Новосибирск);

Образец оформления литературы:

Шестак Н. Ревматический кардит / Н. Шестак // Врач. 2004. № 4. С. 5-9.

Маринзук В.Л. Психологические основы формирования профессионально значимых качеств: Автореф. дис. … д-ра психол. наук / В.Л. Маринзук. М., 2003. 35 с.

Леорда А.И. Оксигеназы биологических мембран / А.И. Леорда; Ин-т физиологии АН Респ. Молдова. – Кишинев, 1998. 7 с. Деп. в ВИНИТИ 30.12.98, № 3980-98.

Лудевит Р. Острые отравления: пер. с нем. / Р. Лудевит, К. Лос / Под ред. Е.В. Гембицкого. М.: Медицина, 1986. 560 с.

Губарев Ю.А. Проблемы боевого стресса в авиации / Ю.А. Губарев, И.Б. Ушаков, С.И. Ромасюк // Боевой стресс: сб. науч. тр. / Под общ. ред. И.Б. Ушакова, Ю.С. Голова. М.: Воениздат, 2002. С. 7–11.

Руководство по урологии: в 3 т. / В.П. Авдомин и др. / Под ред. Н.А. Лопаткина. М.: Медицина, 1988. Т. 2. 786 с.

15. Статья должна быть подписана всеми авторами. В конце статьи следует указать полный почтовый адрес автора, его телефон, электронную почту, фамилию, имя, отчество полностью.

Статьи, отосланные авторам для исправления, должны быть возвращены в редакцию не позднее, чем через месяц после получения. При возвращении статьи в более поздние сроки меняются дата ее поступления в редакцию и сроки публикации.

16. Нельзя направлять в редакцию работы, ранее напечатанные или посланные в другие журналы.

17. К тексту необходимо приложить электронную копию статьи и всех прилагающихся материалов (иллюстрации, рисунки, фото) на носителях CD-R, CD-RW в формате Microsoft Word с расширением doc. или RTF на дискете 3,5”, или. Шрифт Times New Roman, 14 пунктов. Формат абзацев: полуторный интервал, красная строка каждого абзаца начинается отступом в 0,75 см. Формат заглавия: название работы – прописными буквами полужирным шрифтом; имена авторов (инициалы, фамилия) – курсивом; полное название организации (с указанием города) – обычным шрифтом. Иллюстративный материал представляется в формате рисунков TIFF.

18. К статье обязательно прикладывается полная информация об авторах (соавторах) статьи, включающая ученую степень, ученое звание, должность и место работы, адрес электронной почты автора и адрес учреждения, в котором работает автор (соавторы.)

19. Редакция оставляет за собой право корректировать и сокращать тексты материалов, представляемых к публикации. Статьи, не принятые к печати, не возвращаются.

Адрес редакции: 117418 Москва, ул. Цюрупы, д. 3 Редакция журнала «Клиническая и экспериментальная морфология»

Дополнительную информацию можно узнать по телефону +7(903)641-82-85 к.м.н. *Мнихович Максим Валерьевич* (mnichmaxim@yandex.ru)